— 原　著 —

陥凹型早期胃癌に関する臨床病理学的研究
— 陥凹型早期胃癌の細分類について —

東京女子医大消化器病センター
後　町　浩　二

（受付　昭和48年2月1日）

CLINICAL PATHOLOGICAL STUDY ON THE DEPRESSED TYPE OF EARLY GASTRIC CARCINOMA

Koji GOCHO

Institute of Gastroenterology
Tokyo Women's Medical College

目　次

第Ⅰ章　緒言
第Ⅱ章　検索対象および検索方法
第Ⅲ章　検索成績
　第1節　陥凹型早期胃癌の細分類およびその頻度
　第2節　細分類と性別との関係
　第3節　細分類と年令との関係
　第4節　細分類と肉眼的大きさとの関係
　第5節　細分類と皺襞集中との関係
　第6節　細分類と組織型との関係
　第7節　細分類と深達度との関係
　第8節　細分類と組織学的占居部位との関係
　第9節　細分類と周囲粘膜の性状との関係
　第10節　細分類とリンパ節転移との関係
第Ⅳ章　総括ならびに考按
第Ⅴ章　結論

第Ⅰ章　緒　言

進行胃癌についてBorrmann[1]は1901年頃から胃癌の肉眼的所見に基づいた分類を行なつていた．現在わが国においても，これがきわめて実際な分類であり，またそれがある程度予後とよく平行関係を示すことから，臨床的にも重宝がられて用いられている．

一方，早期胃癌の報告は1935年 Marrory にはじまるが[2]，1962年の日本内視鏡学会において，早期胃癌の全国集計が行なわれ，日本内視鏡学会の早期胃癌分類[3]が提唱されるにいたつた．1963年胃癌研究会において，早期胃癌は癌腫の深達度が粘膜内または粘膜下層に限られているもので，かつ転移のないものと定義され[4]，その後さらに検討が重ねられ「かつ転移のないもの」という修飾を取除き，浸潤が粘膜下層までに止まる癌腫とされた．

このように日本内視鏡学会の早期胃癌分類は予後のよい早期胃癌を主に診断部門で用いやすいようにとの意図から分類されたものである．この分類が発表されてから多数の早期胃癌を経験し，これらの症例を日本内視鏡学会分類にしたがつて整理してみると，1つの型の中にも種々のものが含まれていることに気づくようになつた．また，胃癌の発育，進展過程に関する研究[5)6)7)8)]でも，早期胃癌の1つの型からいくつかの型の進行胃癌へ進展するとの報告に接するようになつた．これは日本内視鏡学会の早期胃癌分類が，発生母地などの病理組織学的な点についてあまり考慮せず，単に凹凸を主とした形態的特徴のみから分類された結果であろう．すなわち，日本内視鏡学会の早期

胃癌の分類は早期胃癌を診断するためにその特徴をとらえ，分類してはいるが，胃癌の病理組織学的な性質を検討するためには満足すべきものではないと考えられる．

佐野[9]は隆起性の早期胃癌を，発生母地および進行癌との関係を検討するために，粘膜筋板の態度の相異により細分類している．一方，早期胃癌は隆起型のものよりも陥凹型のものが圧倒的に多い[10]にもかかわらず，陥凹型早期胃癌の細分類は行なわれていない．

そこでもつとも頻度の高い陥凹型早期胃癌について細分類をこころみ，以下にのべるような検索を行なつた．

第II章　検索対象および検索方法

検索対象は東京女子医大消化器病センターにおいて，1967年4月より1971年2月までに切除された胃癌で，病理組織学的に癌組織の浸潤が粘膜および粘膜下層にとどまつている早期胃癌のうち，日本内視鏡学会分類[3]のⅡcおよびⅡc＋Ⅲに相当するものである．すなわち，比較的表面が平坦で僅かに陥凹している表面陥凹型Ⅱc 19例19病巣と表面陥凹型Ⅱc に組織学的に粘膜筋板をこえる深い潰瘍を有するⅡc＋Ⅲ78例中78病巣，合計97例97病巣である．

切除胃は胃癌取扱い規約[11]にしたがい，原則として大弯の大網附着部の前壁よりで，病巣が大弯上にあるときは小弯上で開き，コルク板上に可及的自然の状態ではりつけ，10％ホルマリン液で固定した．

肉眼所見の観察はⅡc 部分の陥凹，胃小区の変化，発赤，色調の変化および苔の附着の状態および皺襞集中の状態にとくに注目し，ホルマリン液固定前および固定後に行なつた．大きさはホルマリン液固定前にノギスをもつて計測しその最大径を癌腫の肉眼的大きさとした．

組織学的検索はホルマリン液で固定した後，全病巣を胃小弯に並行に5～10㎜巾に切り出し，さらに3 μの切片を作製し，ヘマトキシリン・エオジン染色，さらに必要に応じてマロリー染色，PAS染色を行なつて検索対象とした．染色標本作製後，これらの各断面像を投影器で拡大しスケッチを行ない，さらに鏡検し，癌腫の組織型，浸潤の状態，胃固有腺，周囲粘膜の性状などの病理組織学的所見を記録した．

廓清したリンパ節は胃癌取扱い規約[11]にしたがい，リンパ節の中心およびこれに平行な面2カ所から切片を作製し鏡検下に転移の有無を検索した．

第III章　検索成績

第1節　陥凹型早期胃癌の細分類およびその頻度

肉眼所見の観察を行なつた結果，発赤，色調の変化，苔の附着の状態などはホルマリン液固定前と固定後とで変化することがわかつた．すなわち，ホルマリン液固定前に見られた発赤は固定後では消失し，色調も全体に帯黄灰白色様となる．また固定前にみられた灰白色の苔は固定後凝固し，時に固定中の操作により苔がはがれることがあり，その附着の状態を正確に把握することが困難であつた．

一方，陥凹および胃小区の変化はホルマリン液固定前と固定後とでほとんど変化のないことがわかつた．

したがつて陥凹型早期胃癌の細分類は陥凹の状態および胃小区の変化に基づいて行なつた．形状とくに境界部を詳細に観察してみると，周囲の粘膜から鮮明に段状に陥凹しているものと，段差よりはむしろ胃小区の乱れにより周囲の粘膜との境界が識別されるものとがあることがわかつた．

そこでこれらの特徴にしたがつて各病巣をつぎの3型に細分類した．

1)　境界全周が鮮明に (scharf) 段状に陥凹しているもの（以下S型と略）（図1）．

2)　境界全周が段状の陥凹を示さず(unscharf)，胃小区の乱れにより周囲の粘膜との境界が識別されるもの（以下U型と略）（図2）．

3)　境界の一部分は鮮明に段状に陥凹しているが，他の部分は段状の陥凹を示さず胃小区の乱れにより周囲粘膜との境界が識別されるもの（以下SU型と略）（図3）．

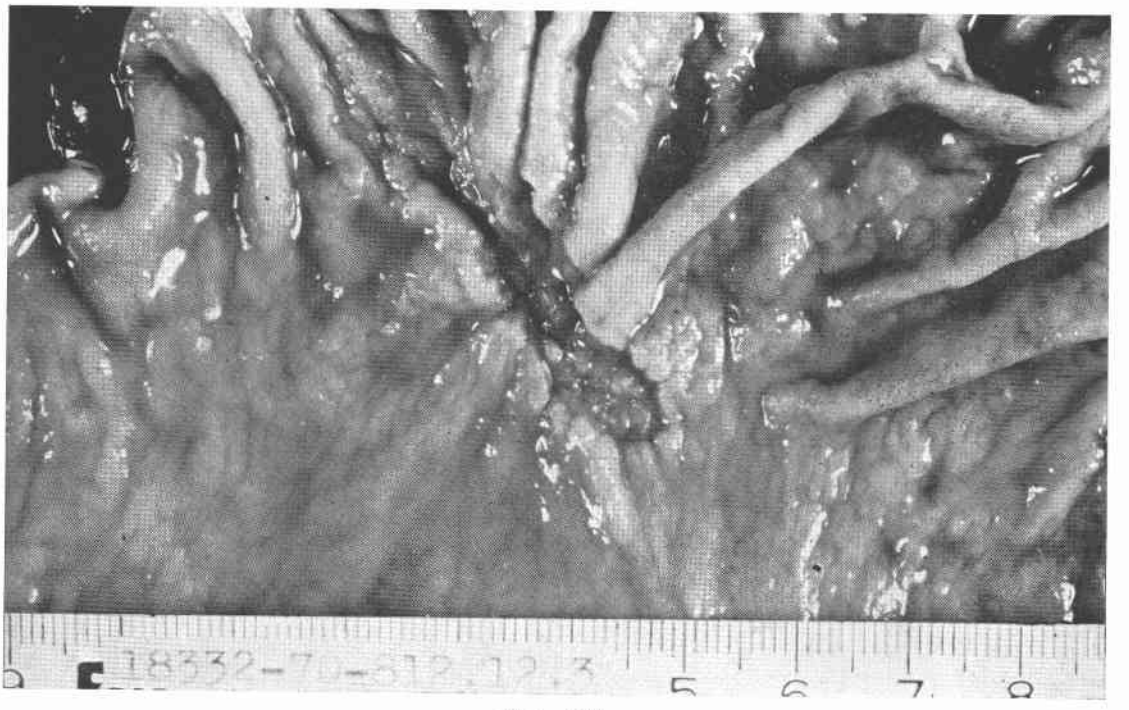

図1　S型

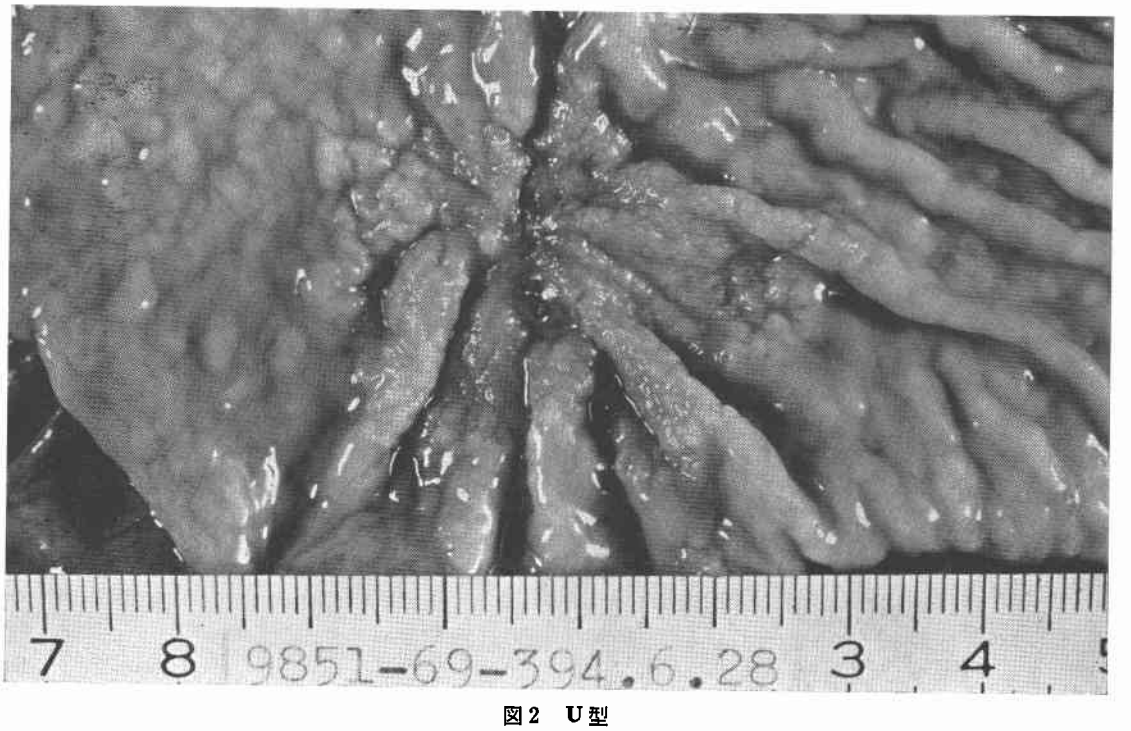

図2　U型

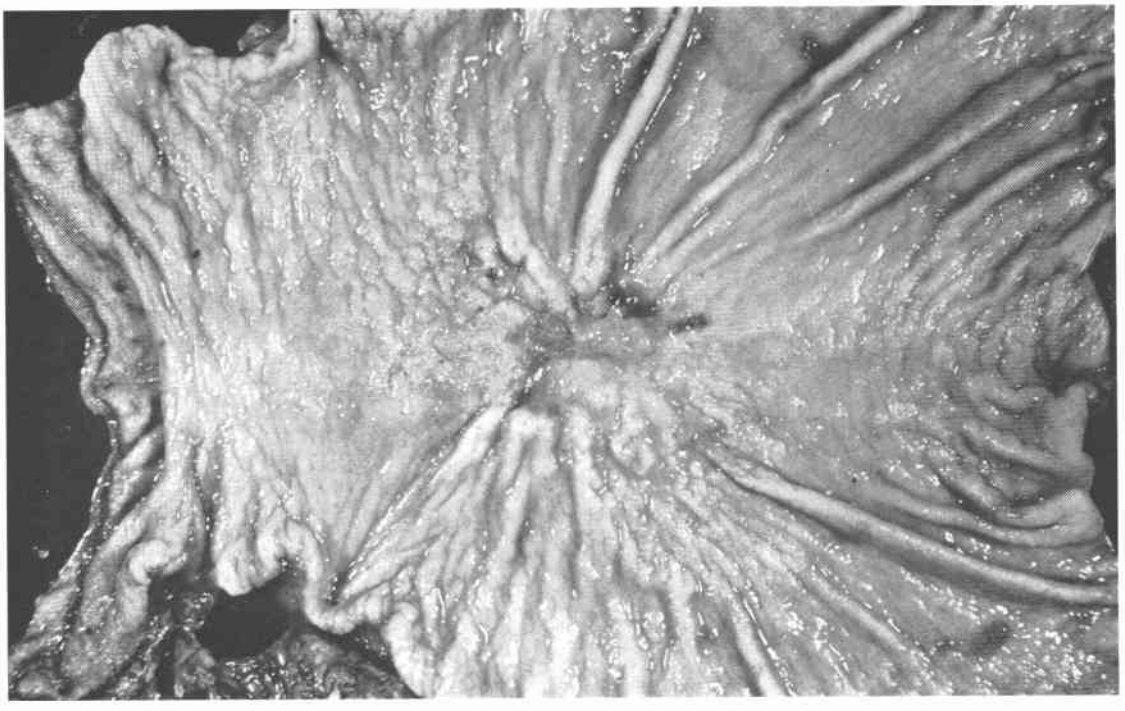

図3　SU型

図4　高分化型腺癌

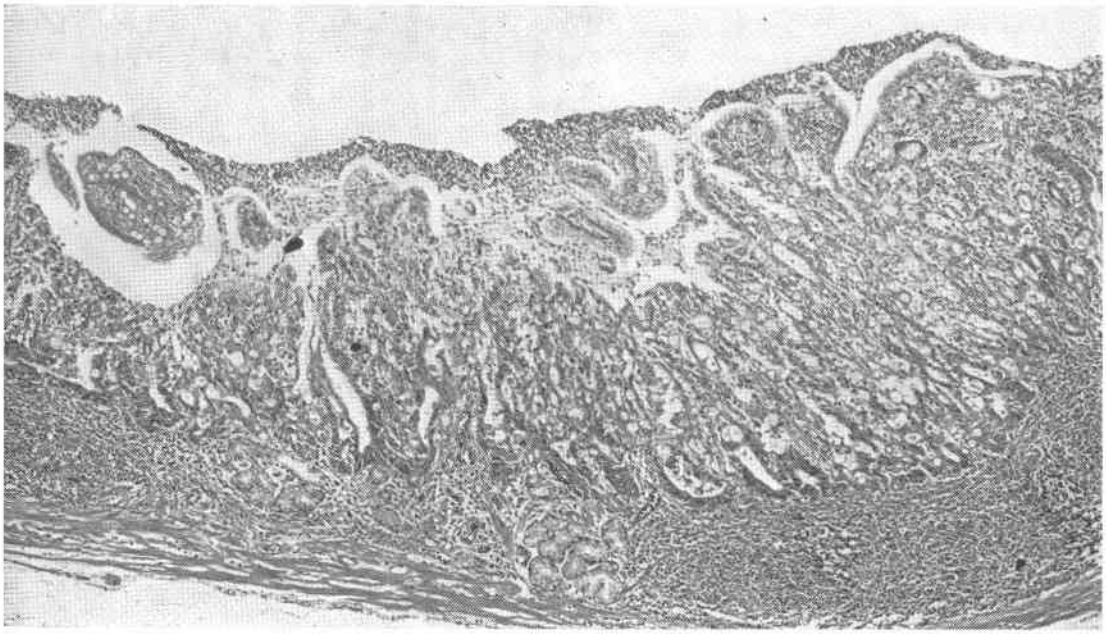

図5　中分化型腺癌

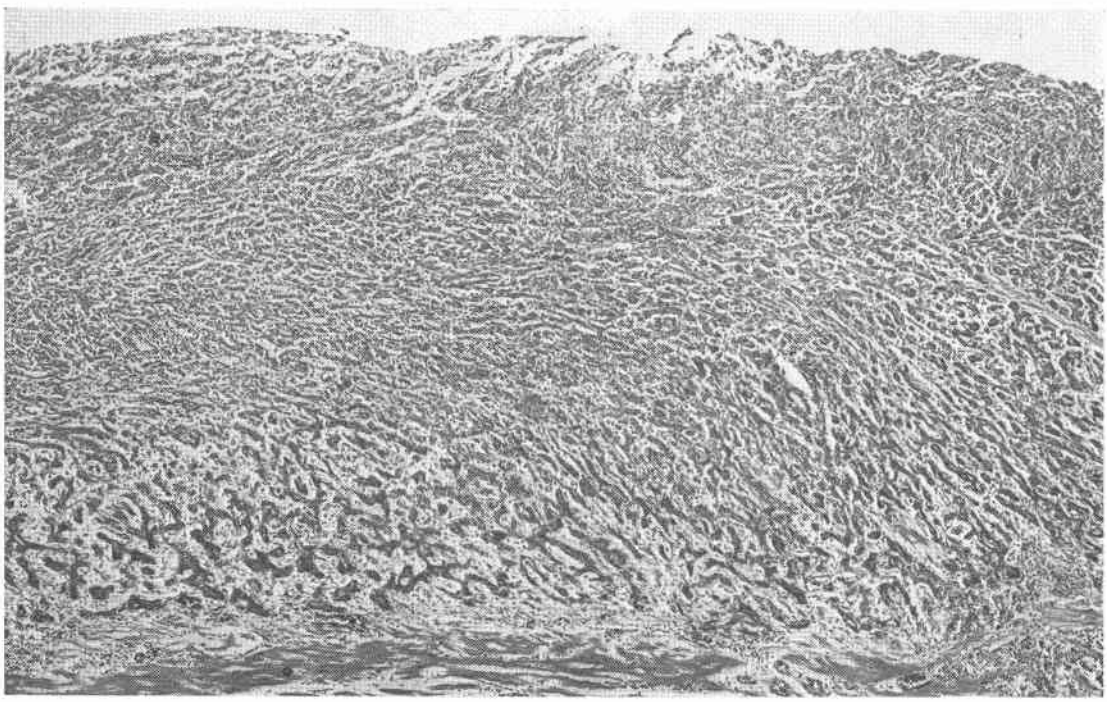

図6　低分化型腺癌

このような細分類を対象とした97病巣についてみると，S型21病巣（21.7%），SU型53病巣（54.6%），U型23病巣（23.7%）とSU型がもつとも多く，ついでU型，S型の順である．しかしU型とS型との間に大差はない．

Ⅱc とⅡc＋Ⅲとに分けて細分類各型の頻度をみると，Ⅱc のS型は19病巣中4病巣（21.0%），SU型は9病巣（47.4%），U型は6病巣（31.6%）で，SU型がもつとも多く，ついでU型，S型の順である．Ⅱc＋ⅢのS型は78病巣中17病巣（21.8%），SU型は44病巣（56.4%），U型は17病巣（21.8%）とSU型がもつとも多く，S型とU型は同数である．

第2節　細分類と性別との関係

細分類と性別との関係は表1に示すとおりである．

表1　細分類と性別

Ⅱc

	S型	SU型	U型	計
男　性	2 (50.0%)	6 (66.7%)	6 (100%)	14 (73.7%)
女　性	2 (50.0%)	3 (33.3%)	0 (0%)	5 (26.3%)
計	4 (100%)	9 (100%)	6 (100%)	19 (100%)

Ⅱc＋Ⅲ

	S型	SU型	U型	計
男　性	7 (41.2%)	29 (65.9%)	12 (70.6%)	48 (61.5%)
女　性	10 (58.8%)	15 (34.1%)	5 (29.4%)	30 (38.5%)
計	17 (100%)	44 (100%)	17 (100%)	78 (100%)

Ⅱc のS型では男女間に差はない．SU型は男性に多い．U型ではすべて男性で，女性は1例もみられなかつた．

Ⅱc＋ⅢのS型では女性の方がやや多く，SU型では逆に男性に多い．さらにU型で男性は17例中12例（70.6%）と圧倒的に多くなつている．

第3節　細分類と年令との関係

年令は50才以下の若年者と51才以上の高令者とに分けた．

細分類と年令との関係は表2に示すとおりである．

Ⅱc のS型では若年者と高令者の間に差はなく，SU型でやや高令者が多く，さらにU型で高令者は66.7%と多くなつている．

Ⅱc＋ⅢのS型で若年者は76.5%と圧倒的に多い．SU型では若年者にやや多く，逆にU型では高令者に多くなつている．

表2　細分類と年令

Ⅱc

	S型	SU型	U型	計
50才以下	2 (50.0%)	4 (44.4%)	2 (33.3%)	8 (42.1%)
51才以上	2 (50.0%)	5 (55.6%)	4 (66.7%)	11 (57.9%)
計	4 (100%)	9 (100%)	6 (100%)	19 (100%)

Ⅱc＋Ⅲ

	S型	SU型	U型	計
50才以下	13 (76.5%)	25 (56.8%)	6 (35.3%)	44 (56.4%)
50才以上	4 (23.5%)	19 (43.2%)	11 (64.7%)	34 (43.6%)
計	17 (100%)	44 (100%)	17 (100%)	78 (100%)

表3　細分類と肉眼的大きさ

Ⅱc

	S型	SU型	U型	計
4.0cm以下	4 (100%)	6 (66.7%)	5 (83.3%)	15 (78.9%)
4.1cm以上	0	3 (33.3%)	1 (16.7%)	4 (21.1%)
計	4 (100%)	9 (100%)	6 (100%)	19 (100%)

Ⅱc＋Ⅲ

	S型	SU型	U型	計
4.0cm以下	15 (88.2%)	30 (68.2%)	13 (76.5%)	58 (74.4%)
4.1cm以上	2 (11.8%)	14 (31.8%)	4 (23.5%)	20 (25.6%)
計	17 (100%)	44 (100%)	17 (100%)	78 (100%)

第4節　細分類と肉眼的大きさとの関係

肉眼的大きさは 4.0cm以下のものと 4.1cm以上のものとに分けた.

細分類と肉眼的大きさとの関係は表3に示すとおりである.

Ⅱc のS型はすべて 4.0cm以下の小さなものである. SU型で 4.0cm以下のものは66.7%, 4.1cm以上のものは33.3%と大きなものもみられる.

表4　細分類と皺襞集中

Ⅱc

	S型	SU型	U型	計
皺襞集中なし	1 (25.0%)	4 (44.4%)	1 (16.7%)	6 (31.6%)
皺襞集中あり	3 (75.0%)	5 (55.6%)	5 (83.3%)	13 (68.4%)
計	4 (100%)	9 (100%)	6 (100%)	19 (100%)

Ⅱc+Ⅲ

	S型	SU型	U型	計
皺襞集中なし	2 (11.8%)	5 (11.4%)	3 (17.6%)	10 (12.8%)
皺襞集中あり	15 (88.2%)	39 (88.6%)	14 (82.4%)	68 (87.2%)
計	17 (100%)	44 (100%)	17 (100%)	78 (100%)

U型で 4.0cm以下のものは6病巣中5病巣であるのに対し, 4.1cm以上のものはわずか1例みられたにすぎない.

Ⅱc+ⅢのS型で 4.0cm以下のものは88.2%で小さなものが圧倒的に多い. SU型で 4.1cm以上のものは31.8%と大きなものがかなり多くみられる. U型で 4.0cm以下のものは73.5%と小さなものが大部分を占める.

第5節　細分類と皺襞集中との関係

皺襞集中の有無は, 病巣の一部ないし全周から皺襞集中のあるものと, 皺襞集中の全くないものとに分けた.

皺襞集中の有無と細分類との関係は表4に示すごとくである.

Ⅱc のS型およびU型で皺襞集中のあるものは75.0～83.3%, 一方, 皺襞集中のないものは16.7～25.0%となつており, またSU型でも皺襞集中のないものは44.4%, 皺襞集中のあるものは55.6%と皺襞集中のあるものが多くなつている.

Ⅱc+ⅢのS型, SU型およびU型のいずれも皺襞集中のないものは11.4～17.6%, これに対して皺襞集中のあるものは82.4～88.6%であり, 各型に大差を認めえない.

第6節　細分類と組織型との関係

組織型は癌化部腺管の腺管形成性を基準にした長与の分類[12]にしたがつてつぎの3型に分けた.

高分化型腺癌：管腔形成性の明瞭なもの(図4).

中分化型腺癌：管腔形成を認めるが, その程度が前者に比べて弱く, ところによつては腺管同士が不規則に癒合, ないし吻合する像を呈するもの(図5).

低分化型腺癌：管腔形成をほとんど認めず癌細胞は索状に配列するか, またはしばしばこのような上皮索から離脱して粘膜間質中を個々ばらばらの状態で浸潤しているもの(図6).

なお一つの病巣中に各型が混在している場合は量的にもつとも多いものをその病巣の表現型とした.

細分類と組織型との関係は表5に示すごとくで

表5　細分類と組織型

Ⅱc

	S型	SU型	U型	計
高分化型腺癌	0	1 (11.1%)	5 (83.3%)	6 (31.6%)
中分化型〃	0	7 (77.8%)	1 (16.7%)	8 (42.1%)
低分化型〃	4 (100%)	1 (11.1%)	0	5 (26.3%)
計	4 (100%)	9 (100%)	6 (100%)	19 (100%)

Ⅱc+Ⅲ

	S型	SU型	U型	計
高分化型腺癌	0	14 (31.8%)	12 (70.6%)	26 (33.3%)
中分化型〃	5 (29.4%)	19 (43.2%)	3 (17.6%)	27 (34.6%)
低分化型〃	12 (70.6%)	11 (25.0%)	2 (11.8%)	25 (32.1%)
計	17 (100%)	44 (100%)	17 (100%)	78 (100%)

ある.

Ⅱc のS型で高分化型および中分化型のものは1病巣もみられず，全てが低分化型腺癌である．SU型で中分化型のものが77.8%と圧倒的に多い．U型で高分化型のものは83.3%と圧倒的に多く，低分化型のものは1病巣もみられない.

Ⅱc+ⅢのS型で高分化型のものは1病巣もみられず，低分化型のものは70.6%と圧倒的に多い．SU型で高分化型のものは31.8%，中分化型のものは43.2%，そして低分化型のものは25.0%と中分化型のものがやや多くみられる．U型で高分化型のものは70.6%でもつとも多く，中分化型のものは17.6%，そして低分化型のものは11.8%の順である.

第7節　細分類と深達度との関係

癌病巣の深達度を癌組織が粘膜内にとどまるものと粘膜下層へ達するものとに分けた.

表6　細分類と深達度

Ⅱc

	S型	SU型	U型	計
粘膜内	3 (75.0%)	5 (55.6%)	2 (33.3%)	10 (52.6%)
粘膜下層	1 (25.0%)	4 (44.4%)	4 (66.7%)	9 (47.4%)
計	4 (100%)	9 (100%)	6 (100%)	19 (100%)

Ⅱc+Ⅲ

	S型	SU型	U型	計
粘膜内	9 (52.9%)	21 (47.7%)	5 (29.4%)	35 (44.9%)
粘膜下層	8 (47.1%)	23 (52.3%)	12 (70.6%)	43 (55.1%)
計	17 (100%)	44 (100%)	17 (100%)	78 (100%)

細分類と深達度との関係は表6に示すごとくである.

Ⅱc のS型で粘膜内にとどまるものは75.0%と圧倒的に多い．SU型では粘膜内にとどまるものは55.6%，粘膜下層に達するものは44.4%と粘膜内にとどまるものがやや多い．しかしU型で粘膜下層に達するものは66.7%と多くなつている.

Ⅱc+ⅢのS型で粘膜内にとどまるものは52.9%，粘膜下層に達するものは47.1%と粘膜内にとどまるものがやや多い．SU型で粘膜内にとどまるものは47.7%，粘膜下層に達するものは52.3%と粘膜下層に達するものがやや多くなつてくる．U型で粘膜内にとどまるものは29.4%，粘膜下層に達するものは70.6%と粘膜下層に達するものがさらに多くなつてくる.

第8節　細分類と組織学的占居部位との関係

組織学的な占居部位を幽門腺領域内にあるもの，胃底腺領域内にあるもの，および幽門腺と胃底腺領域にまたがつて存在するものとに分けた.

細分類と組織学的占居部位との関係は表7に示すとおりである.

Ⅱc のS型で幽門腺領域と胃底腺領域にまたがつているものは50.0%ともつとも多く，これに幽門腺領域内にあるもの，および胃底腺領域内にあるものとがつづきこれら両者の間に差はない．SU型でも幽門腺領域と胃底腺領域にまたがつているものは55.6%で過半数をしめもつとも多い．一方，U型で幽門腺領域内にあるものも，幽門腺領域と胃底腺領域にまたがつているものもともに

表7　細分類と組織学的占居部位

Ⅱc

	S型	SU型	U型	計
幽門腺領域	1 (25.0%)	2 (22.2%)	3 (50.0%)	6 (31.6%)
境界領域	2 (50.0%)	5 (55.6%)	3 (50.0%)	10 (52.6%)
胃底腺領域	1 (25.0%)	2 (22.2%)	0	3 (15.8%)
計	4 (100%)	9 (100%)	6 (100%)	19 (100%)

Ⅱc+Ⅲ

	S型	SU型	U型	計
幽門腺領域	2 (11.8%)	7 (15.9%)	4 (23.5%)	13 (16.7%)
境界領域	10 (58.8%)	27 (61.4%)	8 (47.1%)	45 (57.7%)
胃底腺領域	5 (29.4%)	10 (22.7%)	5 (29.4%)	20 (25.6%)
計	17 (100%)	44 (100%)	17 (100%)	78 (100%)

50.0%であるが，胃底腺領域内にあるものは1病巣もなかつた．

Ⅱc＋ⅢのS型で幽門腺領域と胃底腺領域にまたがつているものが58.8%と過半数をしめもつとも多く，ついでSU型でも幽門腺領域と胃底腺領域にまたがつているものは61.4%ともつとも多く，ついで胃底腺領域内にあるもの，そして幽門腺領域内にあるものとつづく．U型では幽門腺領域と胃底腺領域にまたがつているもの47.1%，胃底腺領域内にあるもの29.4%，そして幽門腺領域内のもの23.5%となつている．

第9章　細分類と周囲粘膜の性状との関係

周囲粘膜の萎縮の程度をつぎの3段階にわけた．

軽度：固有胃腺がよく保たれており，固有胃腺の消失がほとんどないか，あつてもごく軽度で，化生腸上皮のほとんど認められないもの．

高度：固有胃腺がほとんど消失してしまつて，大部分が化生腸上皮により置きかえられているもの．

中等度：両者の中間で，固有胃腺がいまだ多少残つており，化生腸上皮が部分的にみられるもの．

表8　細分類と周囲粘膜の萎縮

Ⅱc

	S型	SU型	U型	計
軽　度	2 (50.0%)	4 (44.5%)	0	6 (31.6%)
中等度	2 (50.0%)	2 (22.2%)	3 (50.0%)	7 (36.8%)
高　度	0	3 (33.3%)	3 (50.0%)	6 (31.6%)
計	4 (100%)	9 (100%)	6 (100%)	19 (100%)

Ⅱc＋Ⅲ

	S型	SU型	U型	計
軽　度	15 (88.2%)	14 (31.8%)	4 (23.5%)	33 (42.3%)
中等度	2 (11.8%)	21 (47.7%)	2 (11.8%)	25 (32.1%)
高　度	0	9 (20.5%)	11 (64.7%)	20 (25.6%)
計	17 (100%)	44 (100%)	17 (100%)	78 (100%)

細分類と周囲粘膜の萎縮の程度との関係は表8に示すごとくである．

ⅡcのS型で萎縮がないか，あつてもごく軽度のものと萎縮の中等度のものとはともに50.0%で同率であり，萎縮の高度のものは1病巣もみられなかつた．SU型で萎縮がないか，あつてもごく軽度のものは44.5%，萎縮の中等度のものは22.2%，萎縮の高度のものは33.3%で，萎縮がないか，あつてもごく軽度のものがもつとも多い．U型で萎縮がないか，あつてもごく軽度のものは1病巣もなく，萎縮の中等度のものと，萎縮の高度のものとは各々50.0%と相半ばしている．

Ⅱc＋ⅢのS型で萎縮がないか，あつてもごく軽度のものは88.2%，萎縮の中等度のものは11.8%，そして萎縮の高度のものは1病巣もなく，萎縮がないか，あつてもごく軽度のものが圧倒的に多い．SU型で萎縮がないか，あつてもごく軽度のものは31.8%，萎縮の中等度のものは47.7%，萎縮の高度のものは20.5%で，萎縮の中等度のものがもつとも多く，ついで萎縮がないか，あつてもごく軽度のもの，萎縮の高度のものの順である．U型で萎縮がないか，あつてもごく軽度のものは23.5%，萎縮の中等度のものは11.8%，萎縮の高度のものは64.7%と萎縮の高度のものが過半数をしめもつとも多くなつている．

表9　細分類とリンパ節転移

Ⅱc

	S型	SU型	U型	計
リンパ節転移あり	0	1 (11.1%)	1 (16.7%)	2 (10.5%)
リンパ節転移なし	4 (100%)	8 (88.9%)	5 (83.3%)	17 (89.5%)
計	4 (100%)	9 (100%)	6 (100%)	19 (100%)

Ⅱc＋Ⅲ

	S型	SU型	U型	計
リンパ節転移あり	0	3 (6.8%)	1 (5.9%)	4 (5.1%)
リンパ節転移なし	17 (100%)	41 (93.2%)	16 (94.1%)	74 (94.9%)
計	17 (100%)	44 (100%)	17 (100%)	78 (100%)

第10節　細分類とリンパ節転移との関係

細分類とリンパ節転移との関係は表9に示すごとくである．

Ⅱc のS型でリンパ節転移のみられたものは1例もない．SU型で11.1%，そしてU型で 6.7%にリンパ節転移がみられた．

またⅡc＋ⅢのS型でも転移のみられたものはない．他方，SU型で 6.8%，U型で 5.9%にリンパ節転移がみられた．

第IV章　総括ならびに考按

早期胃癌は日本内視鏡学会の分類[3]にしたがつて分類されている．しかし，この分類は病理組織学的な点についてはあまり考慮されず，単に凹凸を主とした肉眼的形態上の特徴のみから分類されている．このため病理学的所見を考慮に入れて早期胃癌を細分類しようというこころみが今までにも二，三みられる．すなわち，佐野[9]は隆起性のものを粘膜筋板の態度から，また奥田[13][14]はいわゆるⅡc を皺襞集中を有するものと有しないものとに分類し，各々臨床的意義を異にするとのべている．一方，山形[15]は陥凹型を隆起陥凹型，周辺隆起型，潰瘍型および糜爛型に細分類している．しかし，奥田[13][14]，山形[15]の分類は病理学的所見というよりは診断上の肉眼的形態を主にした分類であると考えられる．そこで病理学的特徴を考慮しながら早期胃癌中もつとも多数を占める陥凹型病変について細分類をこころみた．

陥凹型早期胃癌の肉眼的特徴について，村上[16]は胃区の消失，粘膜表面の絨毛状態，あるいはビロード状の外観，発赤，陥凹，浸出性の苔の附着をあげ，佐野[17]は周囲から明らかに境界されている粘膜の陥凹，胃小区の微細化，色調の変化，異常な小出血斑や白苔の粘着をあげ，また石田[18]は陥凹境界部，粘膜ひだ，陥凹底に分けてそれぞれの特徴についてのべている．これらはいずれも新鮮標本についての観察からその特徴がのべられているが，病理学的観点も加味して分類しようとすれば，新鮮標本のみならず，通常行なわれているホルマリン固定後もなおその形態的特徴が保たれているものでなければならないと考えられる．この意味から，村上[16]が指摘した粘膜表面の絨毛状態，あるいはビロード状の外観，発赤，浸出性の苔はホルマリン固定により変化または消失する．佐野[17]のいう色調の変化，異常な小出血斑や白苔の粘着なども同様である．また吉井[19]は，Ⅱc の境界を単純な曲線を描き，段形成の鮮鋭な型（断崖型），複雑なヂグザグな線を描き，しばしば多数の非癌粘膜島を伴う型（リアス海岸型），段形成が不鮮明でⅡc 境界がはつきりしない型（遠浅型）の3型に分類している．

しかし吉井[19]もⅡc 境界の特徴と他所見との比較は行なつていない．

そこで，陥凹病変の境界のみならず，さらに陥凹部表面の変化，周囲粘膜の性状に注目し，病理学的所見を考慮しながら細分類をこころみた．さらにこの分類が癌腫の特徴をよく示すかどうかについて臨床的に，また病理組織学的に検討した．

陥凹病変の境界，陥凹部の性状，周囲粘膜の状態に注目すれば，つぎの3種に分類するのが適当していると考えられる．すなわち，

S型：境界全周が鮮明に (scharf) 段状に陥凹しているもの．

SU型：境界の一部分は鮮明に段状に陥凹しているが，他の部分は段状の陥凹を示さず，胃小区の乱れにより周囲の粘膜との境界が識別されるもの．

U型：境界全周が段状の陥凹を示さず (unscharf)，胃小区の乱れにより周囲の粘膜との境界が識別されるもの．

これら3型の頻度をみれば，Ⅱc およびⅡc＋Ⅲ型でSU型がもつとも多く，半数を占めており，S型とU型との間に有意の差を認めえない．

性別からみると，SU型およびU型はⅡc でもⅡc＋Ⅲでも男性に多くみられるが，S型はⅡcにおいて男女差はなく，Ⅱc＋Ⅲにおいてはむしろ女性の方が多い．潰瘍の有無によつて分類した高木[20]，佐野[21]の報告によれば，潰瘍の有無にかかわらず男性に多いとのべているが，ここにのべた細分類にしたがえば，ⅡcでもⅡc＋ⅢでもS型においてはSU型，U型と異なる分布を示したこと

は注目すべき特徴であろう．

年令からみても，SU型，U型はⅡcおよびⅡc＋Ⅲのいずれも高令者に多くみられ，Ⅱc のS型は若年者と高令者の間に差はなく，Ⅱc＋Ⅲのそれではむしろ若年者に多くなつている．高木[20]，佐野[21]は潰瘍を伴うものと伴わないものとに分けて検討し，いずれも潰瘍を伴うものの方が伴わないものより若いとのべている．しかしここにのべた細分類によれば，年令別に大きな差がみられ，S型は若年者に，U型は高令者に多い癌腫であり，この細分類により年令分布が特徴づけられると考えられる．

肉眼的大きさからみると，S型は 4.0cm以下の小さなものが圧倒的に多くを占め，SU型は 4.1cm以上の大きなものも多数みられ，U型はS型とSU型の中間を示す．このように 4.0cm以下のものと，4.1cm以上のものの頻度を比較すれば，細分類各型はⅡc，Ⅱc＋Ⅲに関係なく一定の傾向を示す．したがつてこの細分類は早期胃癌の特徴を把握しているものと考えられる．

これまでの報告をみると，Ⅱcについて高木[22]，川添[23]，脇坂[24]は 4.0cm以下のものが大部分を占めるとのべているのに対し，井口[25]は逆に 4.1cm以上のものの方が多いとのべ，Ⅱc＋Ⅲについて高木[22]，脇坂[24]は 4.1cm以上のものの方が多く，川添[23]，井口[25]は 4.0cm以下のものと 4.1cm以上のものはほぼ同率であるとのべている．このように種々の成績が報告されていることはここにのべた細分類の頻度の差によるものであろう．細分類によつて癌腫の特徴をさらに一層明らかにしたと考えられる．

皺襞集中の有無からみると，Ⅱc のSU型では他に比して皺襞集中を伴うものの率はやや少ないが，ⅡcのS型，U型およびⅡc＋Ⅲの各型はいずれも皺襞集中を伴うものが圧倒的に多く各型の間に有意の差はみられない．

奥田[13][14]はⅡc を皺襞集中を伴うものと伴わないものの２つの亜型に分けて，病理組織学的検索を行ない，皺襞集中を伴うものは組織学的に全例ことごとくⅡc 内部に UlⅡ～Ⅲの陳旧性潰瘍または潰瘍瘢痕を有し，組織学的に潰瘍癌といわれるものの特徴を具えていたが，皺襞集中を伴わないⅡc は潰瘍瘢痕を証明することができなかつたとのべ，Ⅱc を皺襞集中の有無により分けた亜型は臨床的意義を有するとしている．また神前[26]，千田[27]はこの亜型分類と診断との関係についてのべ，Ⅱcで皺襞集中のあるものはそのⅡc境界部の所見により，比較的容易に診断を下しうるが，皺襞集中のないものでは良性，悪性の鑑別に役立つ特徴的所見に乏しく診断困難である場合が少なくないとのべている．しかし，ここにのべたようにⅡcおよびⅡc＋Ⅲにおいても細分類各型の間に大きな差がみられないことから皺襞集中の有無は単に肉眼的形態の特徴であつて，癌腫そのものの特徴を示しているものとは考えられない．

早期胃癌の組織型の分類について，佐野[21]は粘液細胞癌，未分化型腺癌，分化型腺癌および乳頭状腺癌の４型に，高木[20]は未分化型，印環細胞型および腺管型の３型に，長与[12]，藤本[28]は高分化型，中分化型および低分化型の３型の腺癌に，そして中村[29]は未分化型と分化型の２型に分けている．また胃癌取扱い規約[11]では胃癌の基本型を腺癌，単純充実癌，類表皮癌，腺類癌および雑型の５つに分けており，この基本型分類は組織形態の分化の現われのもつとも高度である部分（もつとも分化している部分）にしたがうとされている．いずれも一長一短であるが，癌化部腺管の腺管形成性を基準にした長与の分類[12]にしたがい，１つの病巣中に各型が混在している場合は量的にもつとも多いものをその病巣の表現型とした．

細分類と組織型との関係をみれば，Ⅱc のS型は全例低分化型腺癌であり，SU型は中分化型腺癌が，U型は高分化型腺癌がもつとも多い．またⅡc＋Ⅲでも，Ⅱcと同様にS型は低分化型腺癌，SU型は中分化型腺癌，U型は高分化型腺癌がもつとも多くなつている．

肉眼型と組織型との関係について，長与[12]は低分化型はびらん型Ⅱc 像を，高分化型はⅡa かⅡc＋Ⅱa をとることが多いとのべ，中村[29]は未分化型は大部分が陥凹型を，分化型は隆起型または陥

凹型を呈するとのべている.

しかし，陥凹型の肉眼的特徴と組織型との関係については検討されていない．ここにのべた細分類が組織像と密接な関係を示したことはこの細分類が早期胃癌の肉眼的特徴のみならず病理組織学的特徴をとらえたものであり，この細分類法の意義を十分に認めることができると考えられる.

深達度からみると，ⅡcおよびⅡc＋ⅢともにS型は粘膜内にとどまるものが多く，U型は粘膜下層に達しているものが多い．しかし，SU型はⅡcにおいては粘膜内にとどまるものが，Ⅱc＋Ⅲにおいては粘膜下層に達しているものが多くみられた．西沢[30]は陥凹型早期胃癌のX線学的性状診断，とくにX線所見と深達度との関係についてのべ，Ⅱcの陥凹部境界が深く，zackig で鮮明になればなるほど深達度は深くなるとしている．しかしこの細分類法では西沢[30]の意見と全く逆の傾向を示した.

これは西沢[30]は進行癌も含めての成績であり，ここにのべた細分類は早期胃癌のみについての成績であり，今後早期胃癌のみならず進行癌を含めて再検討を行なわなければならない問題であるが，早期胃癌に関してはⅡc の陥凹境界部の性状が深達度により変化するというよりも，細分類各型の特徴であると考えたい.

組織学的な占居部位からみると，Ⅱc のS型，SU型は幽門腺領域と胃底腺領域とにまたがつているものがもつとも多いが，U型は胃底腺領域内に1病巣もみられなかつた．Ⅱc＋Ⅲではいずれの型でも幽門腺領域と胃底腺領域とにまたがつているものが多く，次いで胃底腺領域内にあるもの，幽門腺領域内にあるものの順で，各型の間にいちじるしい差はみられなかつた．高木[20]は粘膜癌を潰瘍，潰瘍瘢痕を伴わない群と伴なつた群に分けて検討し，潰瘍，潰瘍瘢痕を伴わない群の大半は幽門腺領域内に限局し，潰瘍，潰瘍瘢痕を伴つた群では幽門腺体部腺境界部に多く認めたとのべ，安達[31]も同様の成績を報告している．高木[20]および安達[31]の報告には隆起性の症例も含まれているのでこの細分類と異なつた成績を示したのであろう.

慢性胃炎における胃粘膜の病変の主体は1924年 Moskowicz が Stoerk の指導のもとに提唱したごとく，胃腺の萎縮像（Abbau および Fehlbau bzw. Umbau）に要約できることはすでに周知のこととされている[32]．そこで周囲粘膜の萎縮の程度を胃固有腺の消失および腸上皮化生の程度により3段階に分けた.

細分類と周囲粘膜の萎縮の程度との関係はⅡcおよびⅡc＋Ⅲのいずれにおいても S型は全てが軽度ないし中等度で，高度のものは1病巣もみられなかつた．逆にU型では高度のものがもつとも多く，軽度のものはもつとも少なくなつている．SU型はⅡc において軽度のものがもつとも多いが，Ⅱc＋Ⅲで中等度のものがもつとも多い.

早期胃癌と慢性胃炎との関係については多くの研究がある[20)28)31)33)~36)].

これらの報告はいずれも癌腫の組織型または潰瘍合併の有無と周囲粘膜の性状とを比較しているが，早期胃癌の肉眼的特徴と周囲粘膜の性状との関係については検討していない.

ここにのべた細分類が周囲粘膜の性状と密接な関係を示したことは興味あることであり，今後慢性胃炎の研究の成果が早期胃癌の発見，診断に寄与するものと考えられる.

リンパ節転移からみれば，Ⅱc，Ⅱc＋ⅢともにS型ではリンパ節転移は1例もみられず，すべてSU型，U型であつた．早期胃癌の日本内視鏡学会分類別にみたリンパ節転移の頻度について吉川[37]，佐久間[38]などの報告があるが，細分類別にみると各型に一定の傾向がみられる．このことから各型は異なつた性質の癌腫であると考えられ，この意味からもここにのべた細分類は意義があると考えられる.

第V章　結　　論

陥凹型早期胃癌（Ⅱc，Ⅱc＋Ⅲ）97例97病巣をS型（境界全周が鮮明に段状に陥凹しているもの），SU型（境界の一部分は鮮明に段状に陥凹しているが，他の部分は段状の陥凹を示さず，胃小区の乱れにより周囲粘膜との境界が識別されるもの），

およびU型（境界全周が段状の陥凹を示さず，胃小区の乱れにより周囲粘膜との境界が識別されるもの）の3型に細分類した．さらにこの細分類が癌腫の特徴をよく示すかどうかについて，臨床的，病理組織学的に検討を加えた．

1) 性別からみると，SU型およびU型はⅡcでもⅡc＋Ⅲでも男性に多くみられるが，S型はⅡcにおいて男女差はなく，Ⅱc＋Ⅲにおいてはむしろ女性の方が多い．

2) 年令についてみれば，SU型，U型はⅡcおよびⅡc＋Ⅲのいずれでも高令者に多くみられる．S型はⅡcにおいて若年者と高令者の間に差はなく，Ⅱc＋Ⅲにおいてむしろ若年者に多い．

3) 肉眼的大きさについてみればⅡcおよびⅡc＋Ⅲのいずれにおいても S型は小さなものが圧倒的に多く，SU型は大きなものも多数みられ，U型はS型とSU型の中間を示す．

4) 皺襞集中の有無についてみると各型の間に大きな差はみられない．

5) 組織型についてみればS型は低分化型腺癌，SU型は中分化型腺癌，U型は高分化型腺癌がもつとも多くみられた．

6) 深達度からみると，S型は粘膜内にとどまるものが多く，U型は粘膜下層に達しているものが多い．SU型はⅡcにおいて粘膜内にとどまるものが，Ⅱc＋Ⅲにおいて粘膜下層に達しているものが多くみられた．

7) 組織学的占居部位についてみれば，各型とも幽門腺領域と胃底腺領域とにまたがつているものがもつとも多くこれらの間に差を認めえない．

8) 周囲粘膜の萎縮の程度からみれば，S型は全例が軽度ないし中等度で，U型では高度のものがもつとも多い．SU型はⅡcにおいて軽度のものがもつとも多いが，Ⅱc＋Ⅲで中等度のものがもつとも多い．

9) リンパ節転移からみれば，転移のある全例がSU型，U型である．S型は1例も認められない．

謝辞　稿を終るに臨み終始ご懇篤なるご指導とご鞭撻を賜つた恩師中山恒明教授，遠藤光夫教授に深甚なる謝意を表わすとともに，直接ご指導，ご教示いただいた榊原宣助教授はじめ，研究にご協力下さった東京女子医大消化器病センター諸学兄姉に深く感謝する．

文　献

1) Borrmann, R.: Geschwülste des Magens und Duodenums, Makroskopische Formen. Henke u. Lubarsch. Handbuch d. sp. Path. usw., 1/IV: 864—871, 1926.
2) Cabot, R.C.: Case Records of the Massachusetts General Hospital. Case 21111. New England J. Med., **212**: 481—485, 1935.
3) 田坂定孝：早期胃癌の全国集計．日本内視鏡学会誌，**4**(1)：4—14，1962.
4) 第3回胃癌研究会：初期癌の概念．癌の臨，**10**(1)：48—68，1964.
5) 岩波英雄：早期胃癌の分類よりみた癌の発展形式について．日外会誌，**66**(11)：1578—1597，1965.
6) 村上忠重ほか：早期胃癌の概念と末期胃癌とのむすびつき．日臨，**25**(7)：1322～1328，1967.
7) 岩永　剛ほか：胃癌の進展に伴う病型変化．日消会誌，**66**(11)：1247—1256，1969.
8) 北岡久三：病理組織学的にみた早期胃癌から進行癌への進展．胃と腸，**5**(1)：15—23，1970.
9) 佐野量造ほか：早期胃癌に関する病理組織学的研究，（第Ⅲ報）隆起性癌について．日病理会誌，**57**：160—161，1968.
10) 常岡健二ほか：現代外科学大系．消化器系検査法，胃内視鏡検査，各胃疾患の内視鏡診断，胃癌．3B：280—286，中山書店，東京，1972.
11) 胃癌研究会編：胃癌取扱い規約（改訂8版），金原出版，東京，1971.
12) 長与健夫：胃，胃癌，早期胃癌．腫瘍病理学，475—480，朝倉書店，東京，1970.
13) 奥田　茂：早期胃癌の内視鏡診断の限界について（その1）．日臨，**23**(2)：481—494，1965.
14) 奥田　茂：早期胃癌の内視鏡診断の限界について（その2完）．日臨，**23**(3)：700—710，1965.
15) 山形敞一：早期胃癌の臨床．癌の臨，**11**(7)：493—499，1965.
16) 村上忠重ほか：初期胃潰瘍癌の肉眼的診断とその組織学的裏づけ．臨消，**1**(1)：7—15，1953.
17) 佐野量造：早期胃癌の肉眼診断（その2）．Ⅱc型胃癌．胃と腸，**5**(12)：1510，1970.
18) 石田敦夫：Ⅱc型早期胃癌の肉眼的特徴について．島根医学，**4**(5)：434—439，1969.
19) 吉井隆博：胃粘膜表面のAH法実体顕微鏡観察，(3)Ⅱc型早期胃癌．胃と腸，6(12)：1568，1971.
20) 高木国夫：胃粘膜癌の病理組織学的研究．癌の臨，**5**(12)：737—754，1959.

21) 佐野量造ほか：早期胃癌 300例の病理学的集計，とくに潰瘍癌について．内科，**26**(1)：15—21，1970.
22) 高木国夫ほか：早期胃癌の問題点，早期胃癌の経過と深達度．胃と腸，**4**(3)：301—311，1969.
23) 川添宥二：早期胃癌の病理組織学的研究．久留米医会誌，**32**(11)：1275—1302，1969.
24) 脇坂順一ほか：早期胃癌の病理学的検討．久留米医会誌，**31**(5)：510—521，1968.
25) 井口　潔ほか：早期胃癌の病理，特に外科的立場から．外科治療，**16**(3)：325—335，1967.
26) 神前五郎ほか：早期胃癌の診断．外科治療，**13**(1)：37—52，1965.
27) 千田信行ほか：表面陥凹型早期胃癌（Ⅱc）の亜型分類について，内視鏡診断学的立場から．日癌治会誌，**5**(4)：443，1970.
28) 藤本成照：早期胃癌といわゆる前癌性病変，癌の臨，**15**(5)：481—489，1969.
29) 中村恭一ほか：胃癌の組織発生とその立場からみた胃癌の基本型．日本合同癌会議シンポジウム記録，64—70，1970.
30) 西沢　護：陥凹型早期胃癌のとらえ方．胃と腸，**6**(2)：221—225，1971.
31) 安達秀雄：早期胃癌の病理組織学的研究，とくに粘膜癌と潰瘍癌について．米子医誌，**17**(1)：117—153，1966.
32) 平福一郎：慢性胃炎，病理組織像とその推移．29—63，医学書院，東京，1970.
33) 長与健夫ほか：表層拡大型早期胃癌の組織学的研究．日病理会誌，**48**(1)：29—49，1959.
34) Nagayo, T. et al.: Histological studies of gastric mucosal cancer with special reference to relationship of histological pictures between the mucosal cancer and the cancer-bearing gastric mucosa. GANN, **52**: 109—119, 1961.
35) 中村恭一ほか：胃癌組織発生の概念．胃と腸，**6**(7)：849—861，1971.
36) 佐野量造：早期胃癌からみた胃癌の発生母地，潰瘍癌をめぐる最近の諸問題．日臨，**25**(7)：1329—1335，1967.
37) 吉川謙蔵ほか：早期胃癌のリンパ節転移．癌の臨，15(8)：699—703，1969.
38) 佐久間晃：早期胃癌の外科的考察．癌の臨，**17**(1)：46—50，1971.