日消外会誌・6(3):147～152, 1973年

—症　例—

# 食道に原発せる悪性黒色腫の2例

東京女子医科大学消化器病センター
福田　武隼　遠藤　光夫　榊原　宣　鈴木　博孝
井手　博子　門馬　公経　押渕　英晃　川田　彰得
小林誠一郎　羽生富士夫

(受付昭和48年2月2日)

# PRIMARY MALIGNANT MELANOMA OF THE ESOPHAGUS, REPORT OF TWO CASES

**Taketoshi FUKUDA Micsuo ENDO, Noburu SAKAKIBARA, Hiroyoshi SUZUKI, Hiroko IDE, Kimitsume MONMA, Hideaki OHIBUCHI, Akinori KAWADA, Seiichiro KOBAYASHI, Fujio HANYU**
Institute of Gastroenterology,
Tokyo Women's Medical College

## はじめに

食道に原発する悪性黒色腫はきわめてまれな疾患で，1906年 Bauer[1] が報告して以来，欧米で24例，本邦において1960年三辺[2] の報告以来，本症例を含め12例である[3)~8)].

今回，われわれは食道肉腫の診断のもとに手術し切除標本で悪性黒色腫と診断しえた1例と，生検で悪性黒色腫と診断し剖検で食道原発の悪性黒色腫を確認しえた1例とを経験したので報告する.

## 症　例

症例1.　武○義○，60才，男性.

主訴：嚥下困難.

家族歴：特記すべきことなし.

既往歴：35才，胸膜炎. 53才，糖尿病.

現病歴：昭和46年1月，糖尿病の診断で某大学病院に入院. 内科治療をうけた. その頃より固形物のつかえる感じがあり，5月頃より食物の通過障害強くなり，6月11日当センターへ入院した. 入院時，流動食のみ嚥下可能であつた.

検査成績：入院時のX線写真で胸部下部食道を中心に胸部中部および腹部食道におよぶ左側前壁中心の巨大な腫瘤型の陰影欠損をみる. 表面は大小不整の隆起により蜂窩状の模様を作つている(図1).

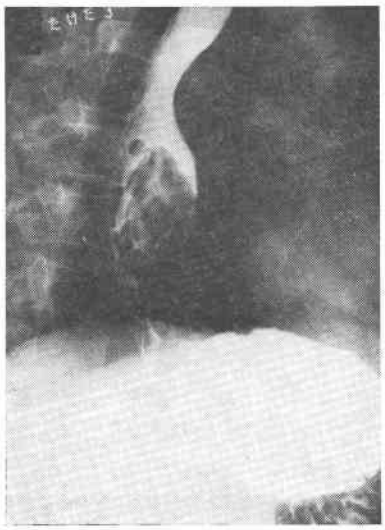

図1

食道鏡で上門歯列より32cmのところで内腔に突出した腫瘤状の腫瘤をみる(図2).

生検組織像でも異形性，外形性の強い細胞がみられ，これら腫瘍細胞と基質の関係から非上皮性の悪性腫瘍を思わせた.

術前診断：食道肉腫.

手術：術前照射 3,000rads 施行後，7月6日右

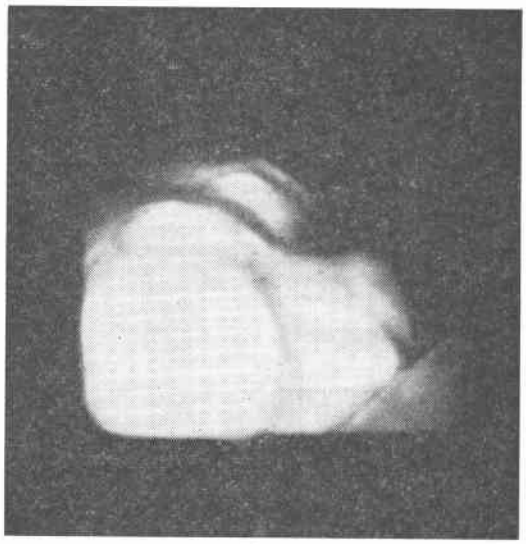

図2

開胸部食道全剔胸壁前食道胃吻合術を施行した．気管支リンパ節，胸部中部旁食道リンパ節は鳩卵大となり，明らかに転移陽性と考えられたが，気管周囲との癒着が強く郭清できなかつた．胸部上部旁食道リンパ節，左右噴門リンパ節，小弯リンパ節，左胃動脈リンパ節を郭清し姑息手術に終つた．

切除標本：食道胃接合部に接して expansive に増殖する境界明瞭な腫瘤ををみる．腫瘤の表面は凹凸不整で，大豆大～小指頭大の隆起を形成し，腫瘤全体がこの隆起の集合より形成され，一部に浅い潰瘍をみる．割面で，ほぼ粘膜および粘膜下層に限局し，ごく一部固有筋層への浸潤をみる（図3，4）．口側の大部分は黒色腫を呈しており，この割面ではじめて黒色肉腫と診断できた．

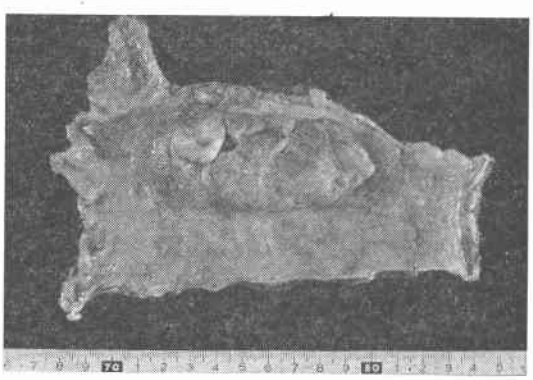

図3

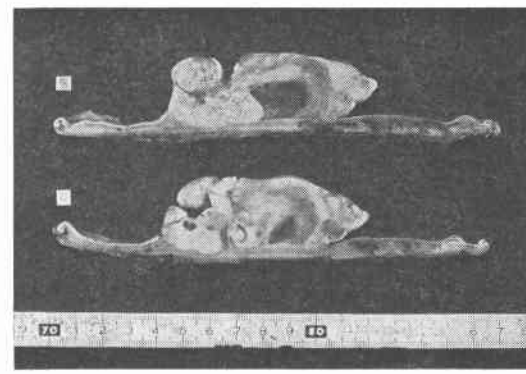

図4

病理組織学的所見：組織像は場所により異なり，メラニンを作つているところと，そうでないところとがある．また，多形細胞肉腫といつてよいところと，紡錘型細胞肉腫と表現した方がよいところとがある．この組織型とメラニン形成との関係はかならずしも一定の傾向を認めない（図5）．腫瘍組織が正常食道粘膜に移行する部で細胞の異型は強く巨細胞が多く活動的で増殖が強いため不規則な核分裂像をみる．鍍銀染色では膠原線維が腫瘍細胞の周囲に微細に分化している像がみられる（図6）．Masson メラニン染色では腫瘍細胞の胞体内にメラニン顆粒をみる（図7）．

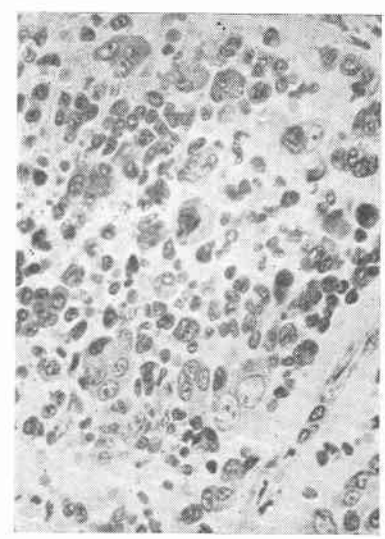

図5

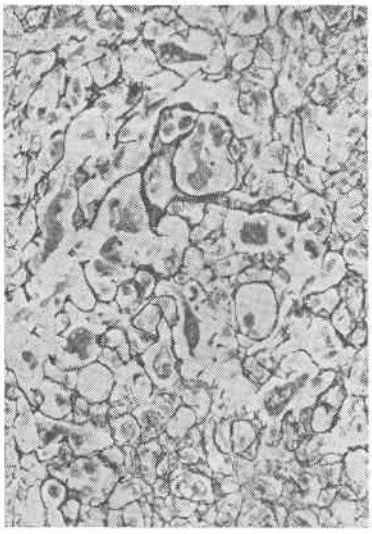

図6

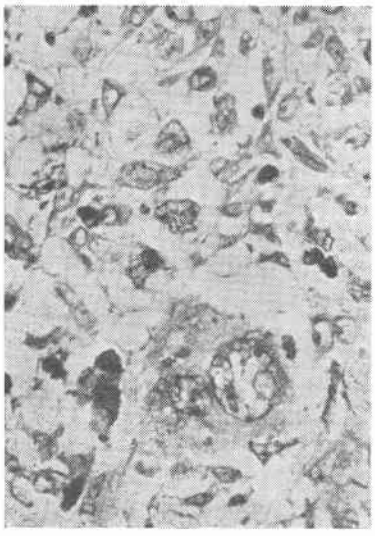

図7

病理組織診断：食道原発の黒色肉腫.

術後経過：術後気管分岐部に放射線照射を行ない経過順調であつたが術後9カ月後再発転移のため死亡した.

症例2.　○　○. 59才，男性.

主訴：嚥下困難.

家族歴：特記すべきことなし.

既往歴：56才，肺結核.

現病歴：昭和46年5月頃より嚥下困難あり. 8月近医で食道癌と診断され当センターへ紹介され入院.

検査成績：X線写真で胸部中部食道，前壁を中心に腫瘤型の陰影欠損をみる（図8）.

食道鏡では上門歯列より30cm，前壁中心に$^{2}/_{4}$周の腫瘤状の凹凸著明の腫瘍をみる.

病理組織診断：黒色肉腫

図8

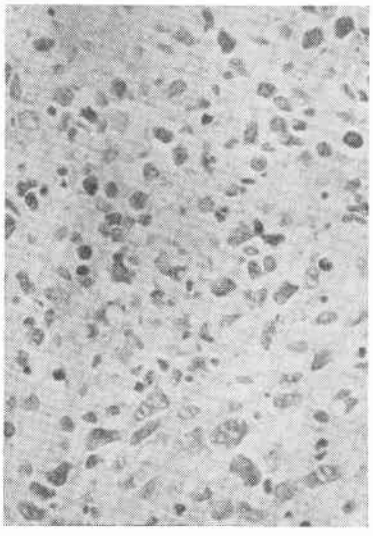

図9

治療：放射線照射 5,840rads/28日施行したがその効果はほとんど認められなかつた．その後，ビンクリスチン週1回1mg，計6回投与した．

転帰：放射線，制癌剤治療による効果はほとんど認めぬまま，肺，肝，皮膚転移をきたし12月27日死亡した．

剖検所見：全身諸臓器（食道，心筋，両肺，肝，両腎，両副腎，膵，胆嚢，腸，甲状腺，骨髄，皮膚，胸膜，横隔膜，腹膜，全身リンパ節）に撒布する結節性腫瘤が認められた．組織学的には細胞の配列，形態が多種多様で異型性が強く核小体が大きい．Masson 染色で細胞質内外にメラニンが認められた（図9）．

## 考　按

悪性黒色腫はメラニン産生能をもつた細胞からなる悪性腫瘍である．メラニン形成細胞の組織由来について，Allen[9] らが表皮細胞説，Masson[10] らが神経組織由来説を主張してきたが今日なお異論が多い．欧米で報告された食道原発悪性黒色腫24例はほとんど Melano-carcinoma とされているが，4例は Melano-sarcoma と記載されている．われわれの症例は2例とも組織所見から Melano-sarcoma と称すべきものである．Suehs が食道原発性悪性黒色腫を自験例を加えて23例分析報告している．その後 Waken[18] らが24例目の報告をしておりそれらを分析すると次のようになる．年令は40～82才で平均60才，15例が男性，9例が女性である．主訴をみるとほとんどが進行性の嚥下困難で，病悩期間は5週～12カ月である．病変部位は，食道の上部1/3が3例，中部1/3が4例，中下部境界部が5例，下部1/3が12例である．決定診断は食道鏡下生検によるものが13例，切除標本によるものが4例，剖検によるものが7例である．腫瘍の性状は腫瘤型，分葉型の固い黒色塊で有茎性のもの18例，無茎性のもの6例である．もつとも少さいものは3×2×1 cm[11]，もつとも大きいものは11×13×13cmであつた[11]．われわれの第1例は表面より黒色肉腫と診断できず，断面ではじめて診断しえたものである．欧米の24例がすべて黒色塊として認められたものであるが，自験例はまれな症例と考えられる．

Allen[9] らは原発性悪性黒色腫の診断基準に腫瘍組織に隣接した上皮接合部変化junctional change の必要性を強調している．第2症例にはjunctional changeと思われる所見をみたが，第1症例では接合部からの腫瘍の発生は証明できない．しかし悪性黒色腫の好発部位である皮膚，眼球，口腔，直腸肛門部などに腫瘍を見なかつたこと，食道への悪性黒色腫の転移が食道原発に比べさらにまれであること等からこれら2症例を食道原発の悪性黒色腫と考えたい．

Allen[9] らのいう junctional change については議論があり Robertson[12] は腫瘍の expansive な発育により接合部変化はこわれてしまうといつており Loring[17] らは Allen[9] らの報告した17例中11例には接合部よりの腫瘍発生に問題ありとしている．また Waken[18] は40%にしか junctional changeは認められないといつている．

食道への悪性黒色腫の転移は原発の悪性黒色腫にくらべさらにまれである．Johns Hopkins Hospital[19] における22,000例の剖検で25例の悪性黒色腫をみているが，食道には原発，転移ともに認められなかつたという[19]．Waken[18] らは79例の全身転移をもつた悪性黒色腫を報告しているが消化管に32の病変をみている．この79例中28例に原発病巣を確認し，うち6例は消化管に原発しており，2例が食道，1例が十二指腸と回腸，2例が空腸，1例が大腸である．食道への転移は1例のみにみられ，この病変は食道胃接合部上4cmの部位に認められた孤立性の色素斑と記載されている．

本邦における悪性黒色腫の頻度は欧米にくらべ低いとされているが，久木田[16] の集計によると1890～1961年の72年間に426例，1962～1966年の5年間に256例で悪性黒色腫は近来増加しつつあると思われる．食道にかぎつてみると，表1のごとく1960年三辺[2] が報告して以来12例を数えるが，臨床所見，腫瘍所見とも欧米における24例とほぼ一致した結果をみている．

悪性黒色腫の治療は手術療法，放射線療法，化学療法が考えられるが，化学療法には確実なもの

表1 本邦における食道悪性黒色腫

| 年度（報告者） | 症例（年・性） | 発生部位 | 診断 | 治療 | | | 転帰 |
|---|---|---|---|---|---|---|---|
| | | | | 切除 | 放射線 | 化学 | |
| ① 1960 （三辺） | 56 ♂ | 中 | 剖検 | − | + | | |
| ② 1962 （植松） | 48 ♀ | 中 | 生検 | + | 前 2800 | | 1年3月死 |
| ③ 〃 （小越） | 48 ♀ | 中・下 | 切除 | + | 前 2000 | | 4月死 |
| ④ 1963 （飛松） | 60 ♀ | 中 | 切除 | + | | | 1月生 |
| ⑤ 1969 （細田） | 61 ♂ | 中 | 剖検 | − | 6480 | + | 11月死 |
| ⑥ 1971 （池田） | 50 ♂ | 上 | 生検 | + | | | 2年生 |
| ⑦ 〃 （〃） | 62 ♂ | 下 | 切除 | + | 後 3400 | | 1年2月死 |
| ⑧ 〃 （飯塚） | 40 ♂ | 中 | 切除 | + | | | 4月死 |
| ⑨ 〃 （〃） | 52 ♀ | 中 | 剖検 | − | 8000 | | 7月死 |
| ⑩ 〃 （本多） | 64 ♂ | 下 | 切除 | + | | | 7月死 |
| ⑪ 〃 （本症例） | 60 ♂ | 下 | 切除 | + | 前 3000 | | 9月死 |
| ⑫ 〃 （〃） | 59 ♂ | 中 | 剖検 | − | 5840 | + | 7月死 |

がなく，放射線療法には抵抗性があり，外科的切除のみが唯一の治療手段といわれている．しかし，マイトマイシン，エンドキサンが敏感に反応し転移結節の縮少をみた症例[6]や，放射線療法の効果をみた症例[7]が報告されている．Verlagen[14]は手術よりも放射線療法が優れていると報告している．われわれの第1例でも術後郭清しえなかつたリンパ節に放射線治療を施行したがある程度の効果を期待できるものと思つている．また第2例では化学療法，放射線療法ともに効果を認めていない．外科学早期切除が最良と考えるが，早期のリンパ行性，血行管転移を考え，放射線療法，化学療法をも積極的に併用すべきであろう．

悪性黒色腫の予後は悪く，食道原発の悪性黒色腫の平均生存期間は7.4カ月とされている．本邦において池田[8]の報告による2年数カ月が最長生存例である．一方，欧米ではPomeranz[15]の報告した粘膜下層に限局した有茎性の6.0×3.5×2.5cmの腫瘤の症例が食道切除後6年半を経過し健在であるという．早期診断と早期の適格的治療が他の腫瘍におけると同様，悪性黒色腫の予後を良くするのは当然と考えられる．

## むすび

食道に原発した悪性黒色腫の2例を経験したので若干の文献的考察を加え報告した．

（稿を終るにあたり，ご指導いただいた中山恒明所長および病理所見についてご教示いただいた長与健夫博士に感謝する．）

## 文献


1) Bauer, E.: Ein Fall von Primärem Melanom des Oesophagus. Arb. a. d. Path. Anat. Inst. zu Tübingen **5**: 343—354, 1906.
2) 三辺武右衛門：食道悪性黒色腫の1症例．日気食会報 **11**：340，1960.
3) 飛松辰典：食道に原発せる悪性黒色腫の1例．日外会誌 **64**：209，1963.
4) 植松貞夫：稀有なる中部食道肉腫の1治験例．千葉医会誌 **37**：333，1962.
5) 小越章平：食道黒色肉腫の1治験例．千葉医会誌 **38**：595，1963.
6) 細田 峻：原発性食道悪性黒色腫の1剖検例．癌の臨床 **15**：752～754，1969.
7) 飯塚紀文：食道原発の悪性黒色腫の1例．日胸外会誌 **19**：543～547，1971.
8) 池田靖洋：原発性食道悪性黒色腫の2例．胃と腸 **6**：1175～1182，1971.
9) Allen, A.C. et al.: Maligmant Melanoma, A Clinicopathological Analysis of the Criteria for Diagnosis and Prognosis. Cancer **6**: 1—45, 1953.
10) Masson, P.: My Conception of Cellular Nevi. Cancer **4**: 9—38, 1951.
11) Suehs, O.W.: Malignant Melanoma of the Esophagus. Ann. Otol. **70**: 1140—1147, 1961.
12) Robertson, J.W.: Malignant Melanoma of the Esophagus, As One of Multiple Malignant Tumors. Gastroenterology **27**: 121—126, 1954.

13) Waken, J.K. et al.: Primary Melanocarcinoma of the Esophagus. Amer. J. Clin. Path. **38**: 415, 1962.
14) Verlagen, S.: Ein Beitrag zur Behandlung der Melanoblastome. Strahlentherapie **96**: 423—427, 1955.
15) Pomeranz, A.A. et al.: Primary Melanocarcinoma of the Esophagus. Annals of Surg. **142**: 296, 1955.
16) 久木田淳：臨床皮膚科全書4，悪性黒色腫とその前駆症．119—144，金原出版，東京，京都，1969.
17) Loring, W.E. et al.: Melanocarcinoma of the Esophagus. J. Thorac. Surg. **32**: 35, 1956.
18) Burnett, J.M. et al.: Primary Melanosarcoma of the Esophagus. Radiology **57**: 868—869, 1951.