日消外会誌・6(3):153～157, 1973年

—症　例—

悪性肝血管内皮腫
— 外科的に切除しえた症例および本邦例の集計 —

東京大学第1外科
菅原克彦, 白倉徹哉
河野信博, 柏井昭良

(受付昭和48年4月11日)

PRIMARY MALIGNANT HAEMANGIOENDOTHELIOMA OF THE LIVER: REPORT OF A SUCCESSFULL CASE OF RESECTION AND REVIEW OF THE JAPANESE LITERATURE.

Katsuhiko SUGAHARA, Tetsuya SHIRAKURA, Nobuhiro KAWANO, Akiyoshi KASHII.
Ist Department of Surgery, Tokyo University

肝の悪性血管内皮腫はきわめてまれな疾患であり，最近15年間に教室を中心に経験した72例の肝原発の悪性腫瘍のうちでもわずか1例にすぎない．血管系由来の肝肉腫の発育は急速であり，肝障害，腫瘍の破裂による大量出血が死因となり，診断は剖検後に確定されることが多い．教室では15才の男性に肝細胞癌の診断の下に，腫瘍を含めた肝右葉広範切除術を施行し，切除後36カ月にわたり再発の徴候をみなかつたが腹部腫瘤，血性腹水のため再入院1月後に死亡した症例を経験したので，内外の報告例とともにのべる．なお本症例は最新医学24巻 114頁の症例7で，肝細胞癌として報告されたので，この機会に訂正する．

症　例

15才男性，昭和43年8月20日，約5カ月に及ぶ上腹部緊満感，3カ月来の上腹部腫瘤，時にみられる高熱，食欲不振，るいそうを主訴とし某院に入院．赤血球 335×10^4，ヘモグロビン 8.8g/dl のため輸血をうけ，白血球数増多 (22,800) により炎症性病変の存在を疑われ，抗生物質を投与されたが，自・他覚症状が全く改善されなかつた．腹部腫瘤，右横隔膜挙上などのため肝腫瘍を疑われ，当科に転院した．体格，栄養中等度で，血圧 112/80，脈搏数82/分，呼吸数22/分．右上腹部はやや膨隆するが，腹壁，側胸壁に静脈怒張をみない．心濁音界正常，肺肝境界は第4肋間，右中鎖骨線上で肋骨弓下15cmに肝下縁をふれる．肝表面は一様に円滑であり硬度は弾性軟でわずかに圧痛がある．他の腹部臓器は触知せず，腹水は認めない．下肢，腹壁に浮腫はない．

臨床血液および生化学的所見は赤血球 345×10^4，ヘモグロビン9.2g/dl，白血球14,400，総蛋白6.6g/dl，A/G 0.9，総ビリルビン1.0mg/dl，チモール混濁試験2，硫酸亜鉛試験8，血清GOT 32，GPT19，アルカリ性フォスファターゼ2.2，総コレステロール 147mg/dl，プロトロンビン時間16.4秒，カルシウム再加時間78秒，部分トロンボプラスチン時間3分18秒，フィブリノーゲン 440 mg/dl，血小板53×10^4，血液培養は陰性であつた．

胸部単純X線像では右横隔膜の挙上をみ，バリウムによる胃造影所見では胃全体が左方に圧排されているほか，胃に疾患をみない．^{198}Au コロイド肝シンチグラムでは第1図に示すように肝右葉全体をしめる限局性疾患があり，左葉はいちじるしく圧縮されている．

腹腔動脈造影を行なつたが，腹腔動脈起始部が第1腰椎中央で左方に圧排され，カテーテル先端を十分に挿入できなかつた．大動脈造影で総肝動脈に変異があり，固有肝動脈右枝が上腸間膜動脈より分岐しているのがわかつたが，肝内腫瘍は十分に造影されなかつた．

9月19日に肝細胞癌の疑いの下に両側肋骨弓下切開法により開腹した．黄白色透明なごく少量の腹水があつた．



図1　術前の ^{198}Au コロイド肝シンチグラム，右葉に巨大な欠損像が認められる．

図2　切除標本の割面，正常の肝組織はほとんど消失し腫瘍組成によつておきかえられている．

右葉の前区域に6×5cmの灰白色の嚢腫様の部を中心とした大きな腫瘍があり，左外側区域は軽度の線維症様外観を呈するがほぼ正常，肝門部リンパ節腫脹はない．腫瘍の一部を切除してえた迅速標本の診断は悪性腫瘍恐らくは肝細胞癌という結果であつたので，手術創を延長し右第6肋間で開胸して，左内側区域の大部分を含めて右葉の広範切除術を行なつた．術中出血量は3,500ml，切除標本は20×12×21cm，重量は3,550g，割面は図2のように多彩な外観を呈し，中心部に血液が充満した海綿状の部分があり，一部充実性，一部黄白色の壊死様の部分がある．

組織学的には腫瘍は強固な膠原組織によつてとりかこまれており，腫瘍細胞そのものは多形性の像を呈している．すなわち所によつては血管腔の吻合がみられるが，このような定型的像を示す部分は少く，多くの部分では血液湖を形成し，内壁は異型の少い細胞によつておおわれている．また他の部分では腫瘍細胞はかなり異型を有する短紡錘型で，小さい不規則な毛細管様の血管腔を形成している．またところによつては腫瘍細胞は巣状となり，そのおのおのの細胞は星芒様あるいは楕円型である．拡大した血液隙を形成する以外の部分，すなわち充実性の部分では腫瘍細胞は異型が強く核分裂も散見される．また注目すべきことは被膜内の腫瘍組織内に肝細胞索が点在しており，類洞に沿うように腫瘍が浸潤しているのが認められる．赤血球貪食能は充実性の部分に確実にみられた．血球新生は腫瘍の一部に図3に示すように認められる．鍍銀染色では増殖した腫瘍細胞の集団をかこんで銀線維の明らかな蜂窩構造がみられた．

以上の所見から本腫瘍は血管内皮腫としての増殖態度を示すとともに，明らかな貪食能を示すこと，また形態的にクッパー星細胞への類似性があることから悪性肝血管内皮腫 (malignant haemangioendothelioma) と診断した（図3）．

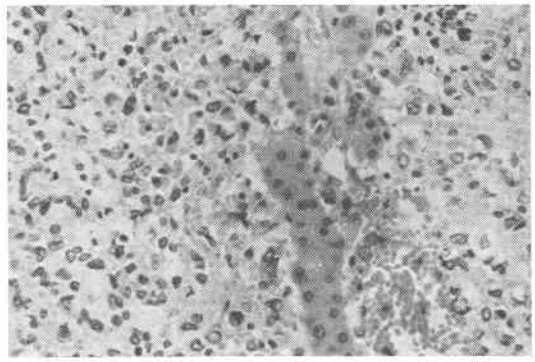

図3　血管腔内面はクッパー細胞類似の内皮により被覆されている．右上方に血球新生をみる (H.E. × 400)

術後の経過は順調で，全く合併症をみず，総ビリルビン値，血清トランスアミナーゼ値の一過性の上昇をみたにすぎない．図4は術後3週間における ^{198}Au コロイド肝シンチグラムであるが，図1の圧排，圧縮された左葉が腫瘍の切除により急速に肥大し，強いて表現すれば円球状となつている．残存肝肥大の様相を残存肝切断面に付着させクリップの位置および肝シンチグラムから推定す



図4 ^{198}Au コロイドによる術後3週目の肝シンチグラム，残存肝の急速な肥大がうかがえる．

ると，週単位で明白に肥大しており，術後2月では過大になつた肝も次第に縮少してほぼ正常の大きさに復した．

10月27日に退院し，術後36月に亘り正常生活に復帰したが，黄疸，腹水，上腹部腫瘤，高熱のため他院に入院し，昭和46年11月13日に死亡した．剖検は行なえなかつた．

考　按

悪性肝血管内皮腫はきわめてまれな疾患であり Edmondson[1] によると52,000例の剖検例中肝原発の悪性腫瘍は 309例で，そのうち本症はわずかに1例をみるにすぎない．この腫瘍は組織学的には，1) 腫瘍細胞の形態と配列が星細胞ないしは類洞内皮に類似していること，2) 銀線維の蜂窩状構造の形成をみたすことが必要である[2]．

肉眼的な形態的特徴から海綿状血管腫型と充実型に2大別される．海綿状血管腫型の割面は多彩な外観で，腫瘍の中心部は血液によつてみたされ，時に多房性である．周辺部は境界の鮮明な部分，び慢性に腫瘍部が肝実質内に入りこんでいる部分などがあり，またこれらが混在していることがある．組織学的には明瞭な血液腔を形成する血管内皮腫の像を呈するが，周辺部では異型性が強いことがある．この腫瘍を Kothny[3] は1912年に haemangioendothelioma と呼称し，ほかに angiosarcoma(Kahle, 1918), haemangioendotheliosarcoma (White, 1933) などの名称がある．

充実型は灰白色，充実性の腫瘍で内部に出血，壊死巣が散在することが多い．組織学的には腫瘍細胞が肝細胞索をおしわけて類洞内に増殖しているのが特徴で，多形細胞肉腫の像を呈し，異型性がきわめて強い．また腫瘍細胞が毛細血管や類洞腔をとりかこむのが認められる．この型の腫瘍は primary mesenchymal hepatoma(Foot, 1927), Retothelsarkom (Gasser, 1955), Kupffer cell sarcoma(Baker, 1956) などの名称が各研究者によつてつけられている．

この両型の分類は主として肉眼的なものであつて，組織学的には同一例においても移行がみられ，腫瘍組織内の血液含量の差により肉眼像は異るものと理解されている[2]．

このような病理学的特徴を具え，明らかに血管内皮腫と診断されたわが国の報告例は1940年から1972年まで本症例を含めて22例が該当[4)5)6)7)8)9)10)]し，その他肝原発の肉腫は38例が報告されている[11]．

集収しえた22例の年令分布は生後2月以内（27日[4]，47日[7]）2例，本症例の15才，30才台2例，40才台3例，50才台7例，60才台6例，70才台1例で50～69才に13例をみている．Videbaek[12] によると成人例の年令分布では49才に頂点があり，わが国の症例は少しく高年者に偏している．3～27才の症例は教室の報告例と Davis[13] による18才例の2例と思われる．

わが国の症例での性別は男16：女6であるが欧米では3：1で，欧米での成人例は44例[14)15)]，乳幼児例は64例[14)16)17)]が報告されている．そのほか，成人例でトロトラストによる本症が約50例集収されている．

わが国の症例の主訴は上腹部不定の疼痛9例，上腹部腫瘤の触知ないしは増大する肝腫10例，るいそう，貧血おのおの2例，その他腹壁，下肢の浮腫，全身倦怠などである．

理学的所見では上腹部腫瘤が18例にみられ，腹水10例，入院時には腹水はなかつたが次第にその貯溜をみたもの4例，黄疸6例などが主なものである．

診断は急速に進む肝腫大と血性腹水，巨大な腫瘤による消化管の圧迫症状，悪液質などにより肝に重篤な進行性の限局性疾患があることが推定され，肝シンチグラム，肝血管造影により肝腫瘍と

して考慮されるが，最終的には組織学的に上述の2つの条件[2]を満さねばならない．

わが国の報告例の術前ないしは剖検前診断は，肝癌5例，上腹部腫瘤4例，肝膿瘍1例，膵癌2例，胃癌1例，肝破裂1例，記載ないもの4例，その他4例であるが，これら症例のうち18例は昭和39年までに報告されたものである．したがつて肝の限局性疾患が放射線的補助診断法によつて，精細に描写可能になる以前の症例が多いため，術前診断は不たしかに終らざるを得なかつたと思われる．現在では肝血管造影法などによつて，肝腫瘍の存在さらには腫瘍の良性，悪性のほか，悪性の場合には原発か転移かについても鑑別可能なことが多いので，条件が整えば術前の診断もあるいは不可能でないかとも思われる．教室の症例では巨大な腫瘍と，肝動脈の変異があり，肝内動脈枝の描写が不十分であつたので，肝細胞癌の疑診に止まつた．

本邦例の肉眼的分類は充実型で孤立性のものは2例，多発性は14例であり，海綿状血管腫型で孤立性のものは2例，多発性は2例，型分類不明なものでは孤立，多発おのおの1例で，全体としては多発性が22例中17例を占める．外国症例においては海綿状血管腫型で多発性なものが多い．

19例に転移が認められ，転移のないものは3例であつた．転移臓器は肺10例，腎4例，副腎，胆嚢，脾，膵それぞれ3例，リンパ節は肝門部5例，腸間膜3例，後腹膜，頚部それぞれ3例である．甲状腺癌，膵癌との重複癌がそれぞれ1例ずつみられた．

何れも他の臓器，組織には血管腫を認めていない．Fischer[18]以来この腫瘍の起源については多くの疑問が持たれ，Baker[19]らはすでに肝硬変がある例で血管系由来の悪性腫瘍発生の可能性を指摘しているが，今回集収した報告例では45才[4]，41才[4]の男性に肝硬変を認め，3例に記載がなく，17例に肝硬変が存在しないので，この両者の因果関係は必ずしも明白ではないと思われる．

本症発症の外因としてトロトラスト，砒素，鉄，アルコールなどがあるが，この集計では原因として考慮されるものはなかつた．また内因には先天性血管異常として存在した肝海綿状血管腫が二次的に悪性化したものと考える一派もある[18)20)]．

治療は全身状態不良のため手術を行なうにもいたらなかつたもの15例，試験開腹に終らざるを得なかつたもの4例，腫瘍の部分切除1例[2]，放射線治療1例[2]，肝右葉広範切除1例である．外国例での切除は成人例で2例[14]，乳幼児例で12例[14)16)17)21)]である．その他年令など不詳が3例ある[22]．

本邦での報告例の予後は何れも死亡しており，最短は入院後10日（70才，女性[2]），22日（生後47日，女性[7]），最長は教室の報告例の手術後3年1月である．このほか59才女性で放射線治療により2年8月生存した例[2]があるほかは，17例が7月以内に死亡し，平均生存月数は発症してから約3.6月である．外国での報告例で治療不能な例はすべて6月以内に死亡している．

外国の成人例で切除可能であつた例でも術後16月で死亡し[14]，乳幼児例で切除されたのは12例で，2例は切除後放射線治療をうけている．外国例での手術ないし治療成績については最終報告がないので正確でないが，乳幼児例では自然寛解もある[23]とはいえ，積極的な外科的治療に放射線治療を加えるのが，早期診断とともに良好な治療効果につながる道と思われる．

外科的切除の適応は他の肝腫瘍と同様であるが，本症は発育が早く，多発性の症例が多いので切除の適応がある症例はきわめて少い．孤立性の成人例では教室の症例を含めて世界の文献では64例中3例が切除されているにすぎない．これら切除例は何れも本症の自然経過よりも長く生存しており他に適切な治療法がない現在では積極的な外科的治療が望まれる．腫瘍が肝の一葉に限局する際は切除によつて治癒する可能性があり得ると思われる．両葉に及ぶ多発性の場合にはこの統計でも示すように肝外転移が多いので，同種同所的肝移植の適応はないと考えられる．

おわりに

最近15年間，教室を中心に経験した肝原発の悪性腫瘍72例中にみられた1例の悪性血管内皮腫を報告した．

1940年から1972年までの本邦における病理学的に明白な肝血管内皮腫22例を集計し，外国例と比

較した.

報告症例は15才の男性で，積極的な外科治療により術後3年1カ月生存し，残存肝の肥大がきわめて特徴的であつた.

早期診断と，積極的外科治療が治療成績向上のためには最も肝要である.

石川浩一教授の校閲と病理学的助言を戴いた喜納勇助教授の助言を謝す.

文献

1) Edmondson, H.A.: Tumors of the Liver and Intrahepatic Bile Ducts. Atlas of Tumor Pathology, Section VII, Fascicle 25,139. Armed Forces Institute of Pathology, Washington, D.C., 1958.
2) 手島貞一：肝細網内皮腫について，第1篇．人肝細網内皮腫の統計的観察ならびに自験例について．日病会誌 **51**：801～814，1962.
3) Kothny, K.: Über ein Hämangioendotheliom in zirrhotischer Leber. Frankf. Ztschr. f. Path. **10**: 20—40, 1912.
4) 小島　瑞ほか：肝の非上皮性腫瘍について．日本臨床 **25**：2265—2279，1967.
5) 中馬英二：肝臓に原発した細網内皮肉腫．癌，**39**：148，1945.
6) 勝　正孝ほか：妊婦に発生し特異な経過をとつた肝の悪性血管内皮腫の1剖検例．日内会誌，**52**：58—62，1964.
7) 与那覇実：乳児肝にみいだされた血管内皮肉腫の一剖検例，医学のあゆみ **50**：211，1964.
8) Akitsugu Ojima et al.: Six cases of rare malignant tumors of the liver, Acta Path. Jap. **14**: 95—102, 1964.
9) Hiroshi Yamagiwa et al.: Malignant hemangioendothelioma of the liver with metastasis to the kidneys and adrenals. Mie Med. J. **16**: 221—227, 1967.
10) 熊野英典ほか：原発性肝血管肉腫の1剖検例．癌の臨床 **17**：567—570，1971.
11) 土屋涼一ほか：原発性肝臓肉腫，症例と概要．日本臨床 **24**：167—177，1966.
12) Videbaek.: Haemangio-endothelioma of the liver. Acta pediat. **33**: 129—143, 1946.
13) Davis, G.M.: Hemangioendothelioma of the liver with unusual roentgenologic findings. report of a case. Gastroenterology **40**: 253—258, 1961.
14) Adam, Y.G. et al.: Malignant vascular tumors of liver. Ann. Surg. **175**: 375—383, 1972.
15) Ansari, A. and Weigent, C.E.: Hemangioendothelial sarcoma of the liver. a clinicopathological study of an 81-year old male veteran. Am. J. Gastroenterol. **56**: 420—427, 1971.
16) Blumenfeld, T.A. et al.: Juvenile hemangioendothelioma of the liver. report of a case and review of the literature. Cancer **24**: 853—857, 1969.
17) Touloukian, R.J.: Hepatic hemangioendothelioma during infancy. pathology, diagnosis and treatment with prednisone. Pediatrics **45**: 71—76, 1970.
18) Fischer, B.: Über ein primäres Angioendotheliom der Leber. Frankf. Ztschr. f. Path. **12**: 399—421, 1913.
19) Baker, H.C. et al.: Haemangioendothelioma (Kupffer-cell sarcoma) of the liver. J. Path. Bact. **72**: 173—182, 1956.
20) Hastings-James, R.: Malignant haemangioendothelioma (Haemangioblastoma) of the liver. J. Path. Bact. **61**: 49—53, 1949.
21) Dehner, L.P. and Ishak, K.G.: Vascular tumors of the liver in infants and children. Arch. Path. **92**: 101—111, 1971.
22) El-Domeiri, A.A. et al.: Primary malignant tumors of the liver. Cancer **27**: 7—11, 1971.
23) Crocker, D.W. and Cleland, R.S.: Infantile hemangioendothelioma of the liver. report of three cases. Pediatrics **19**: 596—606, 1957.