日消外会誌・6(4):235～248, 1973年

—原　著—

大腸憩室症および癌併存例の臨床的研究

東邦大学第1外科
粕川剛義　渕之上弘道

(受付　昭和48年5月17日)

CLINICAL STUDY ON THE OPERATED COLONIC DIVERTICULAR DISEASE AND CASES OF COEXISTING CARCINOMA

Takeyoshi KASUKAWA
Hiromichi FUCHINOUE
1st Department of Surgery, Tohō University School of Medicine

目　次

1　はじめに
2　歴　史
3　用語について
4　研究材料および検査法
5　手術症例について
6　発生頻度
7　症　状
8　検査法および診断
9　合併症
10　癌腫と憩室の併存について
11　治　療
12　総括および結語
13　文　献

1　はじめに

近年本邦においても，大腸憩室症に対する認識が高まり，数多くの報告をみるようになつた．本疾患は欧米においては大腸の一般的な疾患として，日常相遇しているといわれている．本邦でも最近の報告をみると，その発見率は増加の一途をたどり，決して少ない疾患ではなく，また近い将来われわれも欧米なみに多くの患者を手近に治療する機会がくるものと考えられる．大腸憩室症は生涯無症状で経過するものも多いが，時には種々の重篤な合併症を惹起し，内科的あるいは外科的な適切な治療を必要とする．著者はここに手術症例を中心に大腸憩室症例および癌併存症例を検討し，併せて若干の文献考察を行つたので報告する．

2　歴史

大腸憩室症の報告は欧米においては古く，1807年 Somnering[1] の病理解剖学にみられるといわれ，1849年 Cruveilhier[2] はS状結腸の憩室の所見を記載し，筋層の gap よりの粘膜脱出で，とくに便秘症のある老人にみられると述べている．1887年 Ball[3] は diverticulitis による colovesical fistula の二症例を示し，大腸の炎症について病理解剖学的に検討している．1899年 Gräser は大腸憩室について，詳細に記録し，diverticulitis に癌が合併するのではないかと指摘した．この報告以来，多くの人の興味がこの疾患にもたれるようになつた．そのため大腸憩室を Gräser[4] 氏憩室ということもあり，本邦の初期の報告例にもこの言葉がみられる．1904年 Beer[5] は diverticulitis の15症例についての臨床像を報告した．そのなかで彼はこの疾患はS状結腸の狭窄，穿孔による汎発性腹膜炎，膿瘍形成による限局性腹膜炎，S状結腸膀胱瘻をもたらすと述べている．1907年 Mayo[6] は diverticulitis に対して腸切除を行つた症例を報告し，そのなかで，膿瘍や瘻孔が続発する前に病変部腸管の一次的切除が好ましいと述べて，外科治療の道を開いた．以後大腸憩室症の報告は多く，種々の研究がなされるようになつた．しかし，第二次大戦前までは術後合併症が多く，外科的治療の対象になることが少なくむしろ大腸憩室

症といえば内科的疾患と考えられていた．第二次大戦後は抗生物質の発展と消毒および医療器具の進歩とあいまつて，手術が始めて安全となつた．1963年 Morson[7] によつてその病理組織は正しく記載され，1969年 Hughes[9] は炎症合併が症状を招くことを臨床，組織学両面から確認し，1968年 Painter[8] は憩室部に圧が高く加わることを報告した．最近の報告では病理解剖学的な研究よりもむしろ大腸の内圧および運動，腸管支持組織などの関係についての報告が注目されている．

本邦では昭和9年（1934年）に園田[9] がその第1例を報告した．この症例は19歳女性で虫垂炎の診断のもとに手術を施行したところ，盲腸に炎症性の単発性憩室をみとめ，盲腸内埋没法を行い，治癒せしめている．昭和11年(1936年)松尾[10] は憩室性大腸炎の2例を報告した．1例は横行結腸に憩室穿孔性膿瘍を認めて憩室切除術を施行した．他例は下行結腸およびS状結腸に憩室穿孔性膿瘍をみとめ，これを切開排膿したが，後に腸瘻を形成している．昭和14年（1939年）日下部[12] は横行結腸およびS状結腸の穿孔性大腸炎の2治験例を報告し，治療は憩室を含めた病変部腸切除をすべきであると主張している．同年武田[13] は盲腸憩室性大腸炎の2症例を発表し，1937年までに世界で報告された症例は22例に過ぎないと述べている．著者の調査によると22例以上の報告がみられる．また虫垂炎との鑑別は困難であるが，しかし腸管撮影法ならびに後腹膜撮影法を併用せるレントゲン検査を行う時はこれを診断できると述べている．昭和15年（1940年）橋本[14] は虫垂憩室の2例を報告し，星野の第1例報告についで，第2および第3例であると述べている．彼は外科的に切除した122個の虫垂について組織学的に検査を行い，2例を発見している．2例ともに仮性憩室で腸間膜附着部に存在していたと報告した．以後症例報告が散見し，昭和15年野口[15]，昭和16年島田[16] などの腸憩室（大腸を含む）の総説をみる．第二次大戦後は毎年症例報告がみられ，臨床研究は進み，本邦における大腸憩室症の実体が明らかにされてきた．すなわち，その発生頻度は欧米にくらべ非常に低いこと，したがつて手術症例も少いこと，癌合併症例はほとんどないこと，憩室は右側に多く，下行およびS状結腸にくる多発性憩室例が少ないことなどである．わが国では戦前を大腸憩室症に関する第一期とすると，戦後より昭和44～45年までを第二期とみることができるが，しかし昭和45～46年以後は第三期黄金時代ともいうべき時代で，従来の発表をはるかに凌駕する報告が続き，その発生頻度は欧米にほとんど劣らないほど多く，種々の合併症々例および手術症例が沢山報告されるようになつた．たとえば小坂ら[17] は3年9ヵ月間に注腸X線検査を1987例に施行し，131例の結腸憩室症を発見したと報告している．吉川ら[18] は1年5ヵ月間に700例の検査で68例を発見し，注腸検査法の改良により発見率を高めたと報告し，従来報告が少かつた多発性憩室症（群集性憩室症と発表）を14例（20.6%）発見している．これらは大腸憩室症が日本でも決して少い疾患ではないことを意味し，今後これらの症例の研究により，その病因の究明が一刻も早くなされるよう期待し，われわれ臨床家は増加する患者の適切な治療に，心すべきであると考える．また今日のように大腸憩室症の発見率の向上は小出来ら[19] の本邦全国集計などによる啓蒙によるところが大である．

3　用語について

現在大腸に存在する憩室についての名称は種々で，その著者により異なる用語と，同一用語でも意味を異にすることがあり，とくに炎症を伴うものと伴わないものの用語が判然とせず，混乱を招いている．たとへば Quervain[19] や Case[20] は diverticulosis という言葉を提唱し，炎症を伴わないものとしたが，Spriggs & Marxer[22] はこの疾患の全経過を包含して使用している．すなわち，炎症を伴うものと伴わないものが含まれる．これを日本語では多発性憩室または多発性憩室症とよぶことが多く，とくに憩室症には炎症を伴うものに使用する場合と，炎症の有無を問わずに広い意味で使用する場合がある．また数についても，2ヶ以上より5～6ヶ前後のものを多発性（diverticulosis）とよんだり，散在性(multiple diverticula)とすることもあり，その意味する内容がかならずしも一致していない．S状結腸，S状結腸＋下行結腸および全結腸に多発する憩室症と単発性また

は散在性に発生する憩室症とはその病因を異にすると主張する学者もあり，とくに発生憩室数が問題となることがあり，その統一が要求されている．炎症を伴うものは通常憩室炎 diverticulitis という語が使用されているが，憩室周囲炎 peridiverticulitis という言葉もある．両者はたがいに移行しあうものであり(炎症が)，われわれ臨床家はこれをどのように鑑別したらよいのか，治療上の差異があるのか，また臨床上これを区別する意味があるのか理解に苦しむ．確かに病理組織学的には区別でき，また炎症の発生および波及経過の検索には重要な言葉であり，病態ではある．著者は臨床家の立場に立つた用語の統一およびその病態像の統一の必要性を痛感する．著者は下記のごとく大腸憩室症について規定し，混乱と誤解のないようにして使用した．

大腸憩室症

Ⅰ．大腸憩室：a 単発性
　　b 散在性
　　c 多発性
Ⅱ．憩室性大腸炎：

例．a 憩室穿孔性汎発性腹膜炎
　　b 多発性憩室穿孔性S状結腸膀胱瘻
　　c 憩室穿通性子宮S状結腸膿瘍

すなわち，大腸憩室症とはすべての大腸の憩室を含み，炎症および合併症の有無を問わない．炎症および合併症を伴わない場合は大腸憩室とよび，これは多くの場合治療の対象にはならず，生涯無治療に経過する場合が多い．一方炎症および合併症を伴うものを一括して憩室性大腸炎という．これらはわれわれの治療対象群であり，治療は内科および外科に及ぶ．大腸憩室とは大腸粘膜の脱出であり，憩室に炎症があるということは脱出した大腸粘膜またはその周囲組織の炎症で，これは限局性にせよ大腸炎にすぎない．この炎症が種々の病態に進展すると，憩室周囲炎，膿瘍形成，穿通，穿孔，出血などを示し，複雑な臨床像が形成される．これらはなんらかの治療を必要とするもので，これを一つのグループとしたことは有意義であると信ずる．また，colovesical fistula という言葉ではその病因，病変部は不明確で，ただちに治療の方針は決定されないのに対して，憩室穿孔性S状結腸膀胱瘻といえば，その病因，病態および病変部はただちに明瞭であり，その治療はおのずから決定されるなどのはつきりした言葉の規定を行つた．

発生個数を示すには，1個のものを単発性とし，spastic colon 様の状態を伴い，連続性に多数の憩室が存在するものを多発性とし，これ以外で憩室が散在するものを散在性とする．ただし今回は欧米語についての統一は行わない．

4　研究材料および検査法

昭和35年1月より昭和46年7月までに外来および入院患者で大腸レントゲン透視を行つた者のうち，全大腸が明瞭に読影できる症例を選んだところ，男子 300例，女子 300例の合計 600例をえた．1例毎に憩室の有無を検討したところ，27例の大腸憩室症々例を見出した．これに昭和46年7月以後に手術を施行した5症例を加え合計32例について検討した．

検査法は腹部単純レントゲン検査，大腸レントゲン透視法（その時期により充盈一回法，Fischer 法およびその変法，Welin 変法），直腸鏡検査および大腸ファイバースコープ検査を行い有意義であつた．診断の項でその方法などを詳述する．

5　手術症例について

1)　柴○伝○♂76歳．（癌併存例）（図1）

第19回日本大腸肛門病学会に教室の杉本が発表し，S状結腸に多発性憩室を認め，同部にポリポージスおよび結腸癌が併存していた症例である．ここで小平教授が追加発言で次のように述べている「組織標本で Boden にあまり癌浸潤がなく，潰瘍面の粘膜および粘膜下層に癌変性がみられた．わたくしの考えでは憩室炎に炎症が fibroblastic tumor を作り，その粘膜面が癌変性を起したと思う．この標本を St. Marks Hospital の Dr. Morson にみてもらつたら，こういう例はわれわれのところには沢山あると見せられた．」すなわち，憩室の炎症部より癌が発生しうることを暗示した症例である．

2)　古○伝○♂71歳．（大量出血例）

第21回日本大腸肛門病学会に教室の柏田が発表した．この症例は腹痛とともに大量の下血を伴

表1　手術症例

	年令	性	憩室発生部位	性状	合併及び併存疾患	治療
*1．柴○　伝○	76才	♂	S状結腸	多発性	結腸ポリーポージス，S状結腸癌	S状結腸切除術
**2．古○　伝○	71才	♂	全結腸	多発性	下血→ショック	左半結腸切除術
3．大○　信○	57才	♂	S状結腸	散在性	憩室穿孔性S状結腸—膀胱瘻	S状結腸切除術兼瘻孔切除術
4．山○　ふ○	59才	♀	盲腸，上行横行結腸	散在性	糖尿病	回腸・盲腸切除術
5．橋○　国○	48才	♂	盲腸	単発性		回腸盲腸切除術
6．橋○　君○	24才	♀	盲腸	単発性	肺結核	憩室切除術
7．中○　弘○	24才	♂	盲腸上行結腸	散在性		回腸盲腸切除術
8．伊○　ち○	48才	♀	S状結腸	単発性		Anterior resection.
9．松○　敏○	60才	♂	盲腸上行結腸	多発性	非特異性大腸炎，直腸ポリープ	回腸・盲腸切除術
10．山○　勘○	72才	♂	下行結腸	多発性	イレウス，下行結腸癌	左半結腸切除術
11．櫛○　貞○	70才	♂	全結腸	多発性	直腸癌，憩室穿孔性腹膜炎	ドレナージ，人工肛門造設術
12．大○　吉○	65才	♂	下行S状結腸	多発性	ポエッツジャガー症候群，S状結腸癌	S状結腸切除術
13．久○　順○	51才	♀	盲腸・上行下行結腸	多発性	上行結腸ポリープ	回腸盲腸切除術，下行結腸部分切除術
14．加○　高○	57才	♂	横行結腸	単発性	憩室穿孔性膿瘍炎	ドレナージ
15．丸○　幸○		♀	盲腸	単発性	憩室穿孔性膿瘍	ドレナージ
16．斉○　み○	69才	♀	S状結腸	多発性	S状結腸癌	S状結腸切除
17．佐○　良○	74才	♂	S状結腸	多発性	S状結腸癌	人工肛門造設術

*　第19回日本大腸肛門病学会総会に発表
**　第21回日本大腸肛門病学会総会に発表

図1　症例1癌腫が憩室周囲に存在（憩室—矢印をまきこんでいる）

い，一時ショックとなり，左半結腸切除術にて治癒した例で，全結腸の多発性憩室であつた．

3)　大○信○♂57歳．（憩室穿孔性S状結腸膀胱瘻例）．

3年間におよぶ下腹部痛があり，治療を続けていたが，排尿痛とともに尿中に糞便が混入するようになり，当科に転医してきた．直腸鏡および注腸透視検査にて，S状結腸に憩室と瘻孔を認め，同部は反復した炎症のために一塊の腫瘍状となり，あたかも癌と誤診するほどであつた．sigmoidectomy と fistulectomy にて治癒した．

4)　山○ふ○♀59歳．（盲腸憩室性大腸炎例）

下腹部痛，便秘などの症状を示し，腹水および左下腹部腫瘤を認め，糖尿病を合併していた．注腸透視により盲腸，上行結腸および横行結腸に散在性の憩室を認め，ileocaecotomy を施行して治癒した．

5)　橋○国○♂48歳．（盲腸部憩室性大腸炎例）

下腹部痛と発熱を認め，排便があると下腹部痛が軽快し，また便秘に傾くと下腹痛を認める．この症状は憩室性大腸炎にかなり特徴的である．注腸透視により，盲腸部に憩室をみとめ，周囲は大腸走行異常，変形著明であつた．ileocaecotomy を施行して治癒した．

6)　橋○君○♀24歳．（盲腸部憩室性大腸炎例）

白血球増多を伴う右下腹部痛があり，術前急性

虫垂炎と診断し，手術したところ，盲腸部腸間膜附着部に拇指頭大の炎症性憩室を認めた．diverticulectomy を施行治癒した．

7)　中○弘○♂24歳．(盲腸部憩室性大腸炎例)

右下腹部痛，便秘および右下腹部腫瘤触知があり，注腸透視にて盲腸および上行結腸に炎症性憩室を認めた．ileocaecotomy を施行して治癒した．

8)　伊○ち○♀48歳．(直腸S状結腸部憩室性大腸炎例)

下血（大量）を主訴として入院し，直腸鏡検査にて，肛門縁より11cmの直腸S状結腸部に出血性憩室を認めた．anterior resection を施行，治癒した．術後単発性であることを確認した．

9)　松○敏○♂60歳．(盲腸部憩室性大腸炎例)

下血（多量）および下痢を主訴として入院した．注腸透視にて盲腸，上行結腸に多発性憩室を確認し，ileocaecotomy を施行し，治癒した．

10) 山○勘○♂72歳．(癌併存例)（図―2，3）

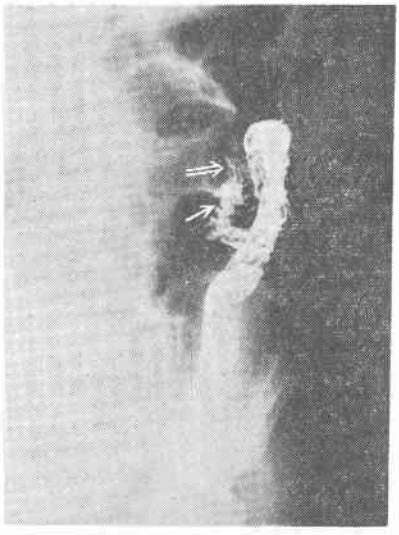

図2　症例10下行結腸に多数の憩室が認められ，その口側に狭窄部―癌腫が存在している．

イレウスにて入院してきた．腹部単純レントゲン写真にて，拡張した下行結腸を認め，その辺縁に憩室内のガス像を認めた．注腸透視検査にて下行結腸に多発性憩室と狭窄部を確認し，さらに大腸フアイバースコープにて狭窄部に癌腫の存在を

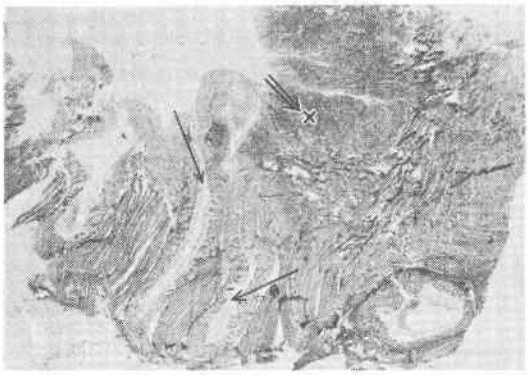

図3　(↑)矢印の部に憩室が認められ，(⇑)印の部に癌腫が存在，1部憩室壁に浸潤している．

図4　全結腸に多発性憩室が存在，S状結腸に癌腫による陰影欠損が認められる．

発見した．左半結腸切除を施行したが，術後不幸な転帰をとつた．

11) 櫛○貞○♂70歳．(癌併存および憩室穿孔例)（図―4）

下痢と下血（少量）を主訴として入院した．直腸鏡にて肛門録より8cmの部位に腫瘍を認め，試験切除にて腺癌と診断された．注腸透視検査を行う前処置として，リチネ油30ml を服用させたところ4時間後に汎発性腹膜炎を併発した．ただちに開腹術を施行したところ，腹腔内には多量の糞便性滲出液を認め，全大腸に多発性憩室が存在し，S状結腸穿孔部は憩室に接していた．腫瘍は膀胱および周囲組織に浸潤が著明であり，根治性

がないものと判断されたので，人工肛門造設術および drainage を行つた．不用意なリチネ油投与が穿孔をきたしたものと反省させられた症例である．

12）大○吉○♂65歳．（癌およびPeutz-Jeghers syndrome 併存例）（図―5，6，7，8）

下血（多量）および便秘を主訴として来院した．注腸透視検査により，下行，S状結腸に多発性憩室を認め，さらにS状結腸部に陰影欠損部を

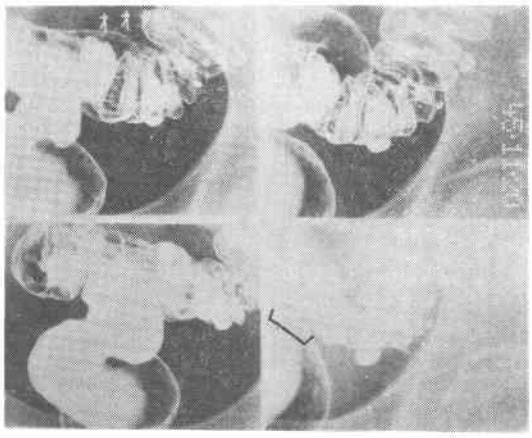

図5　症例12 S状結腸（印の部）に辺縁不整陰影欠損部を認める．

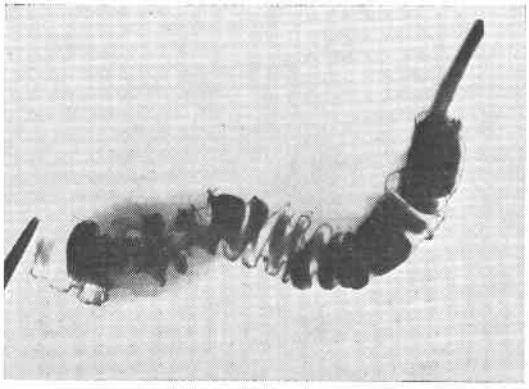

図6　摘出標本では陰影欠損が明瞭になる．

伴い，癌腫の併存を疑われた．大腸フアイバースコープにてS状結腸に腫瘍を認め，試験切除にて腺癌と診断された．またこの患者は口唇および口腔粘膜に色素斑を認め，Peutz-Jeghers syndrome が疑われた．消化管の精査をしたところ，胃にポリープを発見できたので亜型 Peutz-Jeghers syndrome と診断されためずらしい1例である．

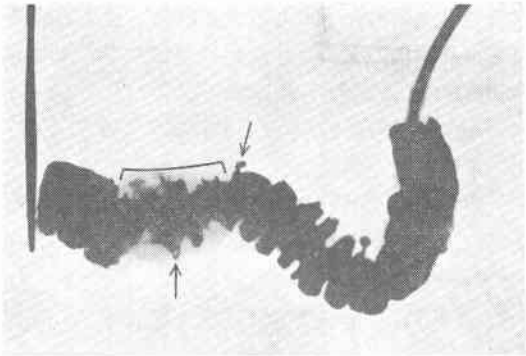

図　7



図8　癌腫内憩室の先端は（↑矢印）くずれている．

anterior resection を行つたが，癌の病期はⅣ期であり，根治手術が行えなかつた．

13）久○順○♀51歳．（盲腸部憩室性大腸炎例）

右下腹部痛および下痢を主訴として来院し，注腸透視検査の結果，盲腸，上行および下行結腸に多発性憩室を認めた．ileocaecotomy および上行結腸部分切除を施行し治癒した．

14）加○高○♂47歳．（憩室穿孔性膿瘍例）（図9，10，11）

上腹部痛を主訴として，某内科に通院加療していたが軽快せず，上腹部に圧痛を認め，便秘，白血球増多および発熱があつた．胃透視が行われた後の腹部単純写真で左横行結腸にバリウムの停滞をみ，散在性憩室と狭窄部が認められた．2日後イレウスとなり，注腸透視を行つたところ，S状結腸および横行結腸に狭窄を認めた．開腹すると左下腹部に小児頭大の限局性膿瘍を認め，これは憩室穿孔性のものであつた．drainage を施行し治癒した．

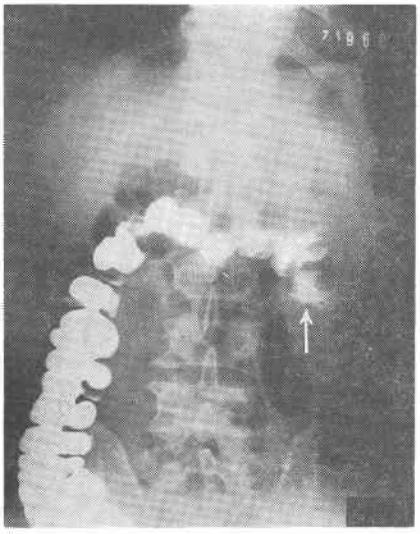

図9　症例14術前胃透視後の腹部単純X—Pにて，横行結腸に憩室がみられる．

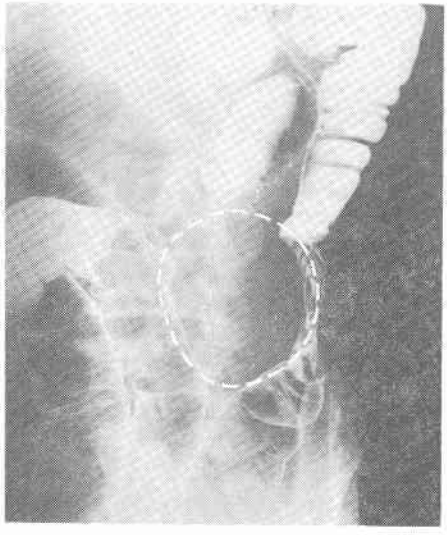

図10　術前注腸透視により横行結腸，下行結腸に狭窄部および辺縁不整を認めるが，すでに憩室は穿孔消失している．開腹時点線内に膿瘍を認めた．

15）丸○幸○♀21歳．（盲腸憩室穿孔性膿瘍例）

右下腹部痛にて，急性虫垂炎として虫垂切除術を行つたが，術後も白血球増多，右下腹部痛が軽快せず，注腸透視により盲腸憩室穿孔性膿瘍と診断して，再手術により，後腹膜内憩室穿孔性膿瘍を確認したので，drainage を行つて治癒した．

16）斉○み○♀69歳．（癌併存例）（図—13，14，15，16，17）

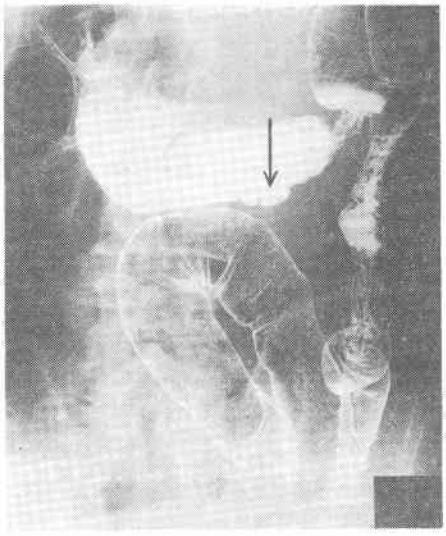

図11　術後（ドレナージ手術）穿孔憩室の残遺が認められる．

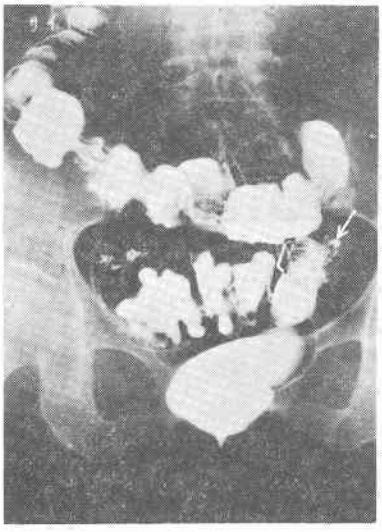

図12　症例16↑印は癌腫による陰影欠損，粘膜の破壊がみられる．

下血および排便困難にて入院した．注腸透視および大腸ファイバースコープ検査にて，多発性S状結腸憩室とS状結腸癌が認められた．S状結腸切除を施行して，術後 follow up を続けている．

17）佐○良○♂74歳．（癌併存例）

排便困難にて某医より転科し，注腸透視および大腸ファイバースコープ検査にて，S状結腸多発性憩室とS状結腸癌を認め，手術を施行したが病期Ⅳで人工肛門造設のみに終つた．

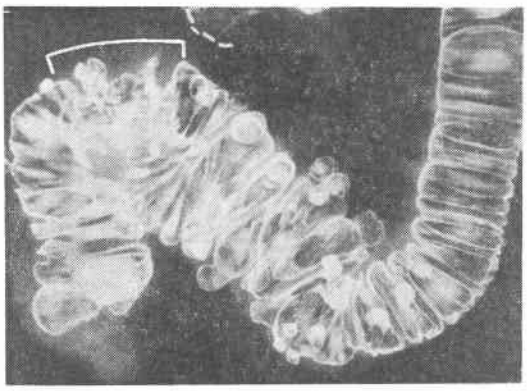

図13　二重造影法では陰影欠損と憩室がより明瞭になる.

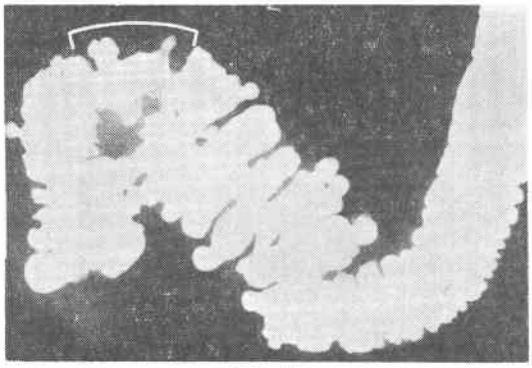

図 14

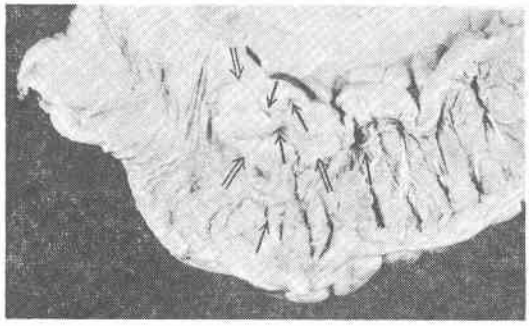

図15　(⇑) 印は癌腫でその中に憩室が多数存在. 周囲にも認められる.

6　発生頻度

Bockus[23] によれば, 1925～1940年の間に行われたレントゲン検査総数 35,256人中憩室発見は 6.8%であり, 最近の報告頻度は5～25%であると述べている. 高齢になれば増加し, Welch[24] は 2,000例の注腸透視で60歳代では20%, 85歳では 66% が大腸に憩室を有すると報告している. 本

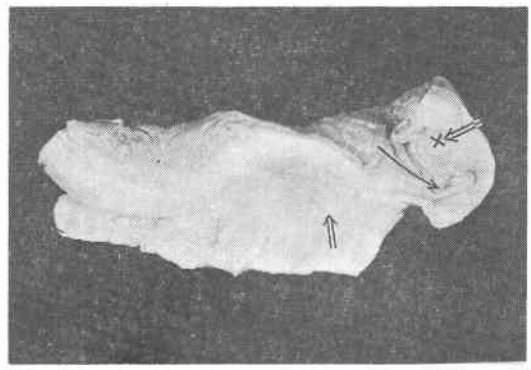

図16　横断面をみると憩室が明らかに腫瘍内にみられる.

図17　(↑) 印に憩室がみられ, その壁に癌腫の浸潤がみられる. 筋層にも癌腫がみられる.

邦では表2のごとく, 1970年以前はその報告発生頻度は非常に低く, これらのデータが日本人には大腸憩室が少いといわせたものである. しかし 1971年以後はその発生頻度も増加し, 一般に大腸憩室の認識が広まつたことを示す. とくに吉川[18] の 9.6%は1年間に扱かつた症例の検討であるため, 最近の本邦における発生頻度をよくあらわしているものと考えられる. 小坂[17]は70歳以上の男性において検査54例中12例22.2%すなわち5人に1人の割合で発見されたと報告しており, 本邦においても老人に多いことがわかる. 著者の頻度は 4.5% (27/600) で決して多くはない. これは検査を行つた時期が古く, 大腸憩室症の認識が低か

表2　頻　度

報告者	年代	総数	大腸憩室数	%
槇　殿	1954	13,000	1	0.0077
松　永	1966	3,200	4	0.12
久　保	1969	2,592	55	0.0212
牧　野	1961	2,627	1	0.0004
黒　滝	1968	368	11	0.0298
藤　島	1970	457	6	0.0131
粕　川	1971	600	27	4.5
小　坂	1971	1,987	131	6.6
菅　原	1971	経口法 1,172	29	2.5
		経肛門法 728	38	5.2
池　永	1971	経口法 633	26	4.1
		経肛門法 715	46	6.4
吉　川	1971	700	68	9.6
植　松	1971	413	16	3.8

つた時のものが多かつたためである．

7　症状

1)　大腸憩室：

大腸に憩室があり，炎症その他の合併症のないものでは生涯無症状に経過するものが多い．しかし，臨床的には炎症などの所見がないにもかかわらず，不定の胃腸症状を伴うものがある．とくに多発性憩室で部分的であつても spastic colon を伴うものはそれなりの症状が出現する．これは憩室そのものの症状ではなく，spastic colon の症状であり，多くは腹痛，腹部膨満感および便秘または下痢を伴うことがある．この時期の直腸鏡診では粘膜の軽度発赤，軽度の浮腫を伴い一見大腸炎の初期を思わせる所見をみる．粘膜の試験切除を行うと軽度に浮腫を伴い，慢性炎症性細胞の増多をみ，多くの場合病理学者は非特異的な軽度の慢性炎症と診断するが，しかしこれらの所見だけで憩室の診断の助けとはならない．Spriggs ら[22]は 100例中71例に症状があり，29例は無症状であつたと次のように症状を表示している．

Constipation……53cases

Flatulence……22cases

Abdominal pain……21cases

Abdominal dicomfort, disstention or indigestion ……21cases

Pain or discmfort before or after defecation ……6cases

Diarrhea……6cases

Irregular micturition……4cases

Alternating constipation and diarrhea……3cases

2)　憩室性大腸炎：

炎症を伴なう大腸憩室の症状は種々であり，さらに炎症による別の合併症を惹起すればなお複雑な症状を呈する．Asch[25]らは475例の diverticulitis の患者を報告し（手術例30%），abdominal pain, bowel habit abnormality, elevated white blood count and fever がもつとも一般的な症状であると述べている．手術例についての症状は次のとおりである．

Signs and symptoms	no. of patient	% of total
Nausea and vomiting	13	6
Abdominal pain alone	171	82
Abdominal pain with palpable mass	36	17
Constipation	37	18
Diarrhea	44	21
Genitourinary	25	12
Intestinal obstruction	24	11
Elevated WBC and fever	86	41
Minor bleeding	23	11
Major bleeding	23	11

8　検査法および診断

1)　症状の分折：大腸憩室症は多くの場合不定の胃腸症状のことが多い．また再発性のこともあり，大腸憩室症の疑いがもたれた場合には積極的に検査を行う．

2)　腹部単純レントゲン検査：腸内ガスが多量に認められる場合（イレウスなど）には腹部単純レントゲン写真のみで憩室の存在が確認できることがある．著者は1例に認めた．

3)　大腸レントゲン透視法：注腸透視法が現在憩室の診断法としては最有力な武器である．これには Fischer 法，Welin 法およびその変法，経口法などがあるが，それぞれ一長一短で，そのケースにより方法を選ぶべきである．

Fischer 法の欠点は①一旦注入された造影剤の

排出が不十分となると腸管が重なつているところは診断できないこと，②同様に造影剤排出不十分な所の腸管の辺縁以外の憩室は発見できないこと，③腸管内圧が過上昇し，憩室性大腸炎では穿孔の危険があることである．Welin 法およびその変法の欠点は①バリウムが高濃度少量のために，十分に全大腸に拡がらないこと，とくに憩室性大腸炎ではバリウムの乗りがわるく不十分である，②空気注入により腸管内圧が過度に上昇する危険があること，③重症患者または体位変換ができない患者には施行しがたいことである．経口法の欠点は①厳重な前処置を要すること，②腸管に狭窄のある患者には施行できないこと，③経肛門法より多少診断能が低下すること，（大腸にバリウムが達する時間が人により異なり，時にタイミングを失することがある）である．

憩室炎のいかなる病期にも，バリウムによる注腸透視には禁忌はないと Goulard[36] らも述べているように，著者も積極的に行つている．しかし，施行上に二三の注意が必要である．Arfwindsson[27] らは正常人大腸と憩室症患者の腸管内圧を種々の条件で測定している．それによると安静時でも憩室症患者の方が明らかに高く，食後およびプロスチグミン投与後には憩室症患者の方が著明に上昇する．またモルフイン，感情の動よう，機械的刺激などで腸管の分節運動を増加させ，内圧波の数も振幅も増加する．リチネイックアシッドは小腸の運動を主として亢進させ，二次的に大腸の運動も亢進させるといわれている．すなわち憩室症患者の取扱いには腸管の運動を亢進させるような処置および薬物投与は最小限とすべきである．著者の症例—11は術前検査のためにリチネ油30ml を投与した症例であり，今後とくに注意すべきことがらである．

①前処置には硫動パラフインの投与を行う，②ブスコパンなどは使用しない，③洗腸はとくにゆつくり行う（注入速度），④できれば前日は低残渣食とする，⑤バリウムの濃度はとくに低濃度とする（2倍以上に薄める），⑥空気注入により腸管を過伸展としない，⑦検査終了したら排便させて後に，または翌日腹部単純レントゲン写真を撮影する（これで憩室内バリウム残留像が明らかになる）．以上の注意でより安全にかつ適確に大腸憩室症の診断ができる．ただしこれは合併症のある場合にとくに有用であり，炎症などを伴わない場合はここまで注意しなくともよい．一方最近胃腸管のスクリーニング（ドック形式または集団検診）が普及し，大腸にもこの傾向は強くなつている．この場合には主力は経口大腸透視法であり，これらのデータの発表が増加している．

4）直腸鏡検査：

S状結腸下部までの憩室は直接観察することができ，外来でも手軽に施行できる検査であり，これもまた有用である．著者の症例では9例に直腸鏡検査を施行し，1例に肛門縁より11cmの部位に直腸憩室を認め，炎症による狭窄を認めたもの3例，直腸鏡の致達外の口側腸管より血液の流出を認め，憩室の診断に役立つたものが2例ある．Buie[28] はS状結腸の憩室症の存在を強く疑わせ，または時にこれらの存在を決定しうる5種類の直腸鏡所見を記載している．すなわち，

①腸管の可動性の減少

普通は可動性である腸管分節の可動性の減少は本症の疑いを起させる．可動性の減少に加えて，その他の1ないしそれ以上の異常所見が認められるならば，その原因が憩室炎にある可能性は相当に強いものである．

②腸管の屈曲

腸管の屈曲はそれだけでは診断の根拠となるものでないが，多分に暗示的存在である．また可動性の減少および粘膜浮腫の屈曲とともに認められればより確定的である．

③腸管腔内径の減少

この所見は憩室炎患者にはしばしば認められる．炎症が軽快して，線維化が起れば，腸管内径は縮少する．活動性の憩室炎が存在する時に腸管腔の狭少化が認められるのが普通である．

④ sigmoidal sacculation（小嚢形成）

sigmoidal sacculation は粘膜筋層の弱い箇所に起り，しばしば老人にみられる．直腸鏡検査上は浅い袋のようにみえるが，時には深く大きく，直腸鏡の先端をその中に入れられるほどのものもあり，このため重複腸管かと感じられるものもある．またその深部にある憩室を直接認めることも

ある．総じてこのような sacculation は炎症を起していない可動性のS状結腸に認められる．著者は sigmoidal sacculation は強く憩室症の存在を暗示するものと考えており，この所見があつて憩室の不明なものは注腸を行う．しかしこれで憩室の存在を確かめえなかつた症例を数例経験しているが，これらの症例では1～3年後のX線検査により憩室の存在が証明されている．

⑤憩室の観察

憩室の存在を観察しうるものは総じて炎症が存在しない時だけに限られる．時に内腔に突出したポリープ様にみられることもある．Jackman[29]らは160例の直腸鏡可視範囲内にある憩室症の観察結果を次のように報告している．

35例（22%）……直接憩室を観察．

72例（45%）……sacculation を認める．

53例（33%）……S状結腸の可動性消失．強い屈曲，粘膜浮腫および直腸外腫瘍の所見あり．

5) 大腸フアイバースコープ

最近大腸フアイバースコープの普及が目ざましく，この検査により大腸憩室は明瞭に診断ができ，また内腔を直接観察することにより，合併症の有無およびその状態がつかめ，写真による再現性があり，試験切除も同時にできるため，癌の併存にはとくに有用で，著者も積極的に利用している．症例—10，12，16，17はこの検査により，癌と憩室が同時に診断しえた症例である．

合併症

大腸憩室は炎症を基盤として，種々の合併症を惹起する．成書によれば，1) 出血，2) 憩室性大腸炎，3) 憩室性膿瘍，4) 憩室性大腸狭窄，5) 憩室穿孔性瘻孔，6) 憩室穿孔性腹膜炎（汎発性または限局性）などとされている．著者の症例も以上の合併症をいずれも惹起したものである．時に癌の合併も考えられるので注意を要する（項を改めて述べる）．

とくに糖尿病の患者は合併症を起しやすいように考えられるが，Schowengerdt[30]らは740例の憩室性大腸炎および多発性憩室症の患者を調査したところ，各々22.8%（47/206），10.5%（26/534）に糖尿病を有していたが，その合併症を膿瘍，穿孔，出血，瘻孔形成などについて比較検討して，意外にも憩室性大腸炎における出血のみに有意の差があるのみであつた(23.4%：14.5%)と報告している．合併症のある患者ではただちに治療方針をたてることが必要であることは言を待たない．

10 癌腫と憩室の併存について

著者らの大腸憩室症患者32例の中で，手術を行つた17例中6例（約35%）に憩室と癌が併存していた．全憩室症患者に対する頻度は約19%（6/32）であつた．欧米の報告例をみると，Wilson[31] 26.7%（4/15），Bacon[32] 10.7%（20/186），Pemberton[33] 25%，Laufman[34] 1.5～8%，Ming[35] 24%（21/83）などであり，著者らの頻度は欧米にくらべて決して少いものではない．本邦において癌腫と憩室が同一部位に存在する症例の発表はきわめて少ない．著者があつめえた範囲では4例で，著者らの症例も加えて9例のみであつた．

本邦の報告症例：

報告者

1) 杉本直伸：76歳♂，S状結腸憩室＋S状結腸癌，大腸肛門誌20：87，1966.

2) 松永内科：66歳♂，S状結腸憩室＋S状結腸癌，宮城らの全国集計による（未発表例）．

3) 宮城伸二：65歳♂，S状結腸憩室＋S状結腸癌，胃と腸3：331，1968.

4) 久保田護：61歳♂，盲腸憩室＋盲腸癌，日消会誌，65：114，1968.

5) 粕川剛義：72歳♂，下行結腸憩室＋下行結腸癌，

70歳♂，全結腸憩室＋直腸S状結腸部癌．

65歳♂，下行およびS状結腸憩室＋S状結腸癌．

以上，大腸肛門誌25：4，1972.

6) 今回2例を追加した．

以上の症例をみると男性8：女性1，61～69歳：5例，70歳以上：4例，癌発生部位，S状結腸：7例，盲腸：1例，下行結腸：1例でS状結腸が大部分を占め，60歳以上ではみられなかつた．

憩室性大腸炎や多発性憩室症が癌を覆つたり，または修飾する事実は Moynihan[87] によつて最初に強調され，そのような6症例を報告した．以後 Mayo & Blunt[88], Edwards, Jones[89] らがこれを認めている．Jones は3カ月で癌に変化したとい

う最初の1例を報告し，また憩室性大腸炎で切除した標本で，病理学者によつて癌と訂正されたものは18%であつたと報告している．Ponka[39]は355例の結腸癌のうち75例（31%）に憩室性大腸炎および多発性憩室症が認められ，そのうち35例のS状結腸癌がS状結腸憩室に密接に関係していたと報告し，憩室性大腸炎および多発性憩室症がある患者で強い症状のある場合は癌の併存を無視すべきでないと述べている．Wilson[31]は下部大腸憩室症で手術した15例中4例は憩室から癌が発生したものとし，これは憩室の慢性炎症によつて遊離した上皮より発生したものとした．本邦では斉藤[40]が71歳♂の下行およびS状結腸憩室症の手術例を報告し，憩室壁の組織所見をみると，癌性変化も充分ありうると述べている．その他多くの報告があるが，憩室より癌が発生したという決定的なものはない．著者の症例でもそれが十分に考えられる症例もあるが（症例—1，小平による），決定はできない．手術所見や摘出標本で明らかに憩室と癌が併存しており，手術された時点では憩室を癌がまきこんでいる．これらの症例はレントゲン写真だけでも充分に，癌の疑いのもたれるものもあるが，多くの場合多発性憩室の炎症による二次的変化をきたした腸管では診断が困難であると考えられた．しかし，摘出標本による注腸造影法では明らかに二重造影法がすぐれており，透視の条件さえそろえば，十分に診断可能と考えられた．

11　治療

大腸憩室症の治療は内科的および外科的にわけられる．まず手術の適応についてみると，Botsford[41]，Welch[24]，Asch[25]らは次のように報告している．

	Welch	Botsford	Asch
Diverticulitis	38%		
Perforation	27%	12%	23.1%
Fistula	10%	9%	10.9%
Obstruction	2%	2%	5.0%
Bleeding	5%	4%	11.0%
Pelvic abscess		10%	
Persistent disease manifested by local pain & palpable mass		44%	5.7%
Rule out carcinoma			8.6%
? Appendicitis			4.2%
Miscelaneous			4.7%
Total cases	114	100	209

これにより手術適応の全容がわかる．これ以外の憩室性大腸炎は内科的に行う．その要点は抗生物質の投与，腸管の安静（腸運動の亢進する薬物の投与および処置の禁止），流動パラフインの投与（これはかなり効果があり，また便秘傾向のある患者には著効を奏する）である．

外科的治療の主流は罹患腸管の一次的切除であり，膿瘍形成に対しては排膿ドレナージである．瘻孔は合併切除を行う．

12　総括および結語

近年大腸憩室症の報告は増加し，日本においてもその発生頻度は欧米なみに近づき，約9.6%まで上昇している．本症の発生頻度の増加は当然治療対象となる合併症々例の増加が考えられる．この疾患の原因または病因は種々の研究および報告[7)42)43)44)45)46)47)48)49)]がなされているにもかかわらず，いまだ確定的なものはない．憩室発生には腸管自身の異常に加え，内圧の異常または運動の異常が考えられる．著者は東邦大学第1外科教室における32例の手術例をまとめて発表したが，その内6例に同一部位に憩室と癌が存在している症例があり，文献考察を加えて種々検討した．本邦におけるこのような症例は少く，9例であつたが，当教室例は6例に及び，なにゆえこのように多いのであるか考えさせられた．9例の癌併存例を検討するとその特徴は①男性に圧倒的に多いこと（8：1），②すべて60歳以上で80歳以上に認みないこと，③S状結腸部を中心にした多発性憩室症が多い（6/9），④症状としては下血型および狭窄型であること，⑤注腸透視像では憩室周囲炎または膿瘍形成などにより強く腸管自身の変形を伴わない場合は，陰影欠損として診断が容易につくこと，⑥狭窄型は直腸鏡および大腸ファイバースコープによる腫瘤の試験切除を行つても，一回で癌組織が認められないことが多い（4例中2例，50%）．これは憩室炎のために，癌周囲組織または腸管に炎症が波及し，癌が炎症性反応で修飾されるためと考えられた．このような症例ではあ

くまでも癌の併存を考え，試験切除をくり返し行うべきであることを強調する．

（本文の要旨は第26回日本大腸肛門病学会のシンポジウムで発表した．

稿を終るにあたり，東邦大学第1病理学教室秋間道夫講師，一森助手，東邦大学第1外科教室吉雄敏文助教授の御援助および東邦大学第1外科教室亀谷寿彦教授の御校閲に深謝する．

全国集計の資料を提供してくださった順天堂大学第1外科教室宮城伸二講師にお礼を述べる）．

文　献

1) 宮城伸二：自験結腸憩室45例の観察より引用，大腸肛門誌，25（1）：3—4，1972.
2) Cruveilhier, J.: Traite dAnatomie pathologique, Paris, Bailliere, 1: 593, 1849.
3) Ball, C.B.: The Rectum and Anus: Their Diseases and Treatment, 396—400, Cassell, Co., London. 1887.
4) Graser, E.: Entzundlich Stenose des Dickdarmes bedingt durch Perforation multipler falscher Divertikel, Centralbl. chir. 25: 140—142, 1898.
5) Beer, E.: Some pathological and clinical aspects of acqired (false) diverticula of the intestines, Am. J. M. Sc., 138: 135, 1907.
6) Mayo, W.J.: Aquired diverticulitis of the large intestine, Surg. Gynec. Obstet. 5: 8—15, 1907.
7) Morson, B.C.: The muscle abnormality in diverticular disease of the sigmoid colon. Brit. J. Radiol. 36: 385—406, 1963.
8) Painter, N.S.: Diverticular disease of the colon, Brit. Med. J. 24: 475—479. 1968.
9) Hughes, L.E.: Postmortem survey of diverticular disease of the colon, Gut 10: 336—351, 1969.
10) 園田左武郎：腸憩室ニ因スル腸捻転症及ビ憩室炎ノ各1例ニ就テ，軍医団雑誌，249：387—396，1934.
11) 松尾信吉：虫様垂突起炎と誤診した横行結腸憩室炎，大阪医事新誌，7：1006，1936.
12) 日下部旦三：興味あるグラーゼル氏憩室炎穿孔2治験例，日臨外誌，2：730—732，1939.
13) 武田義章ほか：盲腸憩室炎の二症例，東西医学，6：50—57，1939.
14) 橋本美智雄：虫様垂憩室に就て，実地医家と臨床，17：1—3，1940.
15) 野口好之：腸管憩室について（十二指腸憩室並びにメッケル氏憩室を除く），実践医理学，10：474—490，1940.
16) 島田信勝：腸憩室と腸管嚢腫，治療及処方，22：1074—1083，1941.
17) 小坂知一郎ほか：結腸憩室症について，大腸肛門誌，25（1）：5—6，1972.
18) 吉川保雄ほか：大腸憩室（症）に関する臨床的X線学的研究，大腸肛門誌，25（1）：11—12，1972.
19) 小出来一博ほか：結腸憩室炎，医事新報，2207：7—10，1966.
20) Quervain, F. de.: Zur Diagnose der erworbenen Dickdarmdivertikel und der Sigmoiditis diverticularis, Dtsch. Z. Chir. 128: 67—85, 1914.
21) Case, T.T.: The roentgen demonstration of multiple diverticula of the colon, Am. J. Roentgen. 2: 654—658, 1915.
22) Spriggs, E.I. and Marxer, O.A.: Intestinal diverticula, Quart. J. Med., 19: 1—34, 1925.
23) Bockus, H.L.: Gastroenterology, Sec. Ed. 919—953, W.B. Saunders, Philadelphia, London. 1969.
24) Welch, C.E. et al.: Appraisal of resection of colon for diverticulitis of sigmoid, Am. J. Surg. 138: 332—343, 1953.
25) Asch, M.J. et al.: Diverticulitis coli; A surgical appraisal, Surgery, 62: 239—247, 1967
26) Goulard, A.Jr. et al.: Correlation of the clinical, pathological and roentgenological findings in diverticulitis, Am. J. roentgen. 72: 213—221, 1954.
27) Arfwindsson, S. et al.: Intraluminal pressure in the sigmoid colon of normal subjects and patients with diverticular disease of the colon. Acta Chir. Scand., 342: 11—26, 1964.
28) Buie, L.A.: Diverticula of the colon, New Engl. J. Med., 221: 593, 1939.
29) Jackman, R.J. et al.: Divertcula of the colon. Proctoscopy as an aid in the diagnosis and differential diagnosis, J.A.M.A. 121: 1144, 1943.
30) Schowengerdt, C.G. et al.: Diverticulosis, diverticulitis, and diabetes, A review of 740 cases. Arch. Surg. 98: 500—504, 1969.
31) Wilson, L.B.: Diverticula of the lower bowel: Their development and relationship to carcinoma, Ann. Surg. 53: 223—231, 1911.
32) Bacon, H.E.: Anus, Rectum, Sigmoid colon, Diagnosis and Treatment, 3rd Ed., J.B. Lippincott, Co. Philadelphia, 1949.
33) Pemberton, J.J. et al.: Progress in the surgical management of diverticulitis of the sigmoid colon, Surg. Gynec. Obstet. 85: 523—534, 1947.
34) Laufman, H.: The Surgical management of diverticulitis of the colon, A 5-year collective review. Internat. Abstr. Surg. 73: 222—223, 1941.
35) Ming, S. et al.: Diverticulitis of the sigmoid

colon: Reappraisal of the pathology and pathogenesis, Surgery, 58: 627—633, 1965.
36) Mayo, C.W. et al.: The surgical management of the complications of diverticulitis of the large intestine, analysis of 202 cases, Surg. Clin. North Amer. 30: 1005—1012, 1950.
37) Moynihan, B.G.A.: Mimicry of malignant disease of the large intestine, Brit. Med. J. 2: 1817, 1906.
38) Jones, D.F.: Diverticulitis of colon: its relation to carcinoma, New Engl. J. Med., 203: 459, 1930.
39) Ponka, J.L. et al.: Coexisting carcinoma and diverticula of the colon, A.M.A. Arch. Surg. 79: 373—384, 1959.
40) 斉藤 晃：結腸憩室症の一手術例，日本外科宝函，32：595，1963.
41) Botsford, T.W. et al.: Diverticulitis coli, criteria of management for the physician and the surgeon, New Engl. J. Med., 265: 618—623, 1961.
42) Painter, N.S.: The effect of morphine in diverticulosis of the colon, Prog. Surg. 141: 674—685, 1955.
43) Parks, T.G. et al.: Motility studies after resection of the sigmoid colon for diverticular disease, Brit. J. Surg. 55: 867, 1968.
44) Torsoli, A. et al.: The relationships between anatomy and motor activity of the colon, Amer. J. Dig. Dis. 13: 462—467, 1968.
45) Noer, R.J.: Hemorrhage as complication of diverticula, Ann. Surg. 141: 674—685, 1955.
46) Williams, I.: Diverticular disease of the colon without diverticula, Radiology, 89: 401—412, 1966.
47) Colcock, B.P.: Diverticular Disease of the Colon, MPCS. 11: 8—9, W.B. Saunders Co. Philadelphia, London, Toronto, 1971.
48) Fleischner, F.G.: Diverticular disease of the colon, New observation and revised concepts, Gastroenterology, 60: 316—324, 1971.
49) Slack, W.W.: Diverticula of the colon and their relation to the muscle layers and blood vessels, Gastroenterology, 39: 708—712, 1960.