日消外会誌・6(4):249～253, 1973年

—症　例—

長期経過をみた胆嚢癌の1例

東京女子医大消化器病センター
小林　政美　榊原　宣　原　征洋　平島　勇
佐々間　隆　小坂知一郎　羽生富士夫

(受付　昭和48年7月12日)

A CASE REPORT OF CARCINOMA OF THE GALLBLADDER OBSERVED FOR A LONG PERIOD

Masami KOBAYASHI, Noburu SAKAKIBARA, Masahiro HARA, Isamu HIRASHIMA, Takashi SAKUMA, Tomoichro KOSAKA, Fujio HANYU
Institute of Gastroenterology, Tokyo Women's Medical College

はじめに

最近の他の消化器疾患領域の診断，治療のいちじるしい進歩にもかかわらず，胆嚢癌はその診断が困難であるため，治療成績もほとんど改善されず，永久的治癒率はきわめて悲観的である．Strauch[1]らは胆嚢癌手術1061例中5年生存は11例(1.04%)といい，また1970年の胆道疾患研究会で，永光[2]は本邦胆嚢癌5年生存はわずか14例にすぎないと報告している．このように胆嚢癌の治療成績が他の消化器癌に比べて悪いということは胆嚢癌に特有の症状がなく，また解剖学的関係から早期診断が困難で，手術時多くの症例がすでに進行した癌腫であることによるとされてきた[3]~[7]．したがつて，胆嚢癌の経過についてはいまだ報告はない．最近われわれは2年7カ月という長い期間経過観察の後，切除しえた胆嚢癌の1例を経験したのでここに報告したい．

症　例

患者：小○た○の，43歳，女性．

主訴：心窩部膨満感．

既往歴：昭和23年虫垂切除術，昭和26年肺結核で胸郭成形術をうけている．

家族歴：特記すべきことなし．

現病歴：昭和44年はじめ(術前3年7カ月)より，心窩部に膨満感出現，同年3月某医を受診，胃X線検査で異常なしといわれた．薬物療法を行なうも症状は軽快しなかつた．同年12月23日(術前2年7カ月)当消化器病センターを受診した．

第1回胆道X線検査：経口的胆嚢造影で造影はあまり良好でないが，胆嚢は大きく淡く造影され，胆嚢底部にはうずら卵大の不規則な透亮像が認められた(図1)．しかし腸管内ガス像とまぎら

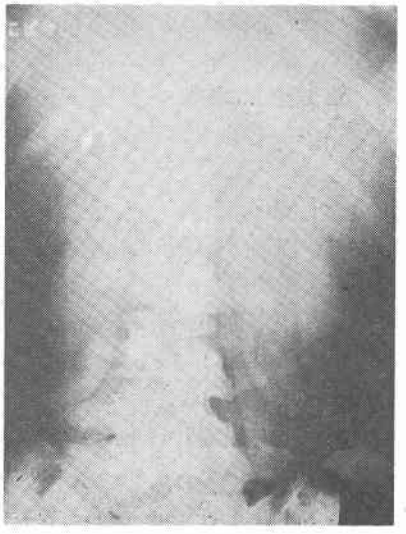

図1　第1回胆道X線検査

わしい像であつた.

第2回胆道X線検査：前回検査の20日後経静脈的胆道造影施行，前回と同様，胆嚢底部に不規則な透亮像が認められ，ガス像ではなく胆嚢病変を考え，胆石症を疑つた（図2）.

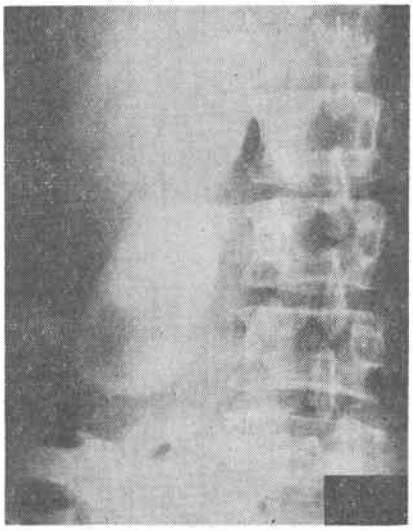

図2　第2回胆道X線検査

第1回十二指腸液検査：胆砂（—），B胆汁の濃縮不良であつた.

患者に手術をすすめるも希望せず，薬物療法を続け外来で経過をみていた．症状の増強はみられなかつた.

第3回胆道X線検査：昭和46年1月29日（術前1年7ヵ月），経口的胆嚢造影で胆嚢は造影不良で非常に大きく，淡く造影されている．しかし1年前のX線写真と同様に底部に透亮像があるが，それが前回より大きくなつているようには思われない（図3）.

昭和46年7月頃（術前約1年）まで下痢1日3～4回，心窩部膨満感，咽頭異物感等の症状にて頻回に外来通院しているが，その原因は明らかにされていない．昭和46年9月（術前10ヵ月），右季肋部激痛で某医のもとに入院した．当時黄疸，発熱などはなかつた．昭和47月3月（術前4ヵ月），右側腹部痛，下痢1日3～4回あり，再び当センター受診した.

第4回胆道X線検査：経口的胆嚢造影では胆嚢は造影されない．経静脈的胆道造影で総胆管は造

図3　第3回胆道X線検査

図4　経十二指腸胆道造影検査

影され正常であるが，胆嚢は造影されない.

経十二指腸胆道造影検査：昭和47年6月8日（術前42日），胆嚢底部から体部にかけて，不規則で表面凹凸不整な濃淡を示した分葉状の大きな腫瘤陰影が認められた（図4，5）．胆嚢癌と診断，昭和47年6月26日（術前1ヵ月前）入院した.

入院時現症：体格栄養中等度，血圧 120～70脈搏90/min，眼瞼結膜に貧血なく，眼球結膜に黄疸等を認めない．胸郭形成術が施行されているが，胸部に異常所見はない．腹部はやや膨隆しているが静脈怒張は認められない．圧痛があるが腫瘤は

図5　経十二指腸胆道造影検査

触知しない．また肝・腎・脾も触知しない．

入院時検査成績：軽度の貧血と総蛋白 5.8g/dl であるほか，肝機能，電解質ともに正常でありその他の検査成績にも異常所見はない．

入院後経口的および経静脈併用の胆道造影を施行したが，胆嚢は造影されない．

第2回十二指腸液検査：B胆汁の濃縮は極端に悪い．

超音波検査：胆嚢内に異常陰影を認めるが，胆石か腫瘍かの質的診断は不能である（図6）．

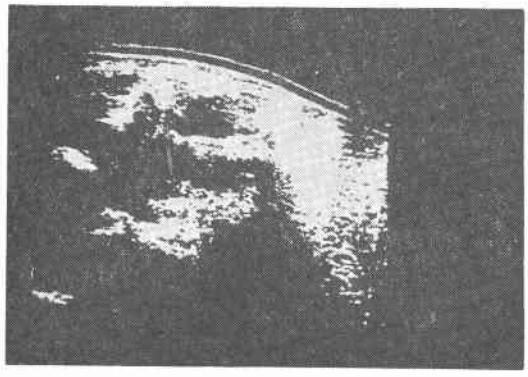

図6　超音波検査

腹腔鏡検査：胆嚢の大きさは大，弛緩し，表面平滑であり，底部は白味を帯び，体部と頭部は緑色を呈す．血管の拡張は著明である．ゾンデで触れると比較的軟かで，胆嚢をもちあげてみるに癒着は認められない（図7）．



図7　腹腔鏡検査

図8　病理肉眼所見

図9　病理組織学的所見

手術：以上の所見により，昭和47年7月20日，胆嚢腫瘍の診断のもとに手術を施行．開腹すると，腹水なく，肝・胃・脾に異常所見はみられない．局所のリンパ節腫張も認められない．触診で胆嚢に内腔に向つた軟い腫瘤を触れ，漿膜面には全く異常を認めない．胆嚢剔出術を施行した．

病理肉眼所見：胆嚢の大きさは12.5× 6.0cmで底部から一部体部にかけて 4.0× 4.8× 2.5cmの

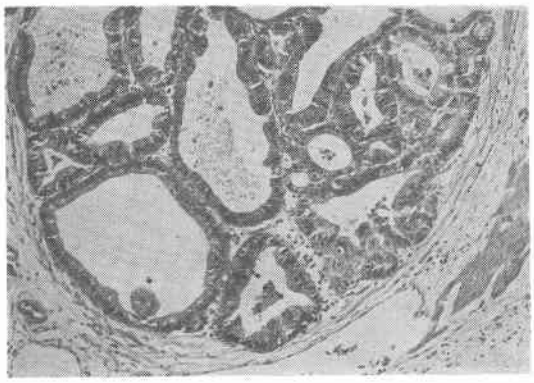

図10　病理組織学的所見

乳頭状でもろく，こわれやすい腫瘤がある．体部，頚部にも大豆大から小豆大の隆起が認められる（図8）．

病理組織学的所見：乳頭状腺癌．癌浸潤は筋層までで漿膜面には及んでいない（図9，10）．

術後経過：良好で1年後の現在外来通院している．

考　察

昭和43年以来，消化器病センターにおいて経験された胆嚢癌は30例である．このうち胆嚢が切除されたもの9例，姑息的手術11例，試験開腹に終つたもの4例，非手術例6例である．いまこれらの病悩期間についてみると，切除例では1年半のもの2例，5カ月・4カ月・3カ月・2カ月のもの各1例，1カ月のもの2例で平均 6.8カ月である．姑息手術に終つた症例についてみると，1年半が1例，4カ月が3例，3カ月が1例，2カ月と1カ月が各1例であり，平均 3.8カ月になる．さらに手術不能例は平均 1.8カ月となつており，気がついた時にはすでに末期であつたということになる．いまここに報告した症例は病悩期間が，3年7カ月であり初診時から2年8カ月という長期間観察した症例である．初診時X線写真で胆嚢収縮不良，胆嚢底部に不規則なうずら卵大の透亮像がみられる．2年7カ月後の胆嚢造影で，以前に示摘された底部の陰影は約 1.5倍の大きさとなり，形が不規則，表面凹凸不整，分葉状の腫瘤陰影に変化している．2年7カ月の経過で2倍大とならず胆嚢癌発育速度ははじめのうちはきわめて緩徐であると考えられる．術前2年7カ月の初診時ですら胆汁の濃縮は悪化しておらず，それ以前の術前3年7カ月では正常であつたことが当然推測される．したがつて濃縮の悪化が胆嚢癌の発癌に影響を与えたとは考えられない．症状については初診時，心窩部膨満感を訴えているが，2年8カ月後には右季肋部疼痛，食欲不振，体重減少，下痢等を訴えるようになつている．Lichtenstein[8]は腹痛・黄疸・体重減少を胆嚢癌の主徴としてあげているが，この経過をみればかなり進行してはじめてこれらの症状を呈すると考えられる．したがつて簡単に炎症，あるいは胆石症として取扱うことなく慎重な検索を要すると考えられる．事実胆嚢癌に合併する胆石症は Strauch[1]らが集計した 349例では90%に胆石があつたと報告している．われわれの経験でも55%に胆石を合併していた．ここに報告した症例では結石を発見しえていない．一方胆石症への胆嚢癌の合併率については Marcial-Rojas[10]は胆石症手術例 1,991例中 20例（1.0%）であつたと報告している．当センターでは 374例中11例（2.9%）であつた．

ここに報告した胆嚢癌は初発症状より手術まで3年7カ月経過したにもかかわらず，手術が出来，かつ病理組織学的に癌腫の深部浸潤は筋層までであつたことから，胆嚢癌の生物学的悪性度は永光[2]の述べているように，そんなに悪いものではないと考えられる．治療成績が悪いということは診断がきわめて困難なことで，根治手術の出来る時期を失つていることによると考えられる．以上2年7カ月の経過をみた胆嚢癌の1例を報告し，若干の文献的考察を加えて報告した．

（稿を終るにのぞみご指導いただいた中山恒明教授に感謝する）．

文　献

1) Strouch, G.O. et al.: Primary carcinoma of the gallbladder. Surg. **47**: 368—383, 1960.
2) 永光慎吾：胆道系の早期癌，胃と腸 **5**：1215～1223，1970.
3) 槇　哲夫：胆道癌の臨床，外科 **26**：489～499，1964.
4) 小島国次：摘除胆嚢 500例の臨床病理学的研究**17**：799～805，1971.
5) 穴沢雄作：胆嚢癌の外科，診断と治療の困難性について，日外会誌 **71**：1578～1581，1970.
6) 間　島進：胆嚢癌と胆石及び胆嚢炎，癌の臨床 **2**：30～37，1960.

7) 菅原克彦：胆嚢癌の外科，合併切除の可能性と限界，日外会誌 **71**：1584～1586，1970.
8) Lichtenstein, G.M.: Carcinoma of the gallbladder, Ann. Surg. **111**: 411—415, 1940.
9) Arminski, T.C.: Primary carcinoma of the gallbladder. Acollective review with the addition of 25 cases from Grace Hospital, Detroit, Mishigon. Cancer. **2**: 379—398, 1949.
10) Marchial-Rojas, R.A. et al.: Unsuspected carcinoma of the gallbladder in acute and chronic cholecystitis, Ann. Surg. **153**: 289—298, 1961.