日消外会誌　8（2）：109～113，1975年

右肝動脈の圧迫による胆道造影の肝門部陰影欠損像

順天堂大学消化器外科
渡部　脩　松本俊彦
前川武男　城所　仂

CHOLANGIOGRAPHIC DEFECT AT THE HILUS OF LIVER BY THE COMPRESSION OF RIGHT HEPATIC ARTERY

Hisashi WATANABE, Toshihiko MATSUMOTO, Takeo MAEKAWA and Tsutomu KIDOKORO
Department of Surgery, Juntendo University, Medical School

I. はじめに

1924年 Graham & Cole[2] により胆嚢造影が行われて以来，1937年 Mirizzi[12] の術中胆道造影法の報告，さらに1952年 Carter & Saypol[1] により閉塞性黄疸に経皮的胆管造影が応用されて，その重要性が認められた．またＰＴＣが改良され一般に普及したことにより，胆道造影による診断学は著しく進歩した．

従来，胆道造影における陰影欠損像は結石あるいは腫瘍などによるものとされているが，われわれはＰＴＣで肝門部に陰影欠損像を呈した胆嚢内結石症例について，手術中に検索したところ，右肝動脈が総肝管の前面を，これと交叉して走つているのを認めた．術後にＤＩＣと選択的内臓動脈造影（ＳＶＡ）の同時撮影を行つたところ，肝門部における陰影欠損部位と右肝動脈の走行が一致した．したがつて右肝動脈によつて胆管が圧迫されたために陰影欠損を来したものと判明した．

この事実をもとに，胆道造影および選択的内臓動脈造影の両面について検討し下記の知見を得たので報告する．

II. 症　例

症例１：32才の女性で胆嚢内結石の症例である．ＰＴＣで肝門部を横断する陰影欠損像がみられる．背臥位では不鮮明であるが（**図１の a**），腹臥位にすると鮮明となる（**図１の b**）．これは右肝動脈が総肝管の前面を横切るためである．これにＰＴＣとＳＶＡを同時に行い撮影してみると，右肝動脈は固有肝動脈から分岐し，その走行は弯曲しながら肝門部で総肝管を横切つているのがよく判る．またＰＴＣで肝内胆管は造影剤が満されているが，肝門部で右肝動脈により圧迫されているために，それより末端に流れにくい様子がよくでている（**図２**）．

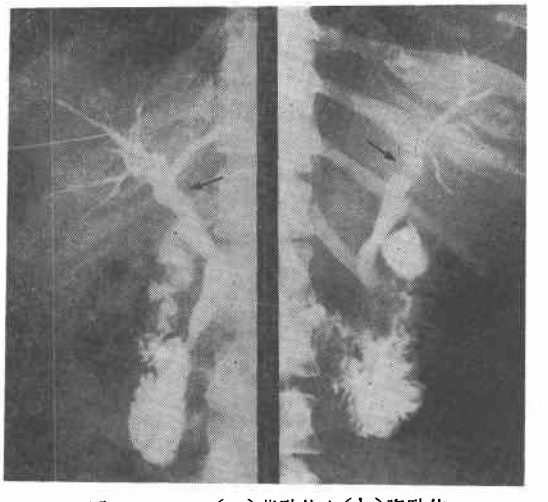

図１　ＰＴＣ（ａ）背臥位と（ｂ）腹臥位

症例２：57才の女性で胆嚢内結石の症例である．ＰＴＣで肝門部の左側に陰影欠損がみえる（**図３の a**）．しかしこの陰影欠損像からは良性のものなのか，または悪性のものなのかは鑑別しにくい．とくに術前にそれを知ることは重要なこととなる．そこでこれにＰＴＣとＳＶＡを同時に併用してみると，右肝動脈は固有肝動脈から分岐して大きく蛇行し，総肝管と交叉しているのが判る（**図３の b**）．すなわち肝門部の陰影欠損像は蛇行した右肝動脈の U-Schaped loop と一致しているので，これによる圧迫であることが確認された．

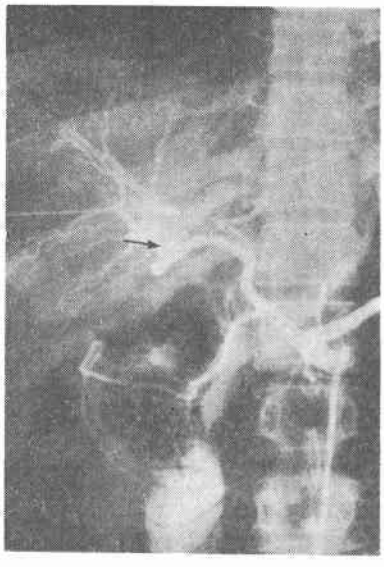

図2　PTCとSVAの同時撮影

図3　(a)PTC(b)PTCとSVAの同時撮影

症例3：59才の女性で胆嚢内結石の症例である．PTCで肝内胆管および総胆管に比べて，肝門部附近が著しく細くなつている（**図4のa**）．また肝内胆管の軽度の拡張がみられるために肝門部の狭窄はあたかも肝門部癌を思わせるものがある．しかし，これもPTCとSVAを同時に併用してみると，右肝動脈が丁度肝門部附近で蛇行し，総肝管をとりまくように走つているのが判る（**図4のb**）．すなわち肝門部の狭窄像は右肝動脈の圧迫であることが確認された．

このようにPTCとSVAを同時に施行し撮影すると，胆管系と血管系の相互関係を理解する上で非常に役に立つ．しかし欠点は，両者のかさなつた部分の判読が難しい場合があることである．したがつてわれわれはPTCの造影剤の濃度を15～20%程度にうすめて併用を行つている．しかしそれでも判読し難い場合にはColor Subtractionすることによつて解決できる．そこでこの症例に減色法によりColor Subtractionを行つてみると，胆管はシアンで，血管はマゼンタで色別され，相互関係がよく現解される（**図5**）．

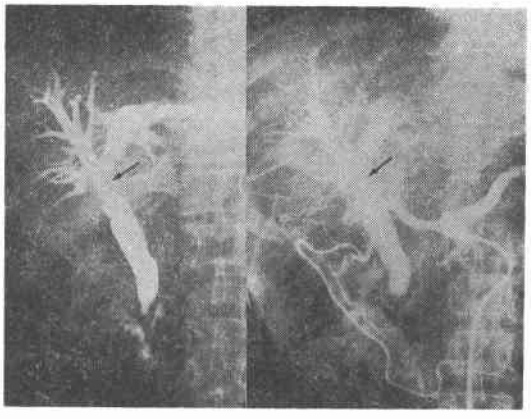

図4　(a)PTC(b)PTCとSVAの同時撮影

図5　PTCとSVAの同時撮影例の Color Subtraction

III. 右肝動脈の圧迫による肝門部陰影欠損像

PTC，DICおよび外胆汁瘻からの瘻孔造影などに

よる胆道造影 125例について，右肝動脈の圧迫による肝門部陰影欠損像を呈した例の分類をして検討してみた．

125例中，34例は胆道造影，とくにＰＴＣとＳＶＡの併用を行い同時撮影を行つた．

125例中，右肝動脈による肝門部陰影欠損像を呈したものは25例（20%）であつた．この陰影欠損像を検討したところつぎの３型に分類できた．すなわち総肝管を真横に横切る陰影欠損像を呈す横断型，総肝管の右または左の片側に陰影欠損像を呈す側面型と，両側に欠損像を呈す両面型の３型である．さらにこれらのうちで明瞭に陰影欠損像を呈するものを完全型，右肝動脈による圧迫が弱く，欠損の陰影が不鮮明なものを不完全型に分けた（図６）．

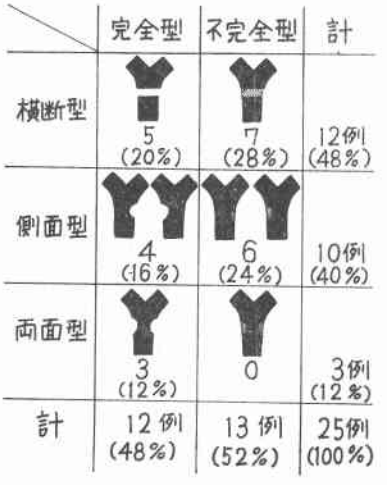

図６　右肝動脈の圧迫による胆道造影の肝門部陰影欠損像の分類

３型の頻度についてみると，横断型は48%，側面型は40%と多いが，両面型は12%と少ない．また，横断型と側面型では不完全型がやや多くみられるが，両面型では完全型のみであつた．しかし全体でみると完全型と不完全型の頻度に有意の差はなかつた．

IV.　右肝動脈の走行

右肝動脈が固有肝動脈から分岐する部位は肝管の３管合流部より左側に位置しているので，総肝管あるいは右肝管と交叉して肝内に入ることになる．しかし，中には右肝動脈が上腸管間膜動脈から分岐する例もある．過去１年半に行つたＳＶＡ 226例についてみると，右肝動脈が腹腔動脈から分岐しているものが 206例（91.2%），上腸間膜動脈から出ているものが20例（8.8%）であつた

そこで右肝動脈の走行の状態が，胆道造影における肝門部陰影欠損像にどのような影響を及ぼすかをみるために，固有肝動脈から分岐して肝門部附近での走行を，この 206例について検討してみた．右肝動脈の走行を，そのパターンから直線型，弯曲型，蛇行型の３型に分類することができる．しかし，その頻度についてみると，直線型72例（35%），弯曲型67例（32.5%），蛇行型67例（32.5%）と各パターンの間に著明な差は認められない（図７）．



図７　右肝動脈の走行パターン分類

V.　肝門部陰影欠損像と右肝動脈の走行

右肝動脈の走行と陰影欠損像の相互関係をさらによく検討するために，胆道造影とＳＶＡの同時併用を行つた34例について検討してみた（表１）．

34例中，胆道造影で肝門部陰影欠損像を呈したものは12例であつた．この12例の右肝動脈の走行パターンと陰影欠損像との関係についてみると，陰影欠損像で横断型を呈するものは，右肝動脈の弯曲型によるものが大部分であるが，側面型を呈するものは，直線型，弯曲型，蛇行型の順に多くみられ，両面型を呈するものは蛇行型に１例だけみられた．また肝門部陰影欠損像の型についてみると，やはり横断型と側面型が多い．右肝動脈の走行

表１　右肝動脈走行パターンと肝門部陰影欠損像の関係

肝門部陰影欠損像＼右肝動脈走行	直線型	弯曲型	蛇行型	計
横断型		4	1	5
側面型	1	2	3	6
両面型			1	1
計	1	6	5	12

パターンで陰影欠損を来すものは弯曲型6例，蛇行型5例と両者に多く直線型は1例のみであつた．

VI. 考　案

従来，管腔を有する器官が，その周囲の臓器により圧迫されることは，よくみかけることであるが，その状態が病的か，または生理的な状態であるかということが問題である．なかでも血管が隣接器官を圧迫する例として，大動脈弓による食道の生理的狭窄や，尿管の A. testis または A. oraricaによる生理的狭窄などがある．しかし，ときには上腸間膜動脈による十二指腸閉塞などのように，血管の圧迫によつて重篤な症状を来す場合もある．したがつて胆管もその例外ではなく，周囲の血管によつて何らかの圧迫，狭窄があつても不思議ではない．

われわれは胆道造影において肝門部に陰影欠損を来した例で，ＳＶＡを行い，また術中に確め，右肝動脈の圧迫によるものである症例を経験した．

そこで胆道造影 125例について検討してみると，25例（20%）に同様の所見がみられた．また，この陰影欠損像は右肝動脈が，総肝管を前面または後面から圧迫しているために，真横に陰影欠損のみられる横断型12例（48%），側面から圧迫されている側面型10例（40%），両側面から圧迫されている両面型3例（12%），の3型に分類できる．これらはさらに完全に圧迫され陰影欠損像が明瞭な完全型と，圧迫のされ方が弱いために，不鮮明な欠損像を呈す不完全型に分けられるが，両者の頻度に有意の差はなかつた．

胆道造影における陰影欠損像については，従来より多くの報告[3)8)17)]がある．透亮像を呈するものとしては，結石，ポリープ，凝血塊，粘液塊などがあり，また圧迫像や狭窄を呈するものとしては胆管癌，膵臓癌などの悪性疾患によるもののほかに，上腹部手術後の炎症性胆管狭窄，膵炎による狭窄，胆道手術時の胆管の損傷による狭窄などがある．特異的なものとして，胆嚢内結石が胆嚢頸部または，胆嚢管に嵌入し，これが総肝管を圧迫し，さらに炎症がおよび，胆道造影で総肝管の圧迫狭窄像をみる場合があり，Mirizzi Syndrome[13)] として知られている．また Hess[6)7)] は胆道造影で，総肝管と左右肝管の分岐部に，瘢痕性狭窄像のような，または胆管癌のような像をみることがあると述べているが，そのほとんどは，その分岐部附近の癌によるものであり，hepaticus Syndrome と称している．生理的なものとして Mirizzi[14)] は総肝管の生理的括約筋の存在により，胆道造影で総肝管に収縮像がみられると報告しているが判然としない．

以上のように，胆道造影で陰影欠損を示すものは数多くみられるが，肝門部における胆管ポリープや肝門部癌などは，本症の陰影欠損像，とくに側面型とは鑑別が最も重要である．本症はポリープや肝門部癌にくらべて陰影欠損像が柔い印象を受ける．また欠損像の輪廓が2重になつていることもあるので大体見分けられるが，ＳＶＡを行い右肝動脈の走行と胆道造影上での陰影欠損部位との位置関係をみると鑑別はつく．これは別々に検査を行つてもよいが，両者を同時に併用撮影をすると，さらに確実に診断し得る．しかし同時撮影を行うと，胆管系と血管系の区別がつきにくいきらいがあるが，ＰＴＣの造影剤の濃度を15～20%にうすめると，血管系と区別しやすくなる．さらに，これを Color Subtraction すると明瞭に色別することができる．われわれは減色法[18)]により胆管をシアン，血管をマゼンタで色別している．

右肝動脈の分岐のしかたは，腹腔動脈から出た総肝動脈，固有肝動脈から分岐してくるものと，上腸間膜動脈から分岐するものとの大体2つに分けられる．Grant[4)]によると，剖検例では，腹腔動脈から分岐するものが88%，上腸間膜動脈から分岐するものが12%である．また Nebesar[16)] によると血管造影上で腹腔動脈を経てくるものが87%，上腸間膜から分岐するものが16%であるが母数は異つている．われわれのＳＶＡの所見では腹腔動脈からが91.2%，上腸間膜動脈からが 8.8%であつた．このうち，腹腔動脈から出た固有肝動脈は総肝管の内側で右肝動脈を分岐する．したがつて右肝動脈は総肝管を横切つて肝内に入ることになる．

しかし，右肝動脈が分岐してからの状態，とくに胆管との関係について言及しているものは少ない．本論文のきつかけとなつた右肝動脈が胆管の前面を横切るものは，腹腔動脈から分岐するもののうち，Grant[4)]によると27%，Micheles[15)] 12%，Johnston[9)] 11.4%である．血管造影上からこれを判断することはできないが，ＰＴＣで横断型に属するものの中にみられると思われる．すなわち，ＰＴＣで横断型の例を側面から撮影すると，横断型の陰影欠損像に一致した部分に，前面または後面からの右肝動脈による圧迫像がみられることにより判断できる．

右肝動脈の肝門部附近における走行パターンについては，胆嚢剔出術のときに，とくに損傷する危険があり，気をつけなければならないものとして，いわゆる Characteristic caterpillar-like loop[15)] というものが古くから知られている．われわれはこの走行のパターンを血管造

影上から直線型，弯曲型とCharacteristic caterpillar-like loop にあたる蛇行型の3型に分類してみたが，その頻度は，3者の間で有意の差は認められなかつた．

しかし，SVAをPTCまたは胆道ドレナージからの瘻孔造影などと併用をして同時撮影を行つた34例中，肝門部陰影欠損像を呈した12例について，陰影欠損像の型と右肝動脈の走行パターンとの関係についてみると，肝門部に陰影欠損を来すのは弯曲型6例，蛇行型5例と多く，直線型は1例のみであつた．また横断型を来すものは弯曲型が多く，側面型は直線型，弯曲型，蛇行型の順に多いが，両面型を来したのは蛇行型1例のみである．

しかし臨床的に，血管による胆管の圧迫例について報告がないわけではなく，非常に興味のある例として，Gibson[5] は門脈の Carernous Transformation の症例で大きく拡張した accessory portal vein が総胆管の前面を横切り，肝門部で門脈に流入しているために総胆管を圧迫し，閉塞性黄疸を来したと報告している．また Hunt[8] は門脈圧亢進症の症例で，胆管壁に沿つて走る側副静脈が拡張，蛇行して総胆管を圧迫し，閉塞性黄疸を来したと報告している．

この報告のように拡張した静脈によつて胆管が圧迫され閉塞性黄疸を来したということは，動脈による圧迫も充分考えられるということである．Luttwak[11] はaberrant celiac trunk が総胆管と交叉してこれを圧迫し閉塞性黄疸を来した例を報告している．しかしわれわれは正常の右肝動脈が交叉した胆管を圧迫したために，閉塞性黄疸を来した例をまだみないが，正常でも胆管を圧迫して，胆道造影で陰影欠損を来しうるので，その欠損像は腫瘍などと充分に鑑別する必要がある．

VII. まとめ

われわれは右肝動脈により総肝管が圧迫されるために，胆道造影で肝門部に陰影欠損像を呈することを確認し，新しい知見を得たので報告した．

1. 胆管も他の器官と同様に，血管，とくに右肝動脈により圧迫されることがある．

2. 圧迫された胆管は胆道造影上，肝門部に陰影欠損像を呈し，その像は横断型，側面型，両面型の3型に分類できた．

3. 肝門部附近の右肝動脈の走行パターンは直線型，弯曲型，蛇行型の3型に分類でき，その頻度は3者の間に有意の差はない．

4. 胆道造影で肝門部陰影欠損像を来すのは弯曲型と蛇行型に多く直線型は少ない．

なお本論文の要旨は第7回日本消化器外科学会で発表した．

文献

1) Carter, R.F. and Saypol, G.H.: Transabdominal cholangiograplcy. J.A.M.A., **148**: 368, 1952.
2) Graham, E.A. and Cole, W.H.: Roentgenologic examination of the gallbladder: Preliminary report of a new method utilizing the intravenous injection of tetrabromphtalein. J.A.M.A., **82**: 613, 1924.
3) George, P., Young, W.B., Walker, J.G. and Sherlock, R.: The value of percutaneous cholangiography. Brit. J. Surg., **52**: 779, 1965.
4) Grant, J.C.B.: Grant's Atlas of Anatomy. Baltimore. The Williams and Wilkins Co., 1962.
5) Gibson, J.B., Richardo, R.L.: Cavenous transformation of the portal vein. J. Path. Bact., **7 m** 81, 1955.
6) Hess, W.: Biliary passages and the pancreas. Nostrand, 1965.
7) Hess, W.: Das Syndrom der Hepatikusgabel. Gastroenterologia (Basel)., **96**: 190, 1961.
8) Hunt, A.H.: Compression of the common bile-duct by an enlarging collateral vein in a case of portal hypertension. Brit. J. Surg., **52**: 636, 1965.
9) Johnston, E.V., Anson, B.J.: Variation in the formation and vascular relationships of the bile duct. S.G.O., **94**: 669, 1952.
10) Kittradge, R.D., Finby, N.: Percutaneous transhepatic cholangiography. Am. J. Roent., **101**: 592, 1967.
11) Luttwak, E.M., Schwartz, A.: Jaundice due to obstruction of the common duct by aberant artery. Ann. Surg., ——**3**: 134, 1961.
12) Hirizzi, P.L.: Operative cholangiography. S.G.O., **65**: 702, 1937.
13) Mirizzi, P.L.: Sindrome der conducto hepatico. J. int. Chir., **7**: 731, 1948.
14) Mirizzi, P.L.: Physiologic sphincter of the hepatic bile duct. Arch. Surg., **41**: 1325, 1940.
15) Michels, N.A.: The hepatic, cystic and retroduodenal arteries and their relations to the biliary ducts. Ann. Surg., **133**: 503, 1951.
16) Nebesar, R.A. et al.: Celiac and superior mesenteric arteries. A correlation of angiograms and dissection. Littel, Brown, 1969.
17) Plecha, R. Hughes, C.W. et al.: Percutaneous transhepatic clolangiography. Arch. Surg., **92**: 672, 1966.
18) Roth, F.J. et al.: Farbige Röntgenbilder. Fortschr. Röntgenst., **115**: 705, 1971.