日消外会誌　8（3）：220～224，1975年

胆嚢に発生した迷入膵

東京女子医科大学消化器病センター
小林政美　榊原宣　鈴木博孝
井手博子　川田彰得　押淵英晃
小坂知一郎　市川武　矢端正克

ABERRANT PANCREATIC TISSUE IN THE GALLBLADDER WALL

Masami KOBAYASHI, Noburu SAKAKIBARA, Hiroyoshi SUZUKI, Hiroko IDE, Akinori KAWADA, Hideaki OSHIBUCHI, Tomoichiro KOSAKA, Takeshi ICHIKAWA and Masakatsu YABATA
Institute of Gastroenterology, Tokyo Women's Medical College

はじめに

迷入膵または副膵は本来の位置にある膵臓のほかに膵臓組織，膵臓基質または膵臓胚芽がみられるものをいうが，胆嚢における迷入膵は1916年 Otshkin[1] が報告して以来文献上わずか19例というきわめてまれな疾患である．最近われわれは本邦で第1例目と思われる本症を経験したので若干の文献的考察を加えて報告したい．

症　例

性，年令：男性（インドネシア人），52才．

既往歴：30年前，虫垂切除施行．

家族歴：母：高血圧症，兄：心筋硬塞症，息子：白血病．

主訴：季助部痛

現病歴：昭和43年以来食後に季助部に鈍痛あり．昭和44年胃X線検査で胃炎といわれ薬物療法を行つていた．3カ月に一度位芥子，胡しようなどの香辛料が入つた食後に右季肋部激痛出現，数日間ミルクを飲みつづけると軽快した．昭和49年3月インドネシアで胃X線検査の結果十二指腸腫瘍を指摘され当センターを訪れる．

入院時所見（昭和49年3月22日）：体格栄養中等度，意識明瞭，眼瞼結膜に貧血，眼球結膜に黄疸なし．頚部，鼡蹊部をはじめ全身のリンパ節触知せず．心・肺は理学的に異常所見なし．腹部は平坦であるが季肋部に圧痛あり．肝・脾は触知せず．四肢正常．体温36.4℃，脈博84/min 整．血圧 130～80mmHg．

検査成績：赤血球 $445\times10^4/mm^3$，血色素14.6 g/dl，血小板$23\times10^4/mm^3$，血清蛋白 7.4 g/dl，A/G 1.6，MG 5，GOT16，GPT10，LDH 295，Al. P 6.5，LAP 127，アミラーゼ 199，総コレステロール 243mg/dl，尿素窒素27.4mg/dl，クレアチニン 1.6mg/dl，尿酸 8.8mg/dl，Na 146mEq/l，K 8 mEq/l，Cl 102mEq/l，尿所見：比重 1.016，pH 6，蛋白（±），糖（－），ウロビリノーゲン（＋），Fischberg 尿濃縮試験 1.024，PSP test 15分22％，120分74％．

肺機能，心電図，胸部X線に異常所見みとめられない．

胃X線検査：慢性胃炎．

低緊張性十二指腸造影：十二指腸下行脚の中央部および内側で Papilla の直上に平面平滑な半球状の圧排像あり．圧迫および体位変換にて圧排像は増減する．

経口・経静脈併用胆嚢造影：胆嚢は造影良好，結石なし．総胆管 2.1cm拡張あり．総胆管の末端像不明．

経十二指腸的膵管造影：膵内胆管の嚢腫状拡張とその上部で狭窄がみられる．嚢腫は十二指腸内へ陥入している．先天性総胆管嚢腫の Alonso Lei 分類のⅢ型に属する．総胆管の拡張みられる（写真1）．

エコーおよび動脈撮影では異常所見はみとめられない．

手術：昭和49年4月18日胆嚢摘出術および総胆管十二指腸吻合術施行．

摘出標本肉眼的所見：胆嚢は 4.0× 7.0cmでほぼ羊梨状で粘膜は暗緑色でビロード状，胆石なし．胆嚢管は 2.0× 2.0cmで著明に肥厚し表面には蛇行した粗大な皺壁がある．固定後ヘマトキシリン染色，実体顕微鏡検査

写真1　先天性総胆管嚢腫

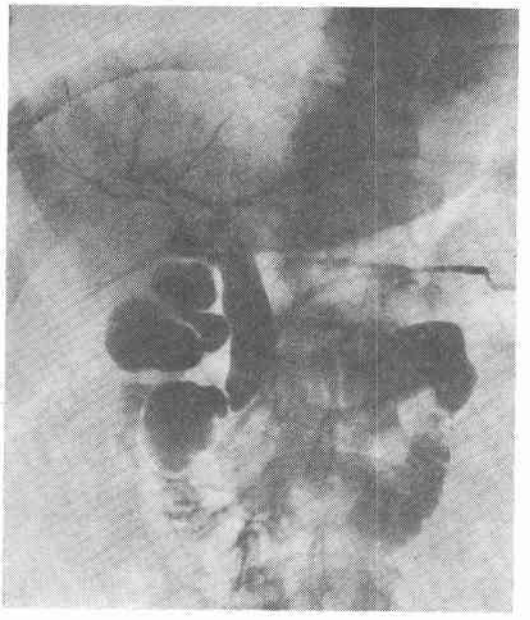

写真2　実体顕微鏡所見

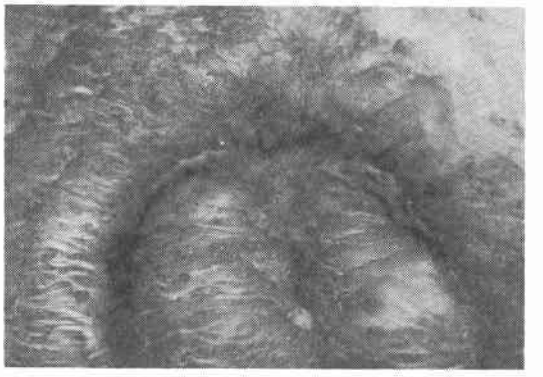

写真3　断面　↑：迷走膵を示す

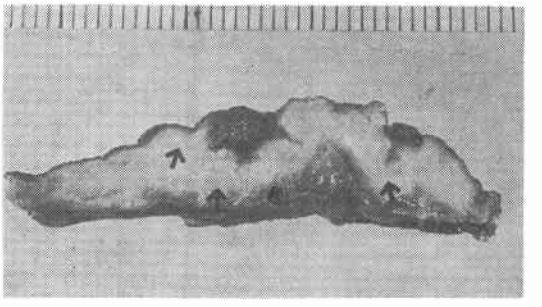

写真4　組織標本（弱拡大）
↑：迷入膵を示す

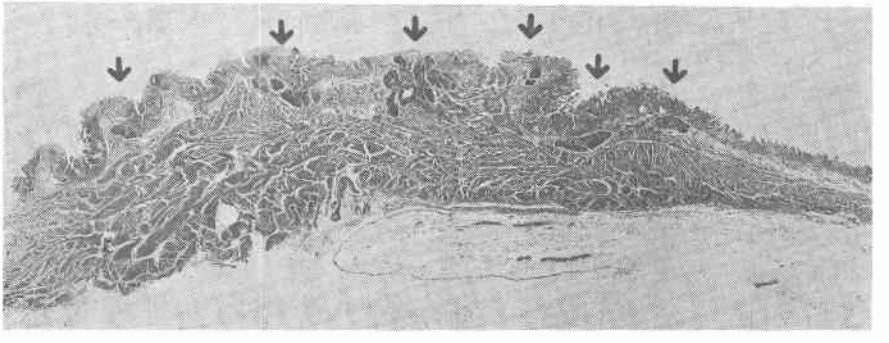

で皺壁に囲まれた部分に深い陥凹がみられその中央に排出管がみられる（**写真2**）.断面では米粒大の白色塊が散在してみられる（**写真3**）.

組織学的所見：被覆上皮下および筋層内に排泄管と膵実質を伴つた Heinrich Ⅱ型の膵組織が散在性に広く分布している．大きさは17×7×3㎜であつた．しかしランゲルハンス氏島はみられない．他の胆嚢粘膜は比較的保存されており，ロキタンスキー・アショックは少ない（**写真4**）.

術後経過：術後経過良好にて昭和49年5月18日退院した．

考　按

迷入膵の発生に関しては一般に先天性に基づいて説明されてきた[2)3)]．Cohnheim[4)] は膵と同じように内胚葉の胎生期分化から成長する．つまり十二指腸背側壁の内胚葉から1個と総胆管の原基から膨出した1個と2個の原基が融合して膵を形成するが，この胎生期に何らかの発育異常があつて迷入膵が生ずるとのべている．A. Lau-

表1　胆嚢に発生した迷入膵

著者名	性・年令	病悩期間	症状および診断	病理組織学的所見					
				存在部位	大きさ	結石の合併	Heinrichの型	腺管の開口部	他の結石性変化
1) Otshkin (1916年)	男 8才	8年	黄疸	12指腸 胆嚢管	微細	(−)	Ⅰ型		慢性胆嚢炎
2) V. Hedry (1924年)	女 40才	6年	症状なし	幽門下組織	10×8×7mm	胆嚢内に結石 (コレステロール結石)	〃		〃
3) Simon (1925年)				膵部	小豆大		Ⅱ型		
4) Cogniaux (1928年)	女 39才			幽門下組織	3~4 mm		Ⅲ型		慢性胆嚢炎
5) Jacobson (1940年)	女 19才	3年	胆嚢炎の様な症状	(粘膜)	(1.5×0.15 ×0.15mm)	胆嚢内に結石 (コレステロール結石)	Ⅱ型		
6) Thorsness (1940年)	女 34才	5ヵ月	月経に続く上腹部痛	頸部 (粘膜層下組織)	10×5mm	ウルソデオキシコール酸を含む結石	Ⅰ型	(+)	
7) Mutschmann (1946年)	女 40才		右季肋部の偶然発見された腫瘤			胆砂	〃		一部 急性胆嚢炎
8) Barbosa (1946年)	男 34才	2年	間歇的な黄疸	頸部	10×6mm		〃		
9) Tasende (1950年)			黄疸	12指腸 胆嚢管	25mm				
10) Elfving (1959年)	女 59才	15年		幽門下組織	10×8×8mm	2ヶ小豆大	Ⅰ型	(+)	慢性胆嚢炎
11) Francini (1957年)	男 68才	3ヵ月半	黄疸と胆道症 →12指腸癌	下行部胃 総胆管 胆嚢管	10×30×25 mm	(−)	Ⅱ型	(+)	〃
12) Jarvi (1962年)	女 31才	16年	胆石様症状	粘膜層	0.5×0.5×0.3mm ~0.5×0.5mm	数個のかなり結石	〃	(+)	
13) Toison (1962年)	男 36才	8年	1年前 右季肋部痛 1年前 右下腹部痛 3週間前 腰痛 1週間前 発熱 1週間前 右腹部痛	胆嚢管 頸部	アーモンド大	(−)	Ⅰ型	(+)	胆嚢壁硬化 慢性胆嚢炎
14) Toison (1962年)	女 32才	7年	7年前 右季肋部痛 7ヵ月前 結石痛様発作 (胆嚢結石)		15×15mm	電解質(+)結石 総胆管結石(+)	Ⅲ型	(−)	慢性胆嚢炎
15) Vidgoff (1961年)	男 52才	1週間	季肋部の激痛	頸部 (粘膜層)	10×5mm	(−)	Ⅰ型	(+)	急性出血性 胆嚢炎
16) Horanyi (1963年)	男 58才	10年	10年前 季肋部痛 3ヵ月より季肋部痛の増強		6×8mm	(+)	〃		急性胆嚢炎
17) Curtis (1969年)	女 19才	2週間	右上腹部の疝痛発作	頸部	15×10mm	12~3ヶのかなり結石			白色胆汁
18) Gregorio (1977年)	男 27才	長期間	長期間胆嚢炎を合併した慢性膵炎 胆に激痛→胆汁性腹膜炎			0.5mm結石	Ⅰ型	(+)	急性穿孔性 胆嚢炎
19) Martinez (1973年)	男 42才		胆嚢X線検査で低部に腫瘍を認めレーン(+) 生上腹部痛、張満	体部					急性胆嚢炎
20) 本症例 (1975年)	男 52才	6年間	6年前 腹部全体に季肋部痛 X線検査 総胆管嚢腫	胆嚢管 (粘膜層結石)	7×7×3mm	(−)	Ⅱ型	(+)	慢性胆嚢炎

che[5] は組織異所発生に関してのシェーマを報告している．後天性としては Albrecht[6] および Artz[6] が胎生期の消化器官の表皮組織の多様な可能性をもつものでその細胞がある刺激にあうと付属する線に該当する組織を生じえるとのべ，King[7] と Mac Collum[7] も炎症性刺激の結果として膵組織は成人にも発達しえる可能性があると考えている．Boydon[8] はネコの，Higgins[9] はイヌの胆嚢に存在する迷入膵について発生における研究を報告している．本症例は胆嚢粘膜における炎症の程度もひどくなく，また先天性総胆管嚢腫（Alonso Lei 分類のⅢ型）を合併していることより先天性発生説を支持したい．

1827年に Schultze[10] は回腸憩室に発生した迷入膵を初めて報告している．1859年に Klab[11] は胃，回腸に発生した2症例の迷入膵について顕微鏡学的研究を伴う報告を行つている．その後迷入膵についての多数の報告があるが発生頻度について Pearson[12] は文献上589例を集めこれは検死解剖の1～2％にあたる偶然の発見であり，開腹手術全体の1000分の2にすぎないとのべている．また発生部位としては十二指腸が最も多く30％，ついで胃25％，小腸15％，メッケル憩室6％，回腸3％その他胆嚢，総胆管，肝，脾などに発生がみられるとのべている．本症例のごとく胆嚢に発生する迷入膵は1916年 Otshkin[2] の最初の報告以来，本症例も含めてもわずか20例であり，本邦報告例はない．胆嚢における迷入膵の発生頻度について Gregorio[13] は0.81～1.1％，Faust unt Mudgett[14] は0.81％と報告している．

迷入膵の構造について Heinrich[15] は1909年次の3型に分類している．I: bei der typisches, nach jeder Richtung hinvollig normales Pankreasgewebe mit Langerhanssche Zellenhanfen, Schaltstucken, und zentroazinären Zellen vorhanden ist. Ⅱ: der die Langerhansschen Zellenhanfen fehlen, aber teilweise der übrige Drüsenbau erhalten ist. Ⅲ: Wo es nur zur Differenzierung sekretorischer Zellen gekommen ist, die typischen Bildungen, Wie Langerhanssche Zellhanfen, zentroazinäre Zellen und Schaltstücke aber fehlen.

しかし1950年 Busard[16] は迷入膵について明瞭な膵構成要素のみとめられるものの他に，はつきりとした要素はなくても組織学的に Adenomoosis といわれるものも迷入膵の中に入れるべきであるとのべている．

胆嚢に発生した迷入膵20例[13)17)~31)]について検討すればつぎのとおりである．

性別についてみると男性9例，女性9例，不明2例であり男女間に差はみられない．年令は最少19才，最高68才，平均40才であり，本症例は男性で53才であつた．

病悩期間についてみると最低一週間から最長16年間で平均 5.8年という極めて長い間患者は悩んでいる．

臨床症状および診断についてみると右季肋部痛，疝痛発作，黄疸などの症状を呈するがまつたく不定であり，胆嚢X線検査で無柄の隆起がみられたという症例[31] もあるが多くの症例でX線検査は陰性である．術前に診断された例はなく，大部分他の病名のもとに開腹手術され，その時に偶然発見されるか，検死解剖で発見されることが多い．迷入膵の臨床的存在を思い起こさせる臨床的な型は5つあると考えられる．まず第1に最も頻繁なのは単に発見されるだけの非特異的な形である．第2は腸閉塞や幽門閉塞症状，第3は消化管潰瘍および併発症（出血，穿孔），第4は膵臓炎，膵臓癌，インシュリン過多症などの膵疾炎患，第5は胆嚢，総胆管炎および結石症または胆汁性腹膜炎である．本症例は第1の偶然に発見されたものに入ると考えられる．

存在部位については胆嚢のどの部位にもみられるが頸部7例，胆嚢管5例，体部1例，不明9例であり，組織学的には粘膜層がもつとも多く，本症例は胆嚢管の粘膜

層と筋層に存在した．

大きさはFroncini[25]の40×30×25mmが最大であり平均11mm位の大きさである．本症例は17×7×3mmであつた．

また結石の合併についてみると結石を合併しているもの10例，合併していないもの5例，不明5例であり本症例では結石は合併していなかつた．

迷入膵を組織学的にみると Heinrich Ⅰ型10例，Ⅱ型5例，Ⅲ型2例，不明3例でありⅠ型がもつとも多かつた．また内腔との連絡のみられるものは8症例であつた．本症例はⅡ型で内腔との連絡がみられた．他の胆嚢粘膜は多くのものが慢性胆嚢炎の像をしめているが，迷入膵よりの出血[28]や穿孔[13]をきたした症例などでは急性の炎症像がみられている．

消化管の迷入膵から癌が発生したという報告もまれでなく[32][33][34]，久留[35][36]は胃癌の2～3％は迷入膵を母地として発生したものであるとのべている．また胆嚢における迷入膵においても Froncini[25] は癌性の増殖がみられたと記載している．しかし本症例では癌化はみられなかつた．

迷入膵の治療は臨床的様相にかかつているが，他の疾患で開腹して偶然に腫瘤を発見した時も，出血や穿孔の原因，癌化などの問題を考えあわせれば積極的に切除することの意義は大きいと考えられる．

今回われわれは本邦第1例目と考えられる胆嚢の迷入膵を経験したので若干の文献的考察を加えて報告した．

文　献

1) Otshkin, A.D.: An accessoric pancreas locating in the wall of the ductus cysticus etc. (in Russian) Vratshebnaja Gazeta. 7, 114—119, 1916.
2) Thorsness, E.T.: An aberrant pancreatic nodule arising on the of a human gall bladder from multiple outgrowths of the mucosa. Anat. Rec. 77, 319—333, 1940.
3) Brauch, C.D. & R.E. Gross: Aberrant pancreatic tissue in the gastro intestinal tract. A report of 24 cases. Arch. Surg. 31, 200—224, 1935.
4) Cohnheim：島田泰男他：消化管迷入膵の4例，日本外科宝函，31：474—477，1962.より引用.
5) Lauche, A.: Die Heterotopien des ortsgehorigen Epithels im Bereich des Verdauungskanals. Virchows Arch. path. Anat. 252, 39—88, 1924.
6) Albreche, H. & L. Arzt: Beitrage zur Frage der Gewebsverirrung 11. Uber die Bildung von Darmdivertikeln mit dystropischem Pankreas. Frankfurt. Z. Path. 4, 167—185, 1910.
7) King, E.S.J. & P. Mac Callun: Cholecystiyos glandularis proliferans (cystica). Brit. J. Surg. 19, 310—323, 1931.
8) Boyden, E.A.: Atypical pancreatic bladder developed from an accessory pancreas, Anat. Rec. 23, 195—203, 1922.
9) Higgins, G.M.: An aberrant pancreas in the wall of the gallbladder of the dog. Anat. rec. 32, 149—161, 1926.
10) Schulze, J.: "Jansen, H.H. und E. Rothemund: Stenosierendes Nebenpankreas des Dunndarmes mit todlichem Invaginationsileus bei einem Saugling. Der Chirung. 36(11), 518—520, 1965." より引用.
11) Klab: Gregorio, G.F. et al.: Aberrant pancreas in the gallbladder wall with acute perforation. Prensa. Med. Argent. 58, 1829—1834, Dec., 1971.
12) Pearson, S.: Aberrant pancres Review of the literature and report of three cases, one of which produced common and pancreatic duct obstruction, Arch. of Surg. 63, 168—184, 1951.
13) Gregorio, F.G. et al.: Aberrant pancreas in the gallbladder wall with acute perforation. Prensa. Med. Argent. 58, 1829—1834, Dec., 1971.
14) Faust, D.B. unt Mudgett, Ch. S.: Aberrant pancreas, with review of the literature and report of case. Ann. intern. Med. 14, 717—728, 1940.
15) Heinrich, H.: Ein Beitrag zur Histrologie dessegen akzessorisschen Pankreas. Virchow Arch. Path. 198(3), 392—401, 1909.
16) Busard, T.M. and W. Walters: Heterotopic pancreatic tissue; report of case presenting symptoms of ulcer and review of recent literature, Arch. Surg. 60, 674—682, April 1950.
17) v. Hedry, N.: Nerbenpankreas in der Gallenblasenwand, Bruns Beitr. Clin. Chir. 132, 570—572, 1924.
18) Simon, R.: Pancreassteine und Nebenpancreas an Hand eines Falles von Pankreolithiasis mit Pancreas accessorium an Pylorus. Diss. Heidelberg. 1925.
19) Cogniaux: Contribution a l'etude des pancreas aberrants. Arch. Franco Belges Chir. 31, 307—317, 1928.
20) Jacobson, S.J.: Accessory pancreas in the wall of the gallbladder, Arch. Path. (Chicago), 30, 908—910, 1940.
21) Mutschmann, P.N.: Aberrant pancreatic

tissue in the gallblader wall. Amer. J. Surg., 72, 282—283, 1946.
22) Barbosa, J.J., M.B. Dockerty & J.M. Waugh: Panckreatic heterotopia. Surg. Gynec. Obstet, 82, 527—542, 1946.
23) Tasende: Sindrome coledociano por pancreas aberrante. Rev. Ass. Med. Argentina. (Ref. francini.) 64, 136—139, 1950.
24) Elfving, G.: Heterotopie pancreatic tissue in the gall bladder wall. Acta Chir. Scand. 118, 32—36, 1959.
25) Froncini, G.: Su di un caso di pancreas accessorio deicondotti epatico, cistico ecoledoco in evoluzione carcinomatosa, Atti Accad. Fisiocrit. Siena. Sez. Med.—Fis. Ser. 13, 4, 691—715, 1957.
26) Jarvi, O. et al.: Heterotopic gastric mucosa and pancreas in the gall-bladder with reference to the question of heterotopias in general. Ann. Acad. Sci. Fenn. (Med) 106, Suppl. 22, 1—24, 1964.
27) Toison, G. et al.: Pancreas aberrant on to the gallbladder, 2 cases. Arch. Mal. Appar. Dig. 51, 871—875, 1962.
28) Vidgoff, I.J. et al.: Acute Hemorrhage from aberrant pancreatic tissue in the gallbladder, Calif. Med. 94, 317—319, May 1961.
29) Horanyi, J. et al.: Accessory pancreas in the wall of the gallbladder, Magy. Sebesz. 16, 290—294, Oct, 1963.
30) Curtis, L.E. and D.G. Sheahan: Heterotopic tissues in the gallbladder. Arch. Path. 88, 677—683, Dec., 1969.
31) Martinez, L.O. et al.: Aberrant pancreas in the gallbladder, J. Can. Assoc. Radiol. 24, 234—235, Sep. 1973.
32) 吉田富三：イレウスの原因？一副膵．病室と研究室，5(3)：90—92，1948.
33) 大原　到他：前癌性変化を示した胃副膵の1例．外科領域，2(9)：564—566，1954.
34) Duff, G.L.: Primary carcinoma of the intra-ampullary portion of the duodenum with example of probable origin from aberrant pancreatic tissue. Arch. Surg. 46(4), 494—498, 1943.
35) 久留　勝：前癌状態に就いて，日外会誌，53(8)：537—583，1952.
36) 久留　勝：迷入膵から生じた胃癌の1例に追加．日外会誌，58(2)：353，1957.