日消外会誌9（2）：112～116　1976年

胃癌の大動脈周囲リンパ節転移陽性の5年生存例について

癌研究会附属病院外科
大橋　一郎　　高木　国夫　　小西　敏郎
出雲井士朗　　深見　敦夫　　梶谷　鐶

FIVE YEAR SURVIVAL CASES WITH DISSECTION OF PARA-AORTIC LYMPH-NODE METASTASES FOR GASTRIC CANCER

Ichiro OHASHI, Kunio TAKAGI, Toshiro KONISHI, Shiro IZUMOI, Atsuo FUKAMI and Tamaki KAJITANI
Department of Surgery, Cancer Institute Hospital Tokyo, Japan

胃癌の手術に際し，リンパ節廓清は最も重要な点であるが，第4群のリンパ節，主として大動脈周囲リンパ節に転移をきたしたものは，根治手術の適応外とされている．しかし，われわれは癌研外科において，1946年から1969年までに大動脈周囲リンパ節陽性例を廓清した188例中，肉眼的に癌が取り切れたと思われる74例（相対非治癒切除）について治療成績を検討し，6例（8.1%）の5年生存例を得た．この6例は肉眼癌型が限局型5例，中間型1例で，S_0 またはS_1 であつた．大動脈周囲リンパ節陽性例においても，肉眼癌型が限局型で，漿膜浸潤が軽度なものでは，大動脈周囲リンパ節の廓清を積極的に行えば長期生存例を得ることができることを報告した．

はじめに

胃癌が第4群のリンパ節，主として大動脈周囲リンパ節に転移したものは，通常，根治手術の適応外とされている．われわれは癌研外科において，1946年から1969年までに，大動脈周囲のリンパ節に転移陽性で，これを廓清した188例中，相対非治癒切除を施行し得たもの，すなわち，胃癌取扱い規約で治癒切除の基準からはずれている大動脈周囲リンパ節転移を廓清し，肉眼的に癌を取り切れたと思われるものは，74例で，この中の6例（8.1%）が5年生存し得た．

今回，われわれは，大動脈周囲リンパ節転移陽性例について，5年生存例を中心に検討した．

症例の検討

1．大動脈周囲リンパ節転移陽性の5年生存例

5年生存し得た6例は，表1，2の如くで年令は40代1例，50代4例，70代1例で，性別は男4例，女2例．部位は腫瘍の中心が，噴門部1例，胃体部4例，幽門部1例．肉眼癌型は限局型が5例と多く，他の1例は中間型であつた．全例，肝転移は無く，播種も認められなかつたが，1例，肝に接触転移があるために肝切除を合併したものがあつた．漿膜浸潤は，pm が1例，ss が2例，s_1 が3例で，漿膜浸潤は軽度のものであつた．術式は，胃切除術を施行したもの4例，胃全摘術を行つたもの2例で，症例2は，膵横断切除をした際，膵臓の裏の大動脈右側に，小豆大のリンパ節転移を2個認め，これを廓清したものであり，症例4は，膵臓の裏側の大動脈左側に示指頭大の転移を1個認め，これを廓清したもの

表1　大動脈周囲リンパ節転移陽性例の5年生存率（1946～1969）

	5年生存例数／非治癒切除A例数	5年生存率
R_1	1/5	20.0%
R_2	2/38	5.3
R_3	3/31	9.7
計	6/74	8.1

表2　大動脈周囲リンパ節転移陽性の5年生存例

	No	年令・性	部位	肉眼型	S	s	P	H	n	術式	リンパ節廓清度	化療	生存期間	大動脈沿線Lnd数
1	64－465	57才・♂	M	中間型	0	s_1	0	0	12/21	胃切除	R_1	MMC 40mg	10y1m生	2/2 栂指頭大 大動脈左
2	62－178	46才・♀	A	限局型	1	Pm	0	0	9/19	胃切除＋膵横断切除	R_2	(－)	12y2m	2/2 小豆大 大動脈右
3	64－497	50才・♂	Ma	限局型	0	ss	0	0	14/20	胃切除	R_2	MMC 40mg	10y2m生	2/2 示指頭大 大動脈右
4	60－290	58才・♂	Cme	限局型	1	ss	0	0	4/26	胃全剔＋Ps＋食切	R_3	(－)	13y8m	1/3 示指頭大 大動脈左
5	62－347	70才・♂	Ma	限局型	1	s_1	0	0	8/25	胃切除	R_3	MMC 60mg EX 129g	6y	1/1 鳩卵大 大動脈左 Virchow 栂指大1/1とる
6	66－325	58才・♀	Mc	限局型	1	s_1	1	0	7/27	胃全剔＋Ps＋肝切除	R_3	MMC 28mg	7y8m生	5/7 小豆大 大動脈両側 P_1は左肝接触転移

Ps…膵尾側切除・脾剔出

である．また，症例1は，第2群リンパ節を廓清したが，脾動脈幹リンパ節が廓清されず，不完全R_2手術で，大動脈周囲リンパ節までを廓清したものである．術後の化学療法は，6例中4例に施行しており，主としてMMC 40mg 前後であつた．術後の生存期間は，10年以内が2例で，1例 (No. 5)が6年で気管支肺炎にて死亡，1例 (No. 6)は7年8月で生存，10年以上を経過したものは4例で，1例 (No. 2)は12年2月にて膵臓癌，1例 (No. 4)は13年8月で脳軟化症にて死亡した．他の2例は現在生存している．最長生存例は13年8月であつた．

2．肉眼癌型について

大動脈周囲リンパ節転移陽性例に，相対非治癒切除を施行した症例の癌型別5年生存率を見ると，表3の如く，限局型は20.8% (5/24)，中間型は 7.1% (1/14)，浸潤型は36例中1例も認めなかつた．限局型癌型では，大動脈周囲リンパ節転移例で，P.H.S. で根治手術を妨げる因子の無いと思われるものには，積極的に N_4群まで廓清すれば，長期生存を期待し得るものがある．

表3　大動脈周囲リンパ節転移陽性例 癌型別5年生存率

	5年生存例数／非治癒切除A例数	5年生存率
限局型	5/24	20.8%
中間型	1/14	7.1
浸潤型	0/36	0
計	6/74	8.1

図1　大動脈周囲リンパ節転移陽性部位 5年生存例数／非治癒切除A例数

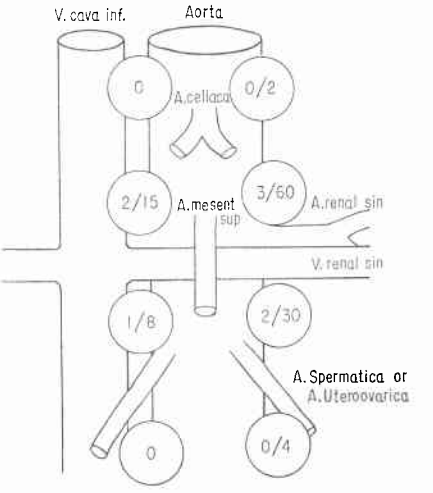

3．大動脈周囲リンパ節転移の状況

① 部位

大動脈周囲のリンパ節転移状況を図1の如く，腎動脈を境にして，上，下，8カ所に別けてみると，左腎動脈根部附近に頻度が高く，ついで右腎動脈根部附近であつた．どの部位に5年生存例があつたかを調査すると，腎動脈より上方では，腹腔動脈より上方に転移を見たものは極めて少なく，5年生存例も無かつた．腎動脈直上に転移のあつたものでは，左側が81.1% (60/74) と頻度が高く，右側では20.3% (15/74) と低く，5年生存例は，左側では60例中3例，右側では15例中2例であつ

表4　大動脈周囲リンパ節転移陽性例　転移リンパ節の個数と5年生存例

転移 Lnd 個数	1	2	3	4	5	6	7	8	9	10	11	12	13	14～
非治癒切除A例数	31	17	6	8	2	4	3		2				1	
5年生存例数	2	3			1									

図2　5年生存例6例の転移状況

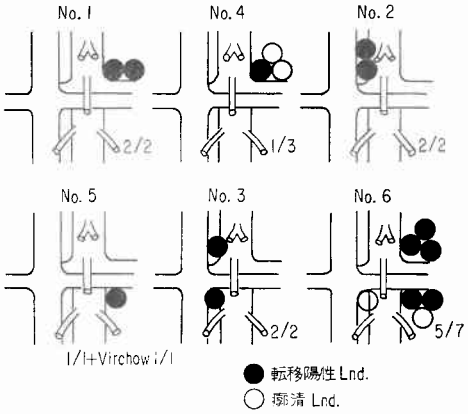

た．腎動脈の直下では，A.Spermatica との間に転移を見たものの予後を見ると左側では30例中2例，右側では8例中1例の5年生存であつた．大動脈周囲転移リンパ節の大きさについては，とくに左腎動脈直下のものに，拇指頭大から鳩卵大の大きい結節状転移を認めている．

5年生存例6例の大動脈周囲リンパ節転移状況を症例別に詳細に見ると，図2の如く，左腎動脈直上に転移のあつたもの2例，大動脈と下大静脈の間で，右腎動脈直上にあつたもの1例，左腎動脈直下にあつたもの1例，右腎動脈の上下にあつたもの1例であつた．左腎動脈の上下に転移を見たものは1例で，大動脈両側を徹底的に廓清し，その最下端には転移を認めなかつた．また，症例5は，大動脈左側に鳩卵大の転移が1個あり，これを廓清し，さらに左鎖骨上窩に拇指頭大の Virchow 転移を1個認め，これを廓清した症例である．

② 個数

大動脈周囲の転移リンパ節の個数を見ると，表4の如く，1～2個が多く，13個まで認めたものもあるが，5年生存例は1個のものが2例，2個のものが3例と，1～2個のものに5年生存する例があり，5個の転移のあつたものも1例長期生存している．転移リンパ節数が数個にとどまるものでは，5年生存例を得ることができた．

表5　大動脈周囲リンパ節転移陽性例
5年生存例の転移リンパ節の部位

No.	1	2	3	4	5	6
転移 Lnd 数 (n)	12/21	9/19	14/20	4/26	8/25	7/27
1 右噴門	○	○	○	●	○	○
2 左噴門				●		●
3 小　弯	●	●	●	●	○	○
4 大　弯	●	○	●	○	●	○
5 幽門上	○	○	○	○	○	○
6 幽門下	○	●	●	○	●	○
7 左胃A幹	●	●	●	●	○	○
8 総肝A幹	○	●	●	○	●	○
9 腹腔A	●	○	●	●	●	○
10 脾　門				○		○
11 脾A幹			○	●	○	○
12 肝十二指腸靱帯内	○	○	●	○	○	○
13 膵後部		○		○	○	○
14 腸間膜根部				○	○	○
15 中結腸A						
16 大動脈	●	●	●	●	●	●

● 転移陽性 Lnd　○ 廓清 Lnd

4.　5年生存例の廓清リンパ節転移の様相

5年生存の6例について，廓清したリンパ節の転移部位を見ると，表5の如く，左胃動脈幹部，総肝動脈幹部，腹腔動脈周囲の第2群リンパ節に転移を認めるものが6例中5例と多かつた．第3群リンパ節である肝十二指腸靱帯内に転移を見たものは，症例3の1例であつた．症例6は，他の症例と比べて特異な転移を示したもので，癌は胃体部にあつて，第1群，第3群には転移が無く，転移陽性リンパ節7個の中，第2群リンパ節の左噴門にのみ2個の転移があり，残りの5個の転移は全て大動脈左側に認められた症例であつた．

表6 胃癌のリンパ節転移と5年生存率

	井口 (1958−62) 365例		梶谷 (1946−62) 2589例		槇 (1941−62)
	治癒切除	非治癒切除	治癒切除	切除全例	
n0	83.3% (45/54)	25.0% (1/4)	75% (372/499)	72% (374/519)	72.4% (189/261)
n1	39.4 (26/66)	3.8 (1/26)	49 (269/552)	43 (273/634)	36.1 (163/453)
n2	55.4 (31/56)	2.6 (1/39)	26 (150/572)	19 (159/828)	13.8 (111/804)
n3	0 (0/9)	3.0 (2/66)	30 (3/10)	5 (11/215)	0 (0/51)
n4	0 (0/0)	0 (0/15)		2 (3/172)	0 (0/5)

考　按

胃癌の外科療法において，リンパ節転移は予後に関係する重要な因子であり，リンパ節転移例の5年生存例は，転移陽性例の$^1/_2$，ないし$^1/_3$である[1]．胃癌のリンパ節転移は，胃癌研究会の規約による分類がなされている[2]．

リンパ節転移の範囲について，n_0, n_1, n_2, n_3, n_4 に分けられ，拡大根治手術として n_3 群リンパ節までの徹底的廓清の重要性が強調されている[3]．n_3 群リンパ節転移陽性例に対する拡大根治手術の5年生存率は，われわれの成績では15.2%であつた[4]．さらに，n_4 群，すなわち大動脈周囲リンパ節転移や遠隔転移の陽性例は予後不良で，治癒手術の適応外とみなされている．胃癌のリンパ節転移の程度と5年生存率について諸家の報告は，表6の如くで，大動脈周囲リンパ節転移陽性例は，n_4 では，0% (0/15)，0% (0/5) であつた．われわれの，1962年までの症例では5年生存率が 1.9% (3/172) であつた．3例中1例は，大動脈周囲リンパ節および右鎖骨上窩リンパ節転移を廓清した5年生存例である[6]．1962年以降1968年までの症例の予後を検討すると，n_4群陽性例中にさらに3例の5年生存例を得ることができた．従来から大動脈周囲リンパ節転移陽性例は治癒手術の適応外とされていたが，今回，6例の5年生存例を得たのでその詳細を検討した．

大動脈周囲リンパ節についての解剖学的検討は，井上[7]によりなされている．大動脈周囲リンパ節は，複雑な分布を示して，井上は7群に分類している．われわれは血管の走行により，図1の如く，8群に分類した．胃癌の大動脈周囲リンパ節陽性例の相対非治癒切除例について予後を見ると，腎動脈の上下に転移を認めた症例の中に，5年生存例を得ていることに注目したい．

大動脈周囲リンパ節転移陽性の相対非治癒切除74例について，癌巣の肉眼型と5年生存例との関係は，浸潤型癌腫では1例の5年生存例も認められないのに反し，限局型癌腫では24例中5例，20.8%の5年生存率を得ている．さらに，この5例は漿膜浸潤が無いか，あつても軽度であつて，P_0, H_0 であつた．拡大根治手術例の予後を検討したわれわれの報告[3]でも，限局型癌腫で漿膜浸潤が無いか軽度のものでは，n_3 群リンパ節転移陽性例の5年生存率が25%と良好であつた．このことは，従来から限局型癌腫で肝転移を認めない症例には，積極的に徹底したリンパ節廓清を行う意義のあることを述べてきたわれわれの報告[1]に一致している．

大動脈周囲リンパ節転移陽性の5年生存例では，6例中5例が，腹腔動脈周囲リンパ節，または，左胃動脈幹リンパ節に転移を認め，腹腔動脈周囲リンパ節を介して大動脈周囲リンパ節へ転移している．6例中1例のみは，癌が胃体上部大弯にあつて，リンパ節転移は，腹腔動脈周囲リンパ節には転移が無く，左噴門リンパ節のみに転移を認めたもので，腹腔動脈リンパ節を経由せず，直接左噴門から大動脈周囲に転移を示したものであり．井上[5]も胃底部より横隔膜腰筋部上を下走して，左傍大動脈リンパ節に入るリンパ系のあることを記載している．また，胃癌の膵体部浸潤のため膵横断切除の際に，膵臓裏の大動脈右側にリンパ節転移を認めて，これを廓清し5年以上生存した症例 (No. 2)を経験し，胃癌の大動脈周囲リンパ節の検索において留意すべきことであろう．

まとめ

われわれは，大動脈周囲リンパ節転移を認めた症例に，積極的に廓清を行い，相対非治癒切除74例中，5年生存例6例，5年生存率 8.1%を得た．肉眼癌型が限局

型で他に根治を妨げる因子の無いもので，大動脈周囲に数個の結節状転移を見る症例においては，積極的に大動脈周囲リンパ節の廓清を行えば，長期生存例も得られる．

（この論文の要旨は第5回日本消化器外科学会大会にて発表した．）

文　献

1) 梶谷　鐵他：現代外科学大系，第35巻B，胃十二指腸Ⅱ，中山書店，1971.
2) 胃癌研究会編：外科・病理・胃癌取扱い規約．金原出版，1974.
3) 陣内伝之助他：胃癌拡大根治手術の必要性について．外科，11：1100～1107，1961.
4) 高木国夫：シンポジウム（Ⅳ），各科領域における拡大根治手術の遠隔成績―胃癌―．日癌治，10：184～186，1975.
5) 特別展示：癌の遠隔成績―胃癌．日癌治，4：107～122，1969.
6) 山田　肇，中村　真：傍腹部大動脈ならびに右鎖骨上窩リンパ節に転移を有した胃癌手術の5年生存例．日本臨床，26：2052～2053，1968.
7) 井上与惣一：胃・十二指腸・膵臓並びに横隔膜のリンパ管系統．解剖学雑誌，9：35～117，1936.