日消外会誌9（3）：323～328　1976年

症　例

食道早期癌の1例

東京慈恵会医科大学第2外科
伊東　保　貴島　政邑　小池　尚義
古賀　毅継　小菅　勝　田口　義文
阿南　晃　長尾　房大
同　病理
品川　俊人　牛込　新一郎*

A CASE OF EARLY CARCINOMA OF THE ESOPHAGUS

Tamotsu ITO, Masamura KIJIMA, Takayoshi KOIKE, Taketsugu KOGA, Masaru KOSUGE, Yoshifumi TAGUCHI, Akira ANAN and Fusahiro NAGAO
Department of Surgery, The Jikei University School of Medicine
Toshihito SHINAGAWA and Shinichiro USHIGOME*
Department of Pathology, The Jikei University School of Medicine
*Presently Department of Pathology, the St. Marinanna University School of Medicine

はじめに

本邦における早期食道癌の報告は，1966年山形ら[1]あるいは中山ら[2]によるものからすでに約10年を経ている．その間，鍋谷らの2度の全国集計[3)4)]がなされ，一方1972年には種々問題にされた早期食道癌の定義づけが，食道癌取扱い規約[5]に新しく発表された．この規約にそつた1973年の全国再集計[4]によれば早期食道癌すなわちstO癌は本例を含めて47例である．その後新たな症例も報告されつつあるが，これら報告例数はわが国食道癌例数に比べれば僅少に過ぎず，食道癌早期発見の困難さを物語つている．

今回，私どもは，外来来院時の食道レ線造影にて病変を指摘できなかつたが，内視鏡検査と生検によりこれを発見し，切除術後3年10カ月経過した現在も健康に仕事に従事している早期食道癌の1例を経験したので報告する．

症　例

患者：58歳男性．会社員．

既往症，家族歴：特記すべきことなし．

主訴：酒類や辛い物を摂取する時の前胸部痛および背部痛．

現病歴：生来健康で，10年来寝る前にウイスキーをストレート，ダブルで，毎晩2，3杯飲んだ．喫煙は日に60本．昭和46年5月頃，ウイスキーを飲んで背部に鈍痛を感じた．その後は，日本酒を飲んでも胸骨後部にしみるような痛みを覚えるようになつた．同年6月中旬以後は，辛い物を食べてもあるいはビールを飲んでも前胸部および背部に同様な痛みを感ずるようになつた．7月初旬には近医を受診し，胃薬を2カ月間服用したので痛みは少し軽くなつたが完全にとれないので9月10日，当外科外来を訪れた．

外来来院時現症および検査結果

外見上および打診，聴診上は特記すべき所見はないが，胸部単純レ線撮影，食道造影ついで食道鏡検査を行つた．i）胸部単純レ線正常．ii）食道造影（スクリーニングとしての）バリウムの通過良好で，陰影欠損あるいは粘膜皺襞の乱れなどなく，病変らしきものは指摘されなかつた（図1）．iii）内視鏡検査．上門歯より約30cmの部から肛門側にかけて，1時～11時の間に表在性平坦で白苔に被れ1部に出血点を有する境界不明瞭な病変を発見した（図2）．送気により内腔は正常に拡張し，皺襞の断裂もみられない．限局性の炎性変化とも考えられた

* 現在聖マリアンナ医科大学病理

が，癌性病変の可能性を否定できないとし生検を行い，扁平上皮癌の診断を得た（図4）．以上より，内視鏡的に表在平坦型の食道癌でかなり早期のものと判断し，入院を急いだ．

入院時一般検査所見

血液一般では Hb 13.4 g/dl, Ht 43%, RBC 426, WBC 6000．血清蛋白濃度 7.0 g/dl．その他血液化学，尿検所見なども正常であつた．

手術所見および術後経過

昭和46年10月18日，右開胸により胸部食道下$^{2}/_{3}$を切除，胸腔内食道胃吻合を行つた．早期病変のために術中下記のような工夫を要した．最初，レ線および内視鏡の所見より，病巣部を Iu, Im の境界付近と推定し，この部分を検査するに，外部よりの視診あるいは触診では病巣の存在を把握することは不可能であつた．またリンパ節の腫脹も全くみられなかつた．そこで病巣部確認のために（blind な食道切開をさけ），術中食道ファイバース

図1　Radiographies of the esophagus. Left : upper thoracic part, barium-filled. Middle : lower thoracic part, barium-filled. Right : double-contrast performed in the first oblique position. No lesion is demonstrated.

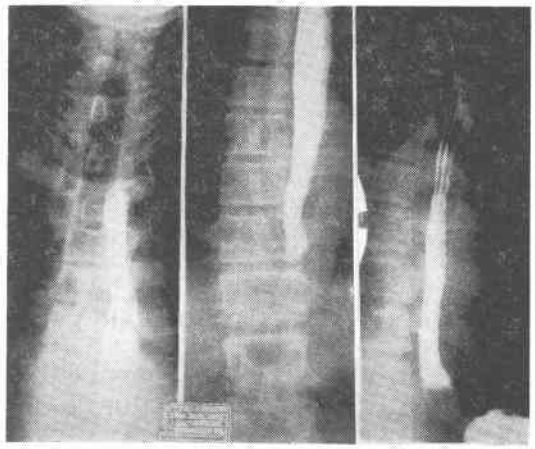

図2　An esophagoscopic view at 30 cm from the incisors. An illdefined, white fur-coated and superficial flat lesion with minute hemorrhagic areas is observed.

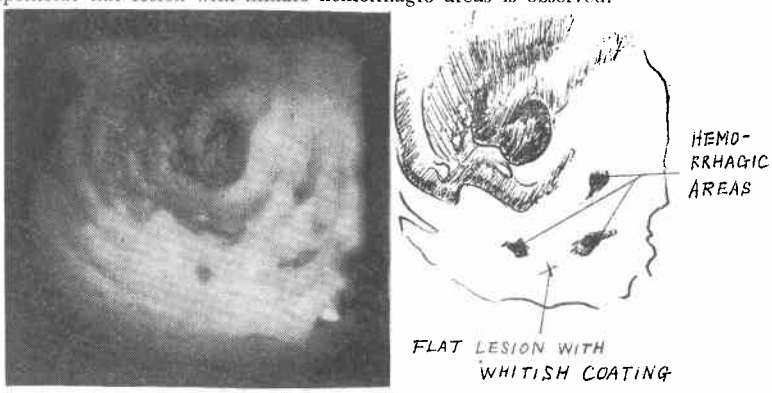

図3　Intraoperative performance of esophagofiberscopy to identify the site of the lesion which was not visible nor palpable to the surgeon.

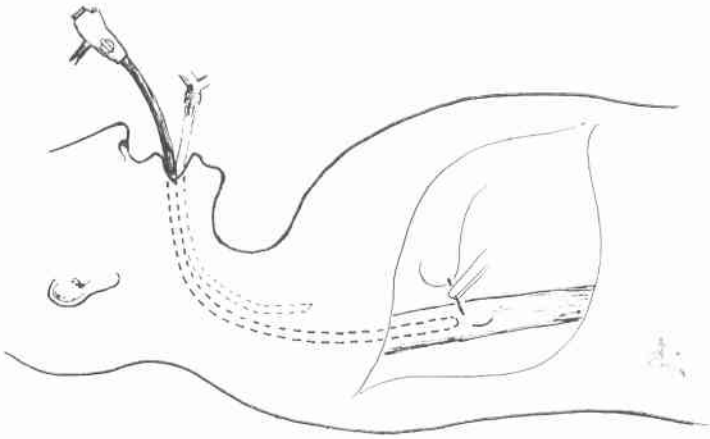

図4　Histology of biopsy specimen. Distorted arrangement of squamous epithelium with irregular and hyperchromatic nuclei confirms the diagnosis of squamous cell carcinoma. Top: epithlium. Bottom : carcinoma cell. HE × 200 CP 71-3909

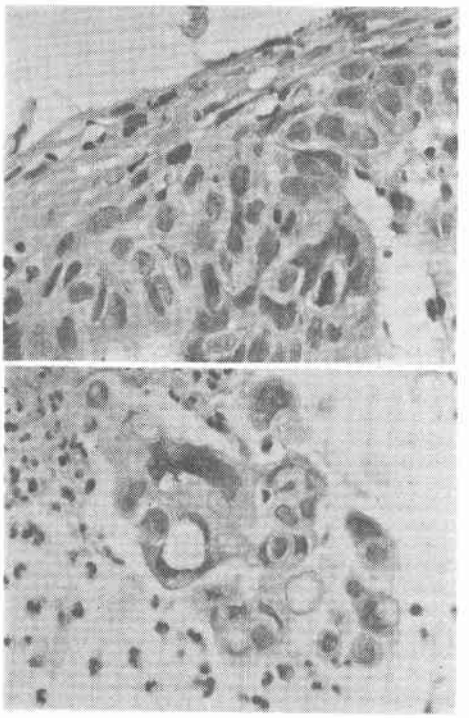

図5　Gross findings of the resected specimen. Note illdefined, flat, partly uneven and hemorragic lesion involving the proximal portion of the specimen (top). Entire Specimen (bottom).

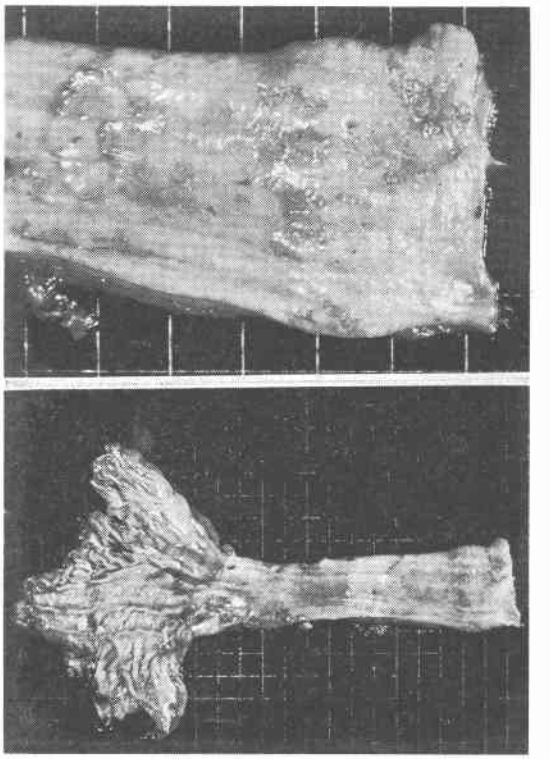

コープを導入し，部位の同定を行つた．またそれのみならず，内視鏡施行者の合図で食道壁に針糸でマークを付し，切除線を決定した（図3）.肉眼的判断ではあるが，こうして余分な口側食道の切除をまぬがれ，食道再建は一期的に，胸腔内食道胃吻合にて行つた．術後は順調に経過し，念のため（後述病理所見参照）リニアック照射200rad，20回を施行し，昭和46年12月27日退院したFollow-up 中，昭和48年2月7日吻合部の生検を行つたが，軽度の食道炎をみるのみで，悪性腫瘍性変化はなかつた．臨床的には術後5カ月頃からダンピング症状を起したが，現在はこれもほとんど消失し，癌再発の徴候なく，元気で会社経営を行つている．

生検標本および手術標本の病理所見

i）術前内視鏡下生検所見：組織片（4コ）は白苔で被れ出血をみるところから採取された（図4）.菲薄化した食道粘膜はその組織構造が乱れ，細胞および核の大小不同，濃染などの悪性異型がみられる．壊死塊の中にも腫瘍細胞が混在している．材料は比較的表層部分から得られたもので，腫瘍細胞による基底膜下への浸潤は判然としない．

ii）手術標本の肉眼的所見：食道，胃切除材料において食道部分は長さ14cm，幅3cmである（図5）.病巣部は食道胃接合部より口側7cmから13.5cmにわたつてみられ，表在性帯状に隆起し，その表面は凹凸不正で，比較的限局性であるが，同囲との境界は必ずしも明瞭でなく一線を引けない．この隆起部とその周囲には，不正形ないし線状のびらん性の浅い陥凹が散在する．瘢痕性の所見はない．他部位の食道および胃粘膜には散在性の点状出血がみられ，食道外膜，胃漿膜面には異常所見はみられない．切除材料は5mm間隔で横切し，途中で縦切を加え，計35コのブロックで検索した．

iii）手術標本の組織学的所見：病変部は癌組織にて置換され，粘膜下織に浸潤するも固有筋層内に達していない表在性浸潤癌である（図6）．さらに基底膜を浸潤せ

図6　Histology of the lesion resected, showing moderately differentiated squamous cell carcnoma (non-keratotic) infiltrating the mucosa and submucosa associated with superficial erosion. HE ×40　CP71-4216

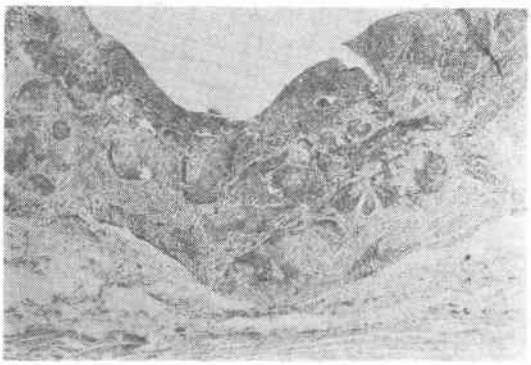

図7　A portion of in situ carcinoma. The entire thickness of the mucosa is replaced by carcinoma cell, but the basement membrane appears intact. HE ×100　CP71-4216

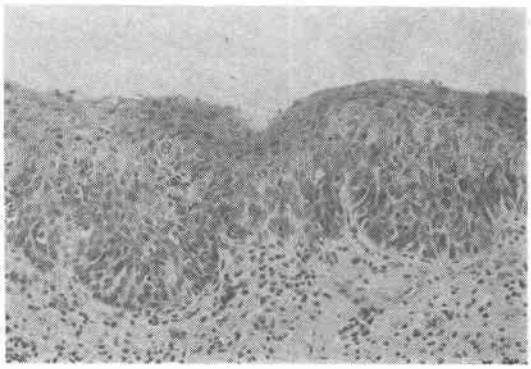

図8　Dysplasia, predominantly consisting of atypical basal cell hyperplasia. HE ×100　CP71-4216

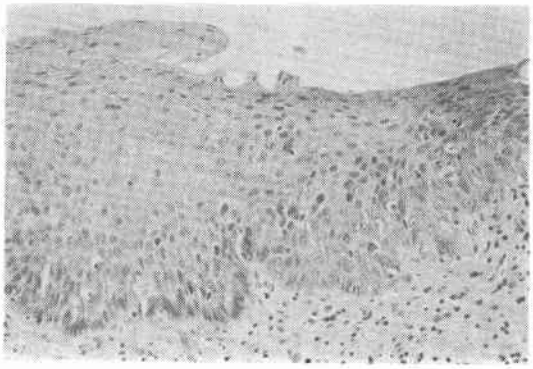

ず，粘膜層内に止る上皮内癌（図7）および dysplasia（図8）が混在している．それらの病変を組織学的に構築したものが図9である．組織像は求心性に扁平上皮細胞への分化を示す像がみられるが，明瞭な癌真珠形成はみられず，中分化型扁平上皮癌 CAT Ⅱ, SAT 2, INF β が主体である．リンパ管あるいは血管内への浸潤はみられず，dysplasia による gland involvement は数カ所でみられた（上皮内癌と dysplasia の鑑別については考察参照）．なお標本の口側端にほとんど接して点状の浸潤巣をみるので ow（＋）で前述の照射療法を行つた．aw（－）．以上の像と n（－），m 0, pl 0 の所見から st 0 癌すなわち食道早期癌と診断した．また慢性炎症性細胞

図9　Schematic figure by reconstruction method.

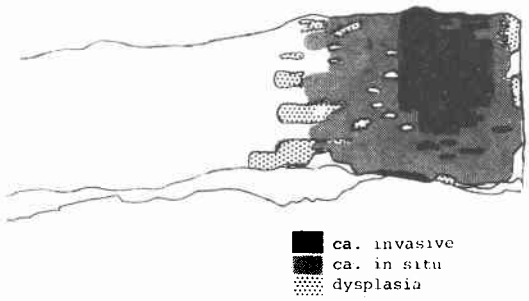

の存在は粘膜筋板，粘膜下組織，さらに固有筋層にもおよんでいる．食道胃接合部に米粒大びらんを1コみとめた．

iv) Follow-up 中吻合部生検所見：食道粘膜は，基底層部の軽度肥厚と間質の小円形細胞浸潤を呈するのみで，悪性腫瘍性病変はみられない．

考　察

従来早期食道癌としたものは，1972年9月食道癌取扱い規約に決められた新しい定義にしたがえば，早期癌，表在癌，R-早期癌および R-表在癌の4つに区別される．私どもの症例は当初の組織所見と，術後3年10カ月を経た現在，遠隔転移の徴候なく健在である点から早期食道癌と判断する．以下臨床，病理の両面から考察を加える．

臨床とくに診断面について

集団検診の場合は別とし，患者が進んで訪医するのは何らかの愁訴があつてこれを解決してもらうためである．しかし，訴えが非特異的か，いわゆる不定愁訴の場合，原因求明が核心に触れず，長期間対症療法に付され，時にとり返しのつかぬ結果をまねくこともある．本

症例も私どもの外来を受診する前に某医から2カ月間，胃薬投与だけの治療を受け，これにて多少とも症状が軽減したが，完全に消失しないために転医した．すなわち第1の危機を救つたのは患者自身であつた．ついで私どもの外来においては，スクリーニングとしての食道X線造影にて陽性所見がなかつたにもかかわらず，当時ほとんどルーチン化していた内視鏡検査を行うことによつて原因発見の糸口を得た．ただここで付言したいのはルーチン検査の中でも，内視鏡のごとく患者がかなりの負担と思うものの場合は，患者の協力が得られないか．医者が余り必要と思わない場合は省略されることもある．しかし，本症例の場合は，「飲酒時の胸，背部痛」に対し，診察医の態度がかなり積極的であつたために，原因発見が急展開したものといえよう．すなわち，第2の危機を救つたのは，患者の愁訴によく耳を傾けた外来医であつた．

1973年の早期食道癌集計[4]でも明らかなように，何らかの訴えのある患者はかなり多いもので，70%の高頻度に，嚥下時つかえ感，嚥下時胸痛・胸骨後方痛あるいは嚥下障害などのいずれかを自覚症状としてもつている．本例の場合も，このような飲食時症状を訴えた以上，当然食道病変の可能性を疑うべきであつて，もしその発見のために充分な検査を行わなかつたとすれば，許しがたい結果をまねいたであろう．食道レ線上，早期癌は非常に読みにくく，専門医も精査を重ね，かろうじて発見している[6)7)]．これに対し内視鏡検査の方が有力とされ，この点を強調した文献が数多くみられる[8)13)]．

なお，表在性病変にて，食道壁が何ら硬化していない時の，手術時病巣同定法としては，術中内視鏡の導入が非常に有利で，これにて不必要な食道切開を避けることができた．ただ内視鏡に関して反省を余儀なくさせられたのは，術中凍結切片法によらず，内視鏡のみにて切除線を決め，結果的にこれが，癌浸潤部に近かすぎ，ow（＋）となつた点である．

組織所見について

図9のごとく，口側切断端より約6cmにわたつて粘膜下組織への浸潤癌，上皮内癌および dysplasia などの病変がみられた．上皮内癌と dysplasia との鑑別は，国際細胞学会[14]のものを利用したもの[15]，およびそうでないもの[16]がある．私どもの用いた上皮内癌の criteria は国際細胞学会のそれで，1）上皮全層が癌様細胞で置換され，2）下層から上層へ向う層状形成を失い，3）間質内への浸潤を欠く，の3項を満足するものとした．これに対し，dysplasia は Reagan[16] や Mckay[17] らの指摘する．1）上皮細胞の異型性の護得，2）上皮の明らかな正常分化能の保持，のみとめられるものとして鑑別した．病変部は増殖性に粘膜面が肥厚しているところがみられるが，上記3つの病変では，粘膜はむしろ正常のそれに比べ全体的に菲薄化し，萎縮状である．肉眼的に表在性浸潤が見られたが，この部の粘膜下組織は癌組織の浸潤増殖，癌に対する間質反応，リンパ球の集ぞくやリンパ小節形成，水腫状態などがあり，粘膜が萎縮しているにもかかわらず，むしろ表在性に隆起していたものと思われる．この病巣の周囲に上皮内癌および dysplasia が広がつていた．

早期食道癌の発生母地あるいはその進展に関しては興味ある問題である．Ushigome ら[18] は dysplasia は上皮内癌の forerunner としての可能性を持ち，また扁平上皮内癌を経て浸潤癌へと連続する結果であろうとしている．山形ら[1]は腫瘍組織から健康胚芽層に向うにつれて，その細胞の異型度が順次低下し，腫瘍組織と健常胚芽層との間には明らかな境界がみとめられない部分があることを指摘している．私どもの症例も偏心性ではあるが，病巣のほぼ中心部は粘膜下浸潤をみる癌組織があり，その周囲に上皮内癌，さらに口側，肛門側に dysplasia 最外側に正常粘膜が dysplasia と混在しながら広がつている．このことは dysplasia より上皮内癌を経て浸潤癌へ移行する例のあることを示唆する所見と思われる．

Polyp 状態，潰瘍病変や表層拡大型を示す早期癌の中にも多中心性発生の像を示す症例が報告されているが，秋山[19]は主病巣と副病巣との間に粘膜内癌が上皮を押し上げ，破壊による癒合をみるまでの間の発育形式として説明している．また全く別個に独立的に副病巣の存在する場合も報告されている．

早期食道癌は進行癌と異なり，永久治癒が高度に期待できるので，その発見，診断そして適切な切除範囲の決定が重要である．食道癌には稀ではあるが上皮内癌（粘膜癌）が独自にあるのは進行癌に伴つてみられることが報告されており，肉眼的に粘膜の範囲を指摘することは不可能に近い．本例においても術中内視鏡を導入したのは良案であつたが，凍結切片による組織学的裏付けを欠いたことは危険なことで ow（＋）の結果となつた．しかし実際に癌細胞が断端に残されたか否かは不明で，術後の follow-up 中吻合部の生検所見に癌性病変を認めず，かつ術後3年10カ月の現在まで再発なく健在である

ことは幸であつた．

おわりに

酒類あるいは辛い物を摂取する時の胸部および背部のしみるような疼痛を主訴とし，内視鏡（生検）にて発見され，組織学的にはsm浸潤癌，表在癌およびdysplasiaの混合を示す早期食道癌の1症例を経験した．病変はスクリーニング程度のレ線造影では発見されなかつたが，主訴に鑑み怠らず内視鏡検査を行つたことが癌の早期発見につながつた．手術時，病変部は外膜側からは触知できず，その局在の同定あるいは食道切除線の決定にも術中内視鏡の導入が有利であつた．本例は術後3年10カ月の現在健在である．

（病理組織学的所見については本学病理石川栄世教授の御指導を頂いたので，感謝します．）

引用文献

1) 山形敬一ほか：主として細胞診によつて発見された早期食道癌の1例，胃と腸，1：259—266，1966.
2) 中山恒明ほか：食道早期癌の1例，外科診療，8：1224—1226，1966.
3) 鍋谷欣市：食道の早期癌，胃と腸，5：1205—1213，1970.
4) 鍋谷欣市ほか：早期食道癌，臨床外科，29：719—724，1974.
5) 食道疾患研究会：食道癌取扱い規約，金原出版株式会社，東京，京都，1972.
6) 木原　彊：食道早期癌，臨床放射線，12：946—953，1967.
7) 田中敬正ほか：早期食道癌の1例，臨床放射線，16：477—481，1971.
8) 野口貞夫ほか：早期食道癌の1例，胃と腸，3：1427—1433，1968.
9) 飯塚紀文ほか：早期食道癌の問題点，日消誌，66：1118—1124，1969.
10) 有森正樹ほか：dysplasiaを併える胸部早期食道癌の1例，胃と腸，6：559—564，1971.
11) 佐藤　博ほか：食道癌の診断，外科治療，26：28—39，1972.
12) 遠藤光夫：食道鏡検査の進歩と早期食道癌，東京女子医大誌，42：659—665，1972.
13) 鍋谷欣市ほか：今日の消化器病の診断と治療，早期食道癌の診断のための内視鏡検査法，141—148，医学図書出版，東京，1972.
14) Editorial: Acta Cytol., 6: 235, 1962.
15) Suckow, et al.: Intraepithelial carcinoma concomitant with esophageal carcinoma. Cancer 15: 733—740, 1962.
16) Reagan, J.W.: Cancer 8: 42, 1955.
17) Mckay, D.G.: Obst. Gyn., 14: 2, 1959.
18) Ushigome, et al.: Extensive dysplasia and carcinoma in situ of esophageal epithelium. Cancer 20: 1023—1029, 1967.
19) 秋山　洋ほか：食道癌にみられる上皮内癌，外科，31：1287—1297，1969.