日消外会誌9（4）：397～401，1976年

原　著

左十二指腸空腸窩ヘルニア嵌頓の1例
—本邦例36例の検討—

東京医科歯科大学第2外科学教室
岩間毅夫　具　栄作
松村寿太郎　木村信良

A CASE REPORT OF INCARCERATED LEFT PARADUODENAL HERNIA
—Review of 36 cases in Japan—

Takeo IWAMA, Eisaku GU, Jutaro MURAMATSU and Nobuyoshi KIMURA
2nd Department of Surgery, Tokyo Menical and Dental University

はじめに

十二指腸空腸弯曲部付近に発生する内ヘルニア，すなわち十二指腸空腸窩ヘルニアは，稀な疾患である．これは腹膜後ヘルニアの過半数を占めるが[23)26)]，本邦では，1902年の新谷[4)]による報告以来，文献上確認し得た報告例は36例である．われわれも最近，左側十二指腸空腸窩ヘルニアの嵌頓で小腸の広範切除を必要とした1例を経験した．これを本邦症例36例に加えて検討し，臨床上の特徴などについて報告する．

症例．43歳，男，

主訴：腹痛，

家族歴：特記すべきものなし，

既往歴：25歳，肺結核．42歳，腹部激痛発作が出現したが保存的処置で軽快した．

現病歴：入院10日前に心窩部痛が出現したが，すぐ軽快した．昭和50年4月26日夕食後30分程して急に上腹部に強い痛みが出現し食物を呕吐した．4月27日近医に入院した．疝痛が頻回に繰返されたが朝排便を見た．午後3時血便を見，夕刻には収縮期血圧が90mmHgに低下した．腹部膨満，疝痛が特続するため，当科に入院した．

現症：黄疸なく眼瞼結膜貧血性，顔貌苦悶状，体温36.5℃，脈拍130/min 血圧60mmHg以下とショック状態であつた．肺肝境界第5肋骨，腹部はやや膨隆し，腸雑音微弱，圧痛は上腹部に強く見られた．筋性防禦は明らかではなかつた．直腸指診では括約筋の緊張は弱く，粘液に混じて薄い血液が指に付着した．尿に異常なく，インジカン反応陰性，血液では，赤血球数 441万，白血球数12,000であつた．水分電解質の補正と輸血を行い，ショック状態からの回復と，利尿を見て絞扼性イレウスとして発症後約41時間で手術を行つた．

手術所見：開腹すると血性腹水が中等量貯留していた．遊離腹腔内に拡張した暗黒赤色の小腸系蹄を認めた．これをたどると，左側の結腸間膜下にはいり込んでいた．下行結腸間膜下には，小児頭大に一塊となつた小腸系蹄を透見できた．またS状結腸は索状の癒着で，ヘルニア門に引き寄せられていた．血管を損傷せぬ様に注意しながら，下行結腸間膜背面に一塊となつている小腸を引き出して調べると，これは左側の十二指空腸窩に嵌入したものと判明した（図1）．内容は全空腸および大部分の回腸であり，しかも一旦嚢内に入つた小腸系蹄の一部が再び遊離腹腔内に出て，反時計針方向にほぼ270°捻れて絞扼されたものであつた．回腸末端から 120cmは嚢外にあり，そのうち90cmは壊死を免れていた．口側約15cmの空腸と肛門側約90cmの回腸を残し 235cmの小腸切除を必要とした（図2）．

術後経過：術後2週間で吻合部からと思われる出血が見られ，長期間多量に胃液が吸引されたが，術直後から経中心静脈による高カロリー輸液を行い，とくに下痢を来すことなく経口摂取可能となつた．なお胃に対する手術操作は行つておらず，術後胃液検査では MAO は

図1　左十二指腸空腸窩ヘルニア整復後

壊死小腸の嵌入していた左側十二指腸空腸窩を示す．術者の指を挿入している部

図2　手術所見略図

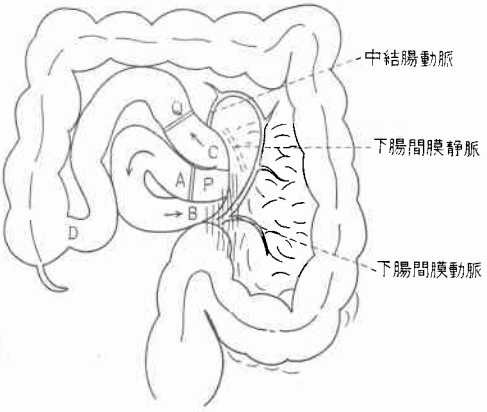

AB≒1m　CD≒120cm　QD≒90cm　P，Q，切離吻合部　A：B，約 270° 捻転
S状結腸とヘルニア入口部付近に癒着が見られた．

19mEq/h であつた．また空腹時血清ガストリン値は45 pg/ml と低値を示した．

考　察

Treitz (1857)[37]が十二指腸空腸弯曲部の窩についての構造を研究し，十二指腸空腸窩ヘルニアの成因を説明して以来，本症は一疾患として確立した．その後 Moynihan[22] は十二指腸空腸弯曲部には9つの窩が発生し得ることを指摘した．しかしこれらの窩と，ヘルニアとの直接的関係は明かでなく，十二指腸空腸窩ヘルニアは現在では左と右とに分類されている．すなわち，下腸膜間静脈と下腸間膜動脈で囲まれるいわゆる Treitz の

図3　十二指腸空腸窩ヘルニア模型図

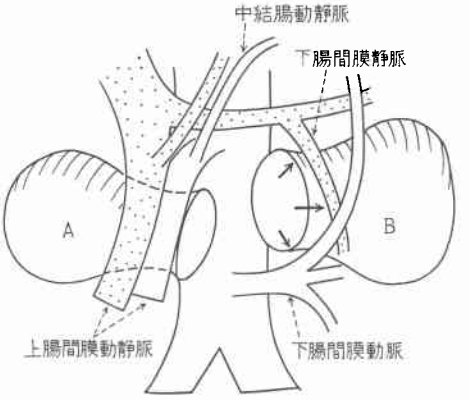

A：右十二指腸空腸窩ヘルニア
B：左十二指腸空腸窩ヘルニア
矢印：Treitz の血管弓
Gray and Skandalakis : Embryology for Surgeons. Saunders, 1972より

血管弓内に入口が存在し，嚢は左側の結腸間膜下に向う，左十二指腸空腸窩ヘルニアと，上腸間膜動脈が嚢の前面を走り，嚢は上行結腸間膜の後方に向う右十二指腸空腸窩ヘルニアとである（図3）．Treitz[37]やMoynihan[22]は本症の成因について，腹膜葉の後腹膜への癒合不全によつてできた窩が，小腸の自由な運動性と，後腹膜の容易な伸展性のために，徐々に拡大されて成立するとした．Andrews[2] はこれに対し，(1) 腹腔内圧はどこでも同一であるはず，(2) 腹腔には他に多くの窩などが存在する．(3) 多くの場合ヘルニア内容は全小腸または大部分の小腸である．(4) 新生児にも見られる．(5) 大網はヘルニア内容にならない．などを挙げ，成因は先天的な腸間膜の発育異常であるとした．さらに，Longacre[16] や Zimmerman[42] らは腸回転に付随する異常であるとし，それらを図説しているが，それによると右十二指腸空腸窩ヘルニアは事実に反し整復不可能で，左十二指腸空腸窩ヘルニアは一度腹膜が裂けねばならず，説明にかなりの無理がある．Callander[6] らは，下行結腸が後腹膜に癒合する前に小腸が Treitz の血管弓に嵌入するのであろうとしており，この説明は理解し易い．さてここで十二指腸空腸窩ヘルニアに関する本邦報告例を見ると，1902年の大阪府医学校病院の新谷[4]による40歳女の報告例が最初で，表1に示した36例であつた．発症年齢：生後3日の新生児[34]から75歳[35]にわたつて発症している．20歳代に最も多い（図4）．

表1　十二指腸空腸窩ヘルニア本邦報告例

報告者	年令	性	術前診断 症状	発症から手術までの時間	術式処置	ヘルニア内容	予後	報告年
1 新谷[4)]	40	女	急性イレウム	4日	空腸横行結腸吻合	空腸	死	1902
2 高安[31)]	38	男	〃	13日	整復　閉鎖	小腸 10cm	治	1903
3 浅原[5)]	7カ月	〃	回盲部重積症	14日	開腹	空腸	死	1905
4 宮城[19)]	17	〃	腹痛嘔吐	2カ月	盲腸上行結腸切除吻合 十二指腸空腸吻合	上行結腸の一部	治	1924
5 広田[11)]	65	〃	(腎炎で死亡)	／	剖検	全小腸	／	1927
⑥武藤[24)]	24	〃	高位イレウス	1カ月	整復	全空腸,回腸の一部	治	1932
7 高原[37)]	31	〃	(脳腫瘍で死亡)	／	剖検	全小腸	／	1933
⑧平野[9)]	20	〃	腹痛 嘔吐	3日	手術せず,死亡	W型嵌頓 320cm壊死	死	1935
9 服部[8)]	41	〃	腹痛	11時間	整復	全空腸,回腸の一部	治	1936
10 井爪[13)]	14	〃	高位急性イレウス	2日	整復,胃腸吻合 腸々吻合	空腸	〃	1937
11 松川[17)]	25	〃	急性虫垂炎によるイレウス	12時間	整復	S状結腸	〃	1937
12 田村[35)]	12	〃	回盲部重積症	30 〃	〃	小腸の一部	〃	1939
⑬山田[38)]	46	〃	イレウス	25 〃	整復,回腸切除 回腸横行結腸吻合	全空腸,回腸大半 嚢外20cm壊死	〃	1940
14 青山[3)]	20	女	小腸性高位腸閉塞 (十二指腸狭窄)	2カ月	胃腸吻合,腸々吻合	空腸の一部	〃	1940
15 玉真[34)]	22	男	絞扼性イレウス	30時間	整復　閉鎖	空腸 15cm	〃	1940
16 鈴木[30)]	66	女	(幽門癌)	偶然	〃　〃	殆ど全部の小腸	〃	1952
17 〃	66	男	高位イレウス	4日	単開腹	大部分の小腸	死	1952
18 伊沢[12)]	26	〃	イレウス	10日	胃腸吻合腸々吻合	／	治	1954
19 大谷[27)]	21	〃	〃	24時間	整復　閉鎖	小腸の殆ど全部	〃	1956
20 二之宮[25)]	25	〃	十二指腸空腸窩ヘルニア	数カ月	〃　〃	大部分の小腸 約150cm	〃	1959
21 吉武[40)]	26	女	S状結腸過長症	2カ月	〃　〃	小腸の1/3−1/2	〃	1960
22 寺岡[36)]	70	〃	上腹部嚢腫	／	／	／	〃	1963
23 〃	46	男	急性腹症	／	／	大部分の小腸	／	1963
24 大槻[26)]	39	〃	(総胆管結石) Treitzヘルニア	数カ月	整復	6cmの小腸	治	1964
25 木島[20)]	59	〃	(胃穿孔)	上腹部不快 30年来	／	殆ど全ての小腸	／	1965
㉖村岡[23)]	14	〃	急性虫垂炎	／	①虫垂切除 ②整復	全小腸上行結腸	治	1966
27 佐藤[29)]	1才3月	〃	嘔吐	50時間	整復　閉鎖	小腸高位2/3	〃	1967
㉘加藤[14)]	15	〃	急性虫垂炎 (二[illegible])	／	①虫垂 ②整復 閉鎖	小腸から横行結腸 (腸回転異常)	〃	1968
㉙斉藤[28)]	35	〃	上腹部痛	／	腸切除	嚢内多量に壊死小腸	死	1968
30 吉野[39)]	21	女	高位イレウス 腹腔内腫瘍	／	整復　閉鎖	空腸 100cm	治	1969
㉛森[21)]	47	〃	高位イレウス	／	〃　〃	殆ど全部の小腸	〃	1969
32 林[10)]	24	〃	総胆管拡張	偶然	〃　〃	殆ど全部の小腸	〃	1970
33 山崎[41)]	2才10月	男	嘔吐	／	〃　〃	全部の小腸	〃	1970
34 武沼[33)]	3日		嘔吐 嘔血	7日	〃　〃	小腸 30cm	〃	1973
35 光永[18)]	75	女	高位イレウス	／	〃　腸切除	小腸220cm 150cm部の壊死	〃	1973
36 甲田[15)]	19	〃	内ヘルニア	／	／	／	／	1975
37 著者	43	男	絞扼性イレウス	41時間	整復 小腸大量切除 235cm	大部分の小腸 W型嵌頓	治	1975

○印は右十二指腸空腸窩ヘルニア

図4　十二指腸空腸窩ヘルニアの年令分布

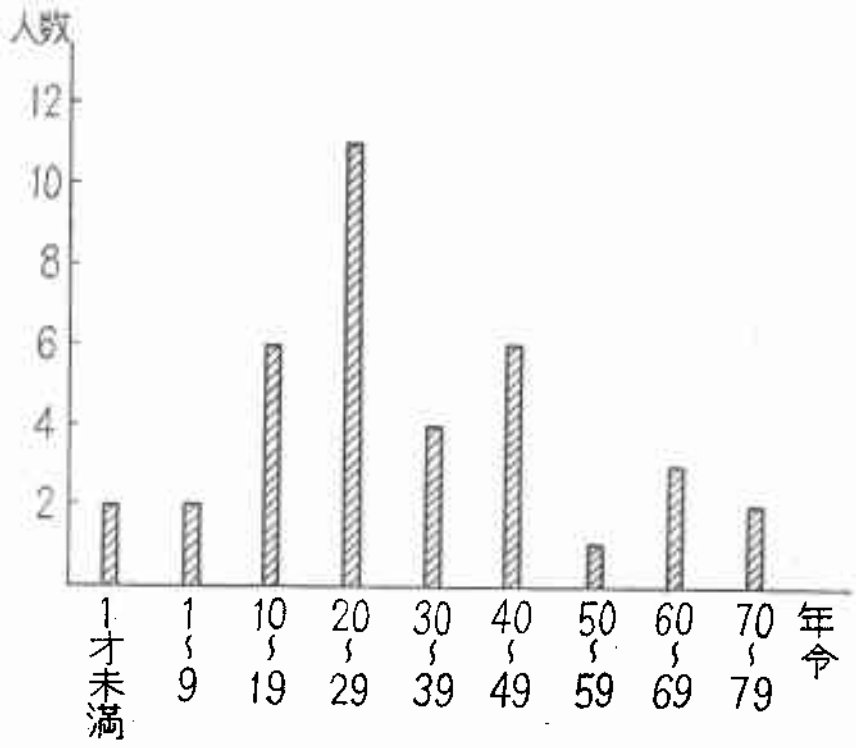

性別：男26人女9人，不明1人で男に多い．Andrews[2)]によると発症は30歳から50歳までに最も多く，男女比は44：14で男に多い．<左右の別>左十二指腸空腸窩ヘルニアは30例右十二指腸空腸窩ヘルニアは7例で左側に多い．

症状：しばしば無症状に経過し剖検や，他の疾患に対する手術時に発見されることがある．症例5，7，16，25，32の5例がそれに当り，いずれも殆ど全ての小腸が嚢内にあつた．症状として現れるのは腹痛と嘔吐である．多くは急速に腸閉塞症状を現すが，腸通過障害の症状が数週から数カ月にわたつて徐々に増大するものや，上腹部の不快感や嘔気が長い期間続くものなどがある．

発症から手術までの時間：最短11時間[8)]で，長いものは数カ月におよぶ[4)14)20)24)]．**表2**に示す如く，発症3日以内に手術を施行したものと，10日以上してから手術が行われたものとに大別できる．

術前診断：（**表3**）多くは腸閉塞症として手術が行われている．最初に受診した施設で急性虫垂炎の疑で手術が行われた症例も[11)14)26)28)]4例ある．術前に内ヘルニアと診断されたものは3例[20)24)36)]であるが，2例は腹部鈍

表2　発症から手術までの時間

発症から手術までの時間	症例数
24日時間以内	3
2日	5
3日	2
4日	2
5日	0
5日以後10日まで	2
10日以上	7
合　計	21

表3　術前診断

術前診断	症例数
腸閉塞症	14
急性腹症（腹痛嘔吐）	8
急性虫垂炎	4
内ヘルニア	3
回盲部重積症	1
S状結腸過長症	1
上腹部嚢腫	1
偶然（剖検，手術）	5
合　計	37

痛が数ヵ月続いた症例で，消化管造影により発見されている．Exner[1] によると，本症のX線像の特徴は，(1) あたかも袋の中に入つたように小腸が一塊となつている．(2) 触診によつてもまたは体位の変換によつてもこの塊は変位しない．(3) 立位でも骨盤内に小腸系蹄がない．しかし小腸の一部しか嚢内に入つていない場合は嚢外の小腸は骨盤内に有ることもある．(4) 嚢内の小腸は動きが悪く，バリウム通過が遅れるため，小腸の長い範囲を一度に見ることができる．水平面を形成することもある．(5) バリウムが嚢外に出ると小腸の径が急に変化するのが分る．などである．術前に消化管造影の時間的余裕がある場合はこれらの所見は診断上有力であるが，急性イレウス症状を呈する場合はこれも行い難く，術前診断は困難である，

ヘルニア内容：内容の明かな33例についてみると，小腸のみ29例，小腸とそれに続く結腸2例，そして結腸のみ2例であつた．大網を内容とするものは1例もみられていない．

治療：治療はヘルニアを整復し，ヘルニア門を閉鎖し，腸管壊死があればその腸管を切除する．単なる胃腸吻合，腸々吻合などは後に障害を残すことになり避けるべきであり，最近は全く行われていない．ヘルニア入口部辺縁には重要な血管が走行している．Treitz の血管弓を切離しても下行結腸の壊死をおこさない場合もあるが[13]，整復の際には注意して扱うことが大切である．

予後：一般に予後は良い．絞扼壊死をおこすとそれだけ予後は悪くなる．最近10年間の3例では[28)35)]，小腸切除を行い2例は治癒している．壊死部分の明らかな6例（症例8，13，17，29，35，37）を見ると，3例（症例8，13，37）では，ヘルニア嚢内に入つている腸管の一部が遊離腹腔内に出て嵌頓をおこす，逆行性嵌頓またはWヘルニアの嵌頓であつた．他の2例は[29)35)]嚢外または嚢内外の壊死であり，残りの1例は胃切除後におこつたものであつた[17]．すなわちヘルニア内容の一部が再び遊離腹腔内に出る場合は重篤な血行障害をおこす可能性が強くなる．

結　語

左十二指腸空腸窩ヘルニアの嵌頓で広範小腸切除を要した1例を経験したので本邦報告例36例と合せて臨床的特徴などについて検討し報告した．

文　献

1) Alexander, F.K.: The roentgen diagnosis of intraabdominal hernia, Am. J. Roent., **38**: 92—101, 1937.
2) Andrews, E.: Duodenal hernia—A misnomer, Surg. Gynec. Obstet., **37**: 740—750, 1923.
3) 青山　勉：癒痕性腸間膜炎による嵌頓性 Treitz 氏ヘルニアに就て，日臨外会誌，**4**：161—166，1940.
4) 新谷庄吉：空腸十二指腸窩嵌頓，中外医事新報，**528**：18—19，1902.
5) 浅原慎次郎：トライツ氏後腹膜ヘルニアに就て，京都医事衛生誌，**141**：6—8，1905.
6) Callander, C.L.: Mechanism, Symptoms, and Treatment of hernia into the descending mesocolon. Surg. Gynec. Obstet., **60**: 1052—1071, 1935.
7) Exner, F.B.: Roentgen diagnosis of right paraduodenal hernia. Am. J. Roentg., **28**: 585—599, 1933.
8) 服部大作：十二指腸空腸ヘルニア．診と治，**23**: 868—872，1936.
9) 平野　寿：W嵌頓を起したる右側十二指腸空腸窩ヘルニアの1例．グレンツゲビート，**9**：400—409，1935.
10) 林　順一，他：総胆管拡張症に合併せる内 Hernia の1例．中部外科学会第5回総会記録，**5**: 32，1970.
11) 広田耕作：十二指腸空腸窩ヘルニアの1例．日外宝函，**4**：528—532，1927.
12) 伊沢達吉：十二指腸空腸窩ヘルニアの1例．日外会誌，**54**：1171，1954.
13) 井爪昌和：嵌頓トライツ氏ヘルニアの1例．東京医事新誌，**3062**：1361—1363，1937.
14) 加藤勝治，他：二腔心と腹腔内ヘルニアを合併したきわめて稀な1例．最新医学，**23**：404—409，1968.
15) 甲田安二郎：稀なヘルニア3治験例．日臨外会誌，**36**：237，1975.
16) Longacre, J.J.: Mesenterico parietal hernia. Surg. Gynec. Obstet., **59**: 165—176, 1934.
17) 松川輝武：トライツ氏ヘルニア嵌頓．日外会誌，**38**：767，1937.
18) 光永　徹：興味ある経過を示した内ヘルニアの1例．日臨外会誌，**34**：640，1973.
19) 宮城　順：十二指腸空腸弯曲部の狭窄に就て．日外会誌，**25**：1222—1236，1924.
20) 水島嘉平：Treitz hernia を伴つた胃潰瘍穿孔．北海道外科雑誌，**10**：115，1965.
21) 森　隆：Treitz ヘルニアの一症例．広島医学，**22**：192，1969.
22) Moynihan, B.G.: Alexander[1] より引用
23) 村岡正規，他：腹腔内ヘルニアの1例．外科，**28**：767—770，1966.
24) 武藤完雄，他：植物胃石による急性十二指腸閉塞症並に同症の右十二指腸空腸ヘルニアに就て．日外会誌，**33**：1181—1195，1932.

25) 二宮景光，他：左十二指腸旁ヘルニア．外科診療，1： 547—548，1959.
26) 大槻房蔵：トライツ氏ヘルニアの1例，広島医学，17：34—37，1964.
27) 大谷　彰，他：稀有なる内ヘルニアの1例．千葉医会誌，31：1014，1956.，
28) 斉藤　淏，他：十二指腸陥凹ヘルニアの一例．日消会誌，65：690，1968.
29) 佐藤富良：急性腸閉塞症状を呈した幼児内ヘルニアの1例．日小外会誌，4：126，1967.
30) 鈴木忠雄：トライツ氏ヘルニアの2例について．日医大誌，19： 102—107，1952.
31) 高原篤律：後腹膜に於けるヘルニアに就て．実地医家と臨床，10： 566—564，1933.
32) 高安道成：嵌頓内ヘルニアに就て．日外会誌．5： 432—446，1903.
33) 武沼　温，他：新生児に見られたトライツヘルニアの1治験例．児科診療，36：780，1973.
34) 玉真俊雄，他：トライツ氏ヘルニアの1例．大阪医事新誌，11，12：1216—1222，
35) 田村一麿：嵌頓性トライツヘルニアの2例．グレツンツゲビート，13： 918—927，1939.
36) 寺岡資郎，他： Treitz's hernia の4例．日臨外会誌，25：145，1963.
37) Treitz, W.: Alexander[1] より引用
38) 山田恒雄：逆行性嵌頓を起せる右側十二指腸空腸窩ヘルニアの1例．外科， 4： 535— 541，1940.
39) 吉野寮三，他：左十二指腸空腸窩ヘルニアの1例．外科診療，11：1510—1513，1969.
40) 吉武泰男，他： Treitz ヘルニアの1例．外科．22： 712—715，1960.
41) 山崎望人，他：内ヘルニアの2症例．日小外会誌， 6：73，1970.
42) Zimmerman, I.M.: Intra-abdominal hernias due to developmental and rotational anomalies. Ann. Surg., **138**: 82—91, 1953.