日消外会誌9（4）：409～423，1976年

術中胆道機能の映像工学的観察

弘前大学医学部第2外科学教室（指導：大内清太教授）
渡　部　　仁

PHOTO-OPTICAL AND MANOMETRIC OBSERVATIONS OF THE BILIARY TRACT DURING OPERATION

Hitoshi WATANABE
Second Department of Surgery, School of Medicine Hirosaki University
(Director: Prof. K. OH-UTI)

胆道の機能と形態との両面の情報を同時に入手するため，つぎのごとき新しいRadiomanometryを創案した．すなわち胆道内圧を圧力変換器を介して自動記録せしめ，術中X線テレビの映像を電動式カメラで連続撮影しそのシャッターシグナルを内圧記録紙上に同時記録する方法である．75例に術中観察を施行しつぎのような結果を得た．

1）胆嚢内結石嵌入例の胆嚢内静止時圧は結石浮遊例のそれより高値を示し，胆嚢管出現時圧は胆嚢管の閉塞の有無に左右された．2）総胆管内静止時圧では総胆管有石群が胆嚢結石群より高値を示した．3）経十二指腸括約筋形成術の適応決定にあたり内圧のみならず末端部の動的変化を詳細に観察することが重要である．

I. まえがき

胆道手術後愁訴や胆管結石再発の原因として注目される胆道末端部病変の検索には，胆道系の機能的および器質的変化を，同時に観察するradiomanometryが必要かつ有効な手段である．

術中radiomanometryには種々の方法[1)~3)]が工夫されているが，従来の代表的方法，たとえばCaroliの測定法[1)]では胆道内圧を数値で読み取ることはできても，内圧曲線としてこれを描記することはできず，またMallet-Guy法[2)]では内圧負荷にその客観性をもとめることに難点があった．

しかもかなり長時間の観察を必要とするのみならず，1，2枚のX線フィルムによって胆道形態の評価を行っていたため，形態面における観察は十分になされているとはいえない状態にあった．

そこで著者は胆道の機能と形態との両面を同時的に，しかも比較的短時間内で最大限の情報入手を目的として，つぎのごとき方法を創案した．

すなわち胆道静止時圧，注入時圧をトランスジューサーを介して電気的に増幅して自動記録せしめ，潅流時術中X線テレビのモニター画面を電動式カメラで連続撮影し，そのシャッターシグナルを電気的結合を利用して内圧曲線記録紙上に同時記録する新しい方法を考案し，臨床例に応用した結果，若干の知見を得たのでここに報告する．

II. 観察方法ならびに対象

1. 胆道内圧測定法ならびに術中胆道造影法

胆道内圧測定と胆道造影所見を同時記録する装置の全景は図1のごとくで，内圧測定装置の模式図は図2に示した．

イルリガートルは200ml小児用点滴注入器，圧力変換器は日本光電工業製低圧型圧力トランスジューサー，増幅器・記録器は日本光電工業製多用途監視記録装置RM-150型，胆道内圧導出器具として胆嚢底部には18号穿刺針，胆嚢管にはアトム多用途チューブ6号ないし8号を使用した．

胆道内圧測定時，まず，1）イルリガートルに生理食塩水を適量注入し，内圧測定装置を気泡が混入しないよ

図1　術中 radiomanometry の諸設備
中央はX線TV (siremobil 2, Siemens) のモニター，これに向いあっているカメラ(三脚付)は Nikon F2 Photomic (motor drive) ならびにビデオテープレコーダー，右側の大きな箱型装置は増幅器，モニターと増幅器の中間におかれた脚付の装置はストロボ回路を利用した shutter signal recorder 左側はトランスジューサー

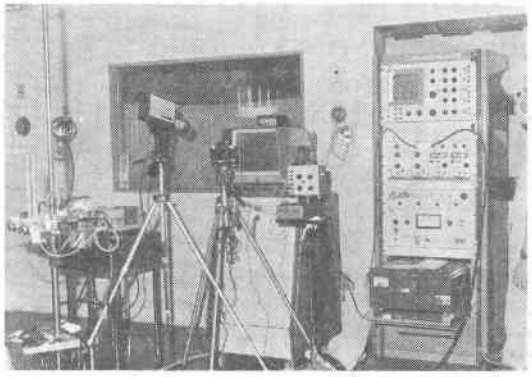

図2　胆道内圧測定装置模式図

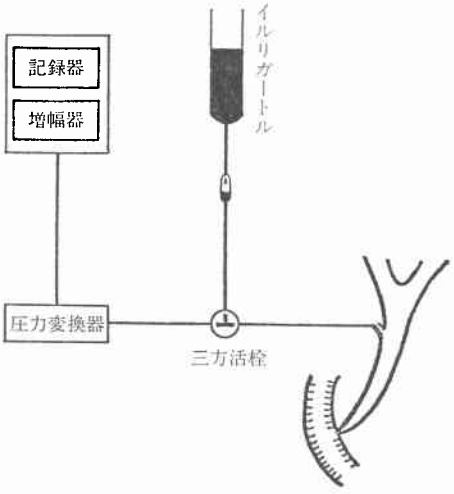

うに生理食塩水で充満する．2)　内圧導出器具の先端を目的挿入部の高さに置き，圧力変換器を上下させ記録器のペン先を基線に一致させることにより zero 点設定を行う．すなわち zero 点は胆嚢底部の高さもしくは三管合流部の高さとした．3)　内圧導出器具を約3㎝内圧導出部位に挿入する．

以上1)～3)の操作を終了したところで，三方活栓を動かしイルリガートルよりの生理食塩水流入を遮断し，静止時圧を記録器ペーパー上に描記させた．ペーパーのスピードは1.25mm/sec とした．

胆道静止時圧測定に続いて胆道造影および注入時圧測定を同時に行った．イルリガートル内に60% Diatrizoate meglumine and diatrizoate sodium (以下ウログラフィンと略称) 倍量希釈液を入れ，その液面を zero 点より原則として30㎝の高さにし造影剤を三方活栓を経て内圧測定装置に流し込み，その注入時圧を前述の記録紙上に描記させた．

同時にシーメンス製術中X線テレビ (Siremobil 2) のモニター画面で造影剤の進入状態を注視する．このモニター画面の前に図1に示すごとく，モータードライブ付きニコン F_2 フォトミックを設置してテレビ画面を連続撮影した．レンズは近接撮影用55㎜，Micro F. 3.5を使用し，撮影条件は絞り f 8～11，露出時間1/8秒とした．フィルムは Kodak Tri-x (ASA 400) を使用した．

胆嚢管出現前後，肝管総胆管全景出現時，胆道末端部出現前後，十二指腸内への造影剤流出時にそれぞれ連続撮影を行った．撮影速度は1秒間1～5コマまで任意の条件で行い，このシャッターシグナルを教室で考案したストロボ回路を利用した電気的結合により，前述の内圧曲線描記記録紙上に同時記録せしめた．

これにより撮影時点での内圧を明確に読み取ることができた．すなわち胆道の形態と内圧とが完全に同時記録され対比照合されるわけである．

2.　観察対象（表1）

昭和47年10月より昭和50年5月までの間に当教室で施行された肝胆道膵手術を主体とする上腹部手術75例に観察が施行された．

この内訳は，男性38名，女性37名で，年齢は19歳から77歳の間に分布し，平均は男性53歳，女性43歳であった．

表1　観察対象

A 胆嚢底部よりのRadiomanometry	
胆嚢結石例	7例
非結石胆道疾患例	6例
対照例	9例
	計 22例
B 胆嚢管よりのRadiomanometry	
胆嚢結石例	26例
総胆管有石例	20例
非結石胆道疾患例	4例
膵疾患例	3例
	計 53例

胆嚢底よりの radiomanometry 施行例は計22例で，この内訳は胆嚢結石7例，非結石胆道疾患6例：慢性胆嚢炎3例・総胆管癌2例・胆道奇形1例，対照例9例：胃癌5例・胃潰瘍2例・十二指腸潰瘍1例・インスローマ1例であった．

なお対照例とは，胆道系疾患以外の上腹部開腹症例で，胆道疾患の既往がなく，肝機能正常，術前胆道造影で胆石などの病的所見を示さないものとした．

胆嚢管よりの radiomanometry 施行例は計53例で，この内訳は胆嚢結石26例，総胆管有石例20例：胆嚢総胆管結石5例・総胆管結石8例・肝内総胆管結石7例，非結石胆道疾患4例：慢性胆嚢炎2例・乳頭炎1例・総胆管乳頭腫1例，膵疾患3例：慢性膵炎であった．

III. 観察結果

内圧測定時液柱は厳密には生理食塩水，もしくはウログラフィン倍量希釈液であるが，便宜上その高さを cmH_2O でこれを表現することにする．

A．胆嚢底部よりの radiomanometry

1） 胆嚢内静止時圧（図3）

正常対照群の静止時圧は4 cmH_2O から26cmH_2O の間に分布し，平均は13±6 cmH_2O であった．

胆嚢結石群の静止時圧は2 cmH_2O から38cmH_2O の間に分布し，平均は16±12cmH_2O であった．

胆嚢結石の所在部位による静止時圧を検討すると，胆嚢内に胆石が浮遊していた3症例の静止時圧は2 cmH_2O から15cmH_2O で，胆嚢頸部もしくは胆嚢管に胆石が嵌入していた4症例の静止時圧は10cmH_2O から38 cmH_2O であった．

図3　胆嚢内静止時圧

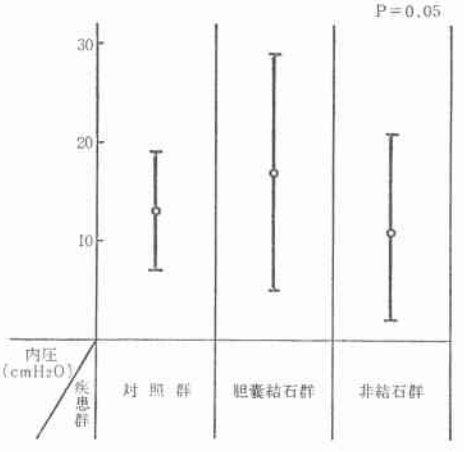

3群間に有意差を認めなかった．

非結石胆道疾患の静止時圧は3 cmH_2O から20cmH_2O の間に分布し，平均は11±9 cmH_2O であった．

以上から胆嚢内静止時圧は3群間に有意差を認めなかった．しかし胆石が胆嚢頸部もしくは胆嚢管に嵌入している場合の静止時圧は，胆石浮遊例に比べ高値を示した．

2） 胆嚢管出現時圧（図4）

正常対照群において胆嚢管が出現する時の圧は，15 cmH_2O から44cmH_2O の間に分布し，平均は33±9 cmH_2O，胆嚢結石群の胆嚢管出現時圧は31cmH_2O から54cmH_2O の間に分布し，平均は41±10cmH_2O であった．非結石胆道疾患群の胆嚢管出現時圧は28cmH_2O から61cmH_2O の間に分布し，平均は41±12cmH_2O であった．総胆管直径は3群とも正常値を示していた．

図4　胆嚢管出現時圧

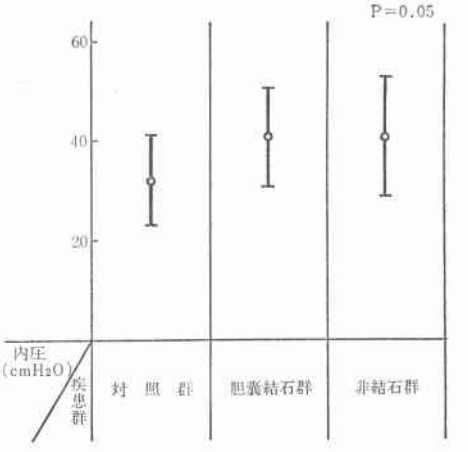

胆嚢結石群および非結石群の胆嚢管出現時圧は対照群に比べ高値を示した．

以上から胆嚢管出現時圧に関し，正常対照群と胆嚢結石群，正常対照群と非結石胆道疾患群の間に有意差を認めたが，胆嚢結石群と非結石胆道疾患群の間に有意差を認めなかった．

症例1（図5）は正常対照例の胆嚢底部よりの radiomanometry で，胆嚢内静止時圧は4 cmH_2O を示し内圧曲線の呼吸性変動が観察された．続いて造影剤の注入を開始すると内圧曲線は徐々に上向きの傾向を示してゆき，胆嚢管通過時，肝管出現時，十二指腸流入時の3時

図5　症例1：正常対照例の胆嚢底よりの radiomanometry

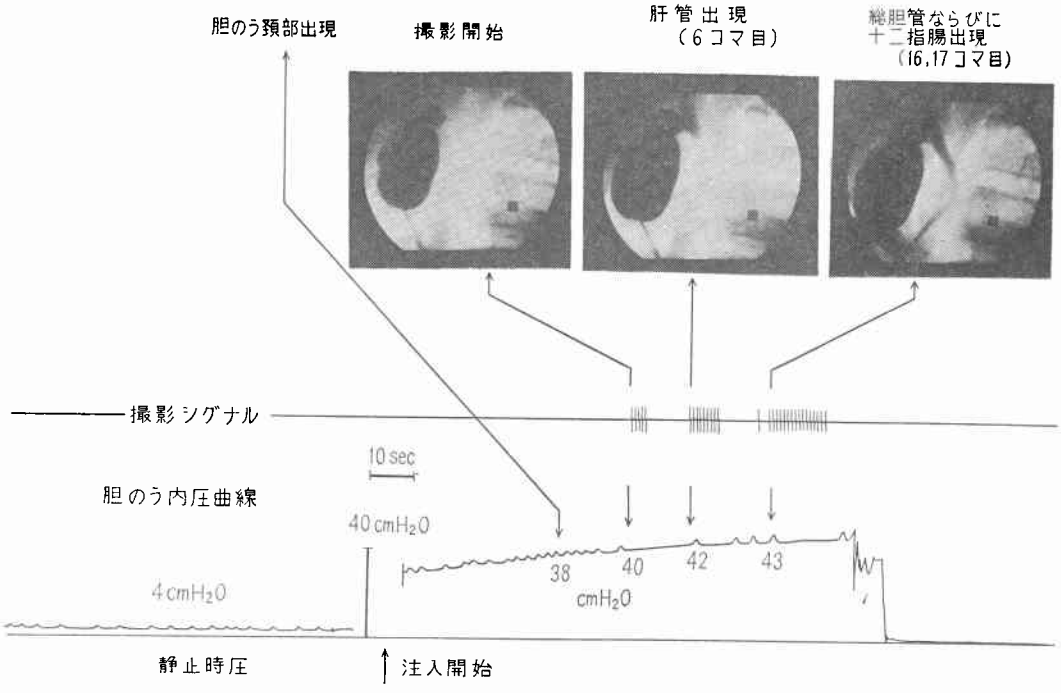

胆嚢内静止時圧は4 cmH_2O, 胆嚢頸部出現時圧は38cmH_2O で，内圧曲線は徐々に上昇し6コマ目で肝管出現（内圧42cmH_2O），16，17マコ目で総胆管ならびに十二指腸出現（内圧43cmH_2O）を認めた．

図6　症例2：胆嚢頸部胆石嵌入例の radiomanometry

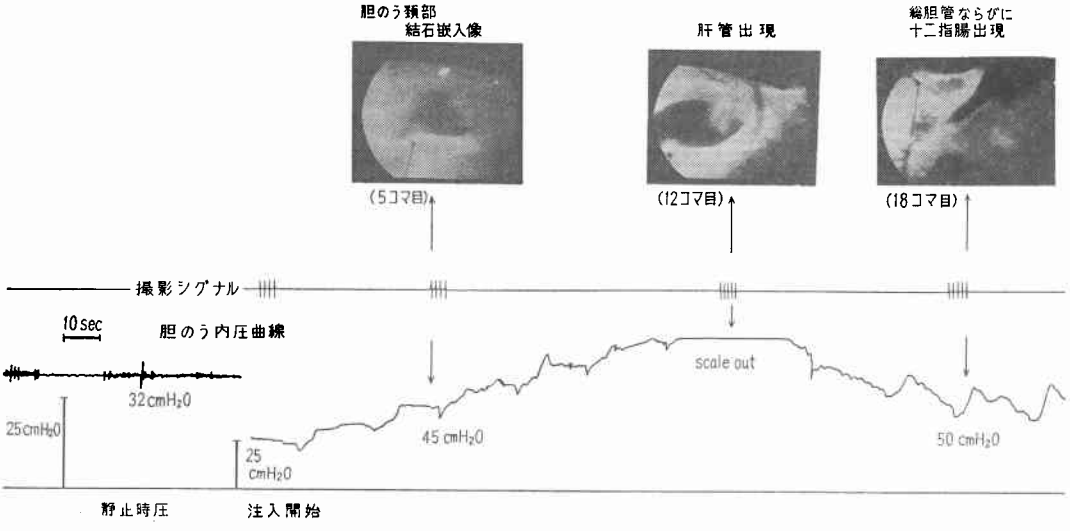

胆嚢底よりの胆嚢内静止時圧は32cmH_2O と異常高値を示し，胆汁少量吸引後，造影剤注入を開始した．5コマ目で胆石の全貌が明らかになり内圧は45cmH_2O を記録した．注入を持続すると内圧は徐々に上昇し，12コマ目で肝管が出現し内圧曲線は scale out した．その後内圧は下降し，18コマ目で総胆管，十二指腸が出現し内圧は50cmH_2O cmであった．

点で1秒1コマの連続撮影をすると，その時点での内圧はそれぞれ40cmH_2O，42cmH_2O，43cmH_2Oと読みとることができた．総胆管直径は6㎜であった．

症例2（図6）は胆嚢頚部胆石嵌入例で，胆嚢は高度に緊満し胆嚢内静止時圧は32cmH_2Oを示した．胆汁を少量吸引後，造影剤を注入すると内圧曲線は徐々に上昇し，胆嚢頚部に嵌入した大きな胆石と胆嚢の全貌が明らかになり，この時点での内圧は45cmH_2Oであった．

さらに注入を持続すると，内圧曲線は61cmH_2Oと高い内圧で scale out したが，胆石周囲からのわずかな造影剤流出が見られ胆嚢管が明確に造影されないまま肝管総胆管が出現した．

さらに注入を持続すると，内圧曲線は次第に下降し総胆管末端部に病的所見なく十二指腸内へ造影剤がよどみなく流出していくのが観察された．この時点での内圧は50cmH_2Oであった．総胆管直径は12㎜と軽度拡張を示した．

胆嚢剔出術のみで手術を終了したが，Hartmann pouch に嵌入した4.5×3×2.5㎝の巨大なコレステリン系石が得られ胆嚢頚部は炎症性荒廃に陥っていた．

B．胆嚢管よりの radiomanometry

この観察を行うにあたり，正常範囲を決定するためまず予備実験を行う必要がある．

そこで著者はあらかじめ経静脈的胆道造影により総胆管直径が10㎜以下を示し，総胆管ならびに末端部に異常所見が認められなかった胆嚢結石10例について予備実験を行った．

図7　予備実験症例の総胆管直径と総胆管内静止時圧

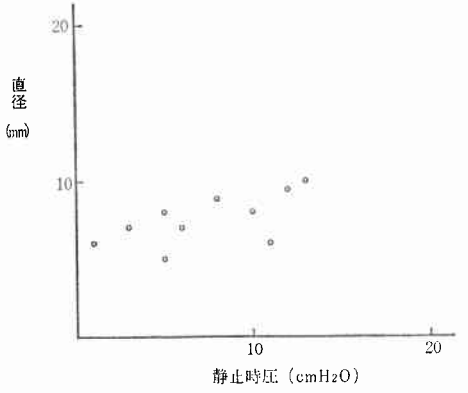

全症例が総胆管直径10㎜以下，総胆管内静止時圧15cmH_2O以下に分布した．

図8　胆嚢管よりの radiomanometry 施行症例の総胆管直径と総胆管内静止時圧

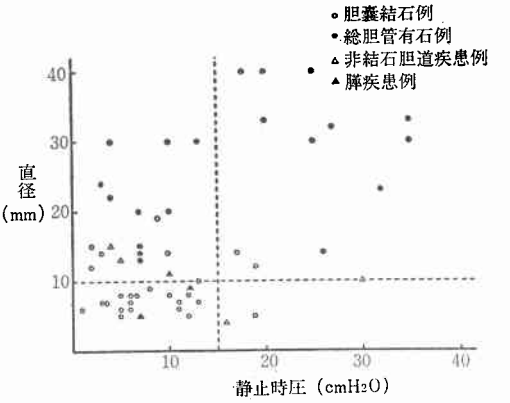

1）胆嚢結石例の約70％が正常範囲内に分布した．
2）総胆管有石例の全例に総胆管拡張がみられ，その半数例で静止時圧の上昇が認められた．
3）他の2疾患群に一定の傾向は認められなかった．

その結果総胆管内静止時圧と総胆管直径の相関関係をみると図7に示すごとくになったので，著者は文献的[4)~6)]にも考察を加えて総胆管内静止時圧および総胆管直径の正常値を，それぞれ15cmH_2O以下，10㎜以下と決定した．

胆嚢管よりの radiomanometry を行った53例につき，疾患別に総胆管内静止時圧と総胆管直径の相関関係をみると図8に示すごとくである．

胆嚢結石群26例中18例は静止時圧および総胆管直径とも正常範囲内に分布した．残り8例は軽度の静止時圧上昇もしくは軽度の総胆管拡張を示した．

総胆管有石群20例の全例に総胆管の拡張がみられ，そのうち10例に静止時圧の上昇が見られた．この内訳は肝内総胆管結石6例，胆嚢総胆管結石3例，総胆管結石1例であった．

この10例中8例に総胆管末端部に胆石嵌入が認められた．他の2例は胆石浮遊例であり，うち1例は胆石が1コであったが，運動性の認められない約20㎜におよぶ narrow distal segment（以下 N.D.S. と略称）[7)]が認められ，もう1例は総胆管内に小指頭大から大豆大の胆石が6コ浮遊していた．これら2症例とも造影剤の十二指腸内流出が著しく阻害されていた．

静止時圧の上昇を認めなかった総胆管有石例は残り10例で，この内訳は肝内総胆管結石1例，胆嚢総胆管結石

2例，総胆管結石7例であった．

この10例中7例は浮遊胆石例で，1コ浮遊胆石例が6例，2コ浮遊胆石例が1例であった．他の3例は末端部まで数コの胆石が存在し，かつ動きの少ない N.D.S. が認められ，造影剤の十二指腸内流出は遅延していた．

非結石胆道疾患4例中2例の慢性胆嚢炎例に，静止時圧の上昇が認められた．他の2例は総胆管乳頭腫例と乳頭炎例で，ともに総胆管の軽度拡張がみとめられ，かつ造影剤の十二指腸内流出はよどみがちであったが，静止時圧は正常範囲内に分布した．

膵疾患3例の静止時圧は正常範囲内に分布し，総胆管直径は1例に軽度拡張を認めたが，他の2例は正常範囲内にあった．これら膵疾患において15～40mmの N.D.S. が存在し，膵内総胆管の狭小化と膵管の拡張を認め，いわゆる sclerosing pancreatitis[8] の像を示していた．

胆石症例だけについて静止時圧，注入時圧，総胆管直径を検討してみた．静止時圧は**図9**に示すごとくで，胆嚢結石例は2 cmH_2O から19cmH_2O の間に分布し，平均は8±3 cmH_2O で，総胆管有石例は3 cmH_2O から35cmH_2O の間に分布し，平均は17±5 cmH_2O であった．

注入時圧については，胆嚢結石例は8 cmH_2O から58 cmH_2O の間に分布し，平均は31±5 cmH_2O で，総胆管有石例は13cmH_2O から71cmH_2O の間に分布し，平均は33±9 cmH_2O であった．

図9　胆石症例の総胆管内静止時圧

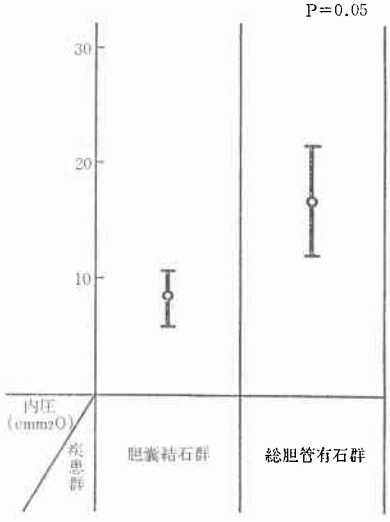

両群間に有意差を認めた．

図10　胆石症例の総胆管直径

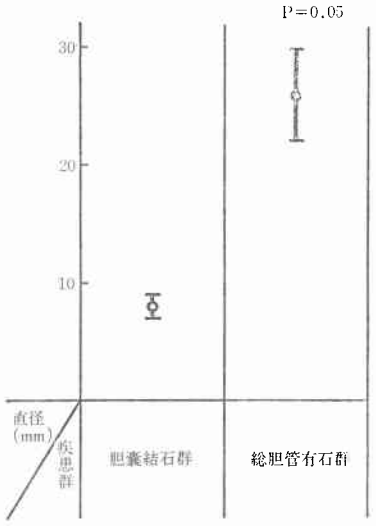

両群間に有意差を認めた．

総胆管直径は**図10**に示すごとくで，胆嚢結石例は5㎜から19㎜の間に分布し，平均は8±1㎜で，総胆管有石例は13㎜から40㎜の間に分布し，平均は26±4㎜であった．

以上の結果より，胆嚢結石群と総胆管有石群において，注入時圧については有意差を認めなかったが，総胆管内静止時圧および総胆管直径に関しては有意差が認められた．

C．経十二指腸括約筋形成術施行症例

Radiomanometry 所見から総胆管拡張の有無，総胆管内静止時圧，末端部への胆石嵌入の状態，N.D.S. の分布範囲とその動的形態，造影剤の十二指腸内流出状態などを総合判定して，一次的に経十二指腸括約筋形成術（transduodenal sphincteroplasty 以下 T.S.P. と略称）を施行した症例について検討してみた．

症例数は18例で，この内訳は胆嚢結石2例，肝内総胆管結石7例，胆嚢総胆管結石2例，総胆管結石2例，総胆管乳頭腫1例，乳頭炎1例，慢性膵炎3例であり，いずれも術後きわめて良好な結果を得ている．

これらの症例についての総胆管内静止時圧と総胆管直径の相関関係は**図11**に示すごとくである．N.D.S. と総胆管内静止時圧および総胆管直径の相関関係は**図12，13**に示すごとくで正の相関関係は認められなかった．

総胆管内静止時圧は2 cmH_2O から35cmH_2O の間に

図11　経十二指腸括約筋形成術施行症例の総胆管内静止時圧

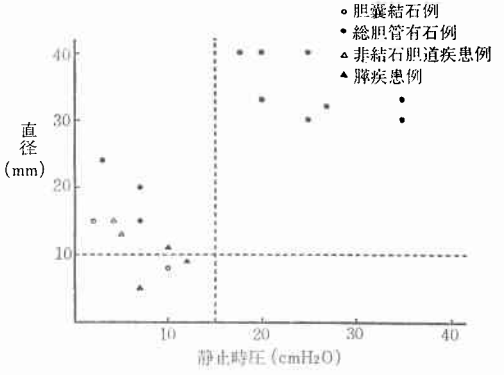

総胆管内静止時圧と総胆管直径がともに高値を示した群と静止時圧は正常範囲内で直径が拡張もしくは正常値を示した群に2大別できた．

図12　NDSと総胆管内静止時圧

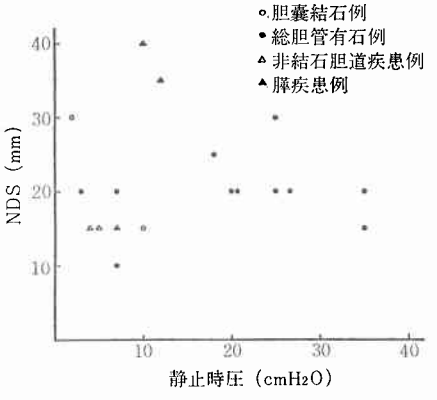

正の相関関係は認められなかった．

分布し，平均は16±5 cmH_2O, N.D.S. は10mmから40mmの間に分布し，平均は21±4mm，総胆管直径は5mmから40mmの間に分布し，平均は22±6mmと拡張を示す症例が多かつた．

図11において T.S.P. を施行した症例をつぎの2つの群に大きくわけることができる．すなわち総胆管内静止時圧と総胆管直径がともに高値を示した群（以下A群と略称）と総胆管内静止時圧が正常範囲内で，総胆管直径が拡張を示したりもしくは正常値を示した群（以下B群と略称）に2大別できる．

A群に属した症例数は8例で，この内訳は肝内総胆管結石6例，胆嚢総胆管結石1例，総胆管結石1例である．

図13　NDSと総胆管直径

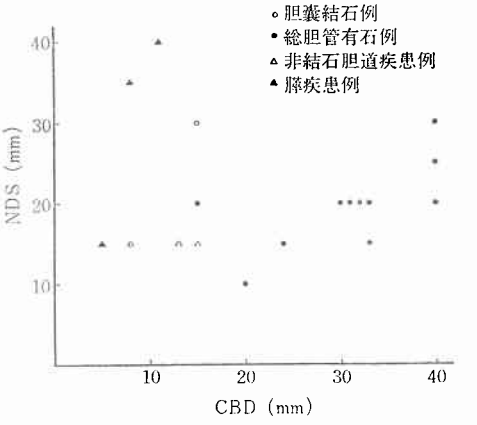

正の相関関係は認められなかった．

この群に属した代表的1症例を紹介する．

症例3（図14）は胆嚢総胆管結石例で，総胆管内静止時圧は35cmH_2O と高値を示した．造影剤を注入すると末端部に胆石嵌入像が見られ，造影剤の十二指腸内流出遅延が認められ，注入時圧は71cmH_2O を記録した．総胆管は33mmと著明に拡張していた．総胆管を切開して胆石を除去した後，10号ベニケー（直径3mm）での末端部通過性は認められなかった．

以上の所見より胆嚢剔出術と T.S.P. を施行した．その結果 N.D.S. は15mmで，胆嚢内に2コ，末端部に1コのビリルビン系石が存在していた．

B群に属した症例数は10例で，この内訳は胆嚢結石2例，肝内総胆管結石1例，胆嚢総胆管結石1例，総胆管結石1例，乳頭炎1例，総胆管乳頭腫1例，慢性膵炎3例である．

この群に属した症例を3例紹介する．

症例4（図15）は胆嚢結石例で，総胆管内静止時圧は10cmH_2O と正常値を示した．造影剤を注入すると総胆管内には胆石が存在しなかったが，末端部は運動性がなく内腔壁の不整化を伴った約15mmの N.D.S. が存在した．総胆管切開を加えて10号ベニケーを挿入すると，十二指腸への通過性が認められなかった．総胆管直径は8mmであった．

以上の所見より胆嚢剔出術と T.S.P. を施行した．N.D.S. は15mmで，膵管は N.D.S. 内に開口し乳頭開口部より膵管開口部まで，いわゆる共通管の長さは6mmで

図14　症例3：胆嚢総胆管結石症の胆嚢管よりの radiomanometry

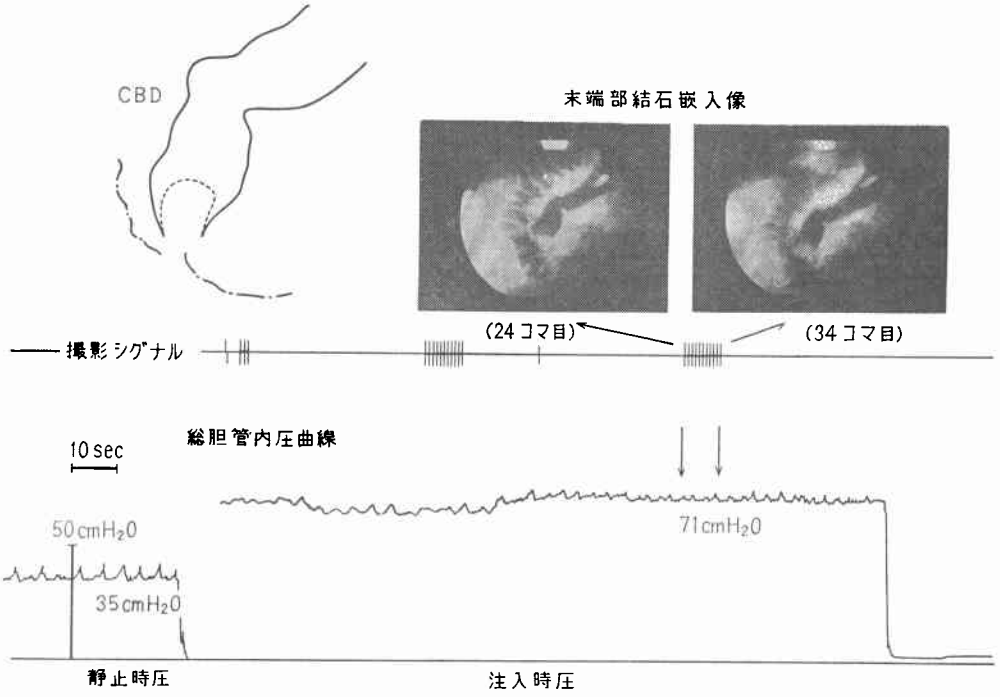

総胆内静止時圧は35cmH_2O と高値を示し，末端部胆石嵌入像（24，34コマ目）が見られ，注入時圧は71 cmH_2O を記録した．総胆管直径は33mmと著明に拡張していた．

図15　症例4：胆嚢結石例の胆嚢管よりの radiomanometry

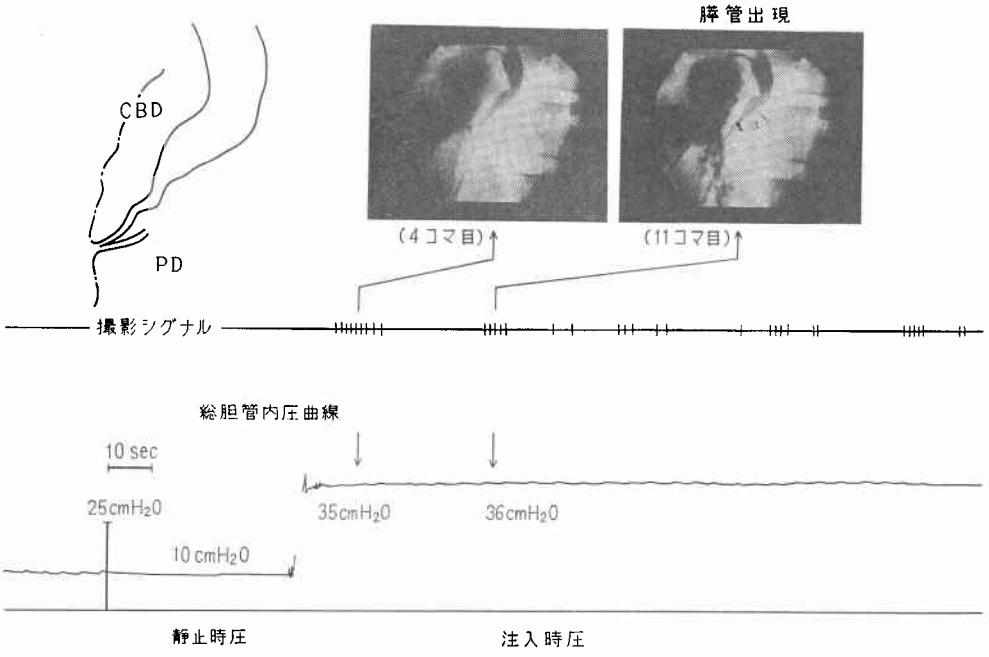

総胆管内静止時圧は10cmH_2O と正常範囲内にあり，4コマ目注入時圧は35cmH_2O で十二指腸と約15mmのＮＤＳが認められた．11コマ目注入時圧は36cmH_2O で膵管出現をみ，総胆管直径は8mmであった．

図16　症例5：胆嚢総胆管結石例の胆嚢管よりの radiomanometry

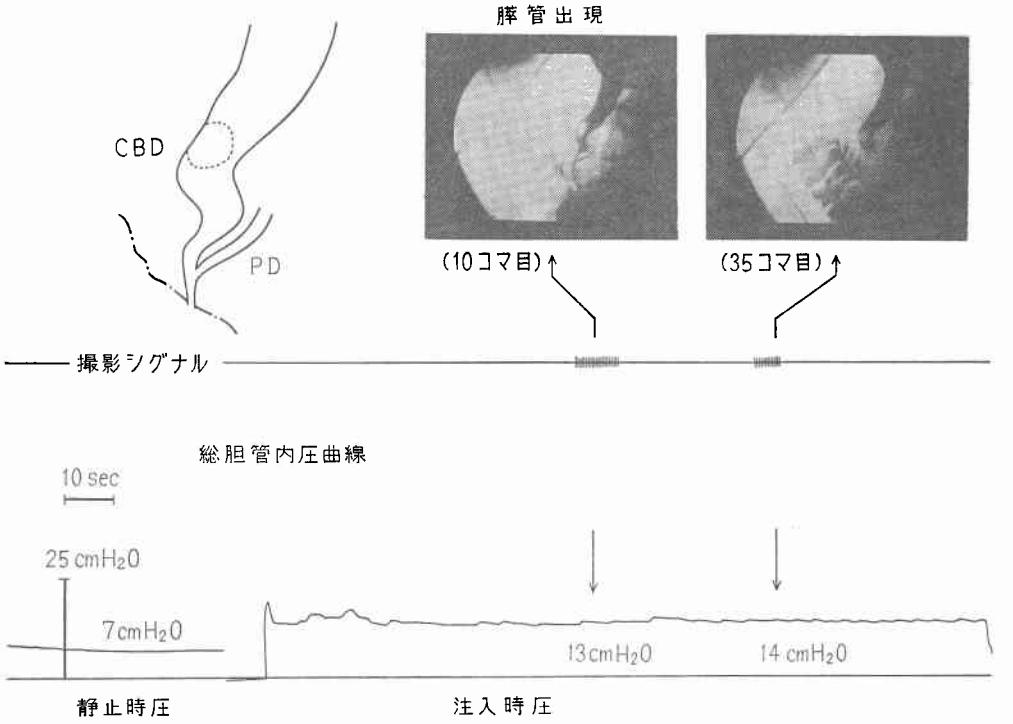

総胆管内静止時圧は7 cmH_2O で正常範囲内に分布し，総胆管内に1コ胆石が浮遊して経時的にその存在位置を変えているのが10コマ目，35コマ目で認められそれぞれの注入時圧は13cmH_2O，14cmH_2O であった．10コマ目に約20mmのNDSと膵管出現を見た．総胆管直径は15mmに拡張していた．

long ampulla[9] であった．なお胆嚢内にはコレステリン系石が4コ浮遊し，胆砂が多量存在していた．

症例5（図16）は胆嚢総胆管結石例で，総胆管内静止時圧は7 cmH_2O と正常範囲内にあった．造影剤を注入すると総胆管下部に胆石が1コ存在し，胆石の浮遊している状態がよく観察された．経時的に胆石がその存在位置を変えているのが10コマ目と35コマ目でとらえることができ，それぞれの注入時圧は13cmH_2O，14cmH_2O を記録した．末端部には N.D.S. が存在し，総胆管直径は15mmに拡張していた．

以上の所見から胆嚢剔出術と T.S.P. を施行した．N.D.S. は20mmと長く，乳頭開口部より膵管開口部までの長さは5mmで，long ampulla であつた．なお胆嚢内には13コ，総胆管内には1コのビリルビン系石が存在していた．

症例4と症例5はともに静止時圧は正常であつたが，末端部内腔壁の不整化を伴う著しい N.D.S. が存在し，胆石再発防止の意味で T.S.P. が必要と考えられたものである．術中胆道造影時，末端部形態に十分注意する必要があることをこれら2症例は痛感させた．

症例6（図17）は総胆管乳頭腫に糖尿病を合併した症例で，総胆管内静止時圧は5 cmH_2O と正常範囲内にあつた．造影剤を注入していくと総胆管内圧は呼吸性変動を示しながら徐々に上昇していき，4コマ目注入時圧は34cmH_2O で，末端部に小指頭大の陰影が認められ，造影剤の十二指腸内流出はよどみがちであった．15コマ目注入時圧は40cmH_2O で膵管出現を見た．

Kocher 受動術により末端部を触診してみると陰影欠損部は軟で総胆管末端部の新生物が考えられた．総胆管直径は13mmと軽度拡張していた．この末端部病変を検索すべく T.S.P. を施行すると，隣接しあつた小豆大と小指頭大の2コの乳頭腫が存在していた．

乳頭腫切除を行った結果，膵管開口部の狭窄をきたすと考えられたので，狭窄防止の意味で Acosta and

図17　症例6：総胆管乳頭腫例の胆嚢管よりの radiomanometry

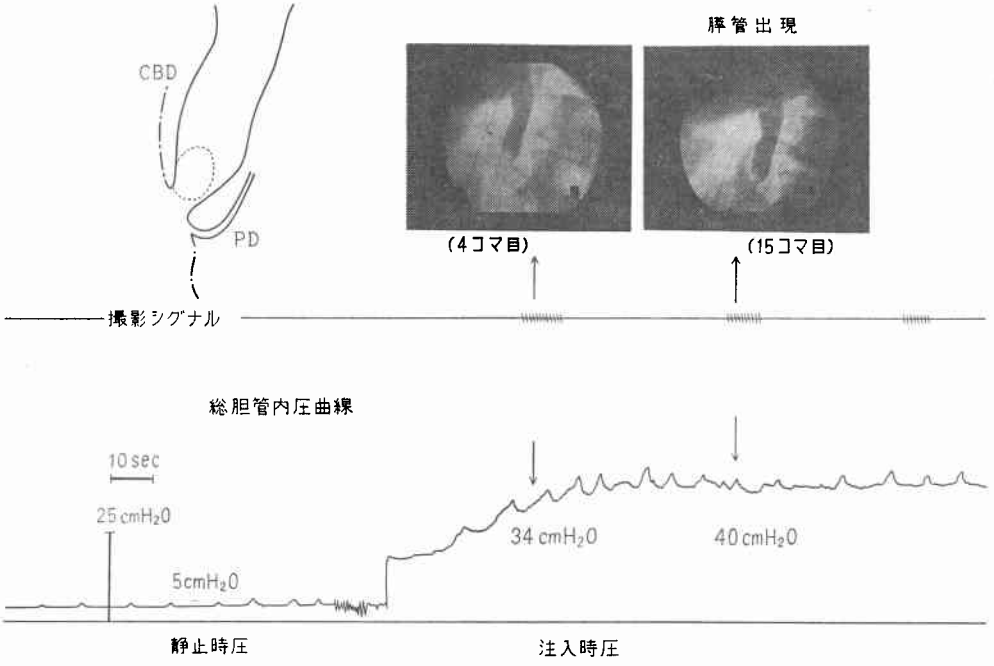

総胆管内静止時圧は5 cmH_2O と正常範囲にあり，4コマ目注入時圧は34cmH_2O で末端部に小指頭大の陰影欠損が認められ，15コマ目注入時圧は40cmH_2O で膵管出現を見た．総胆管直径は13㎜に拡張していた

Nardi[10] の提唱する pancreatic sphincteroplasty を10㎜加え，あわせて胆嚢剔出術も行った．

以上われわれは前述手術適応をもって T.S.P. を施行したが，適応決定にあたり総胆管内圧だけをもって T.S.P. を施行するのは片手落ちであり，胆道形態，とくに総胆管末端部における形態変化をも十分勘案して，これを施行すべきであることがこの**図11**からも読みとることができよう．

D．膵管出現症例

一連の radiomanometry で造影剤注入時，膵管が出現する症例を見ることができた．膵管出現症例は75例中22例（29%）で，胆嚢底よりの造影法で5例，胆嚢管よの造影法で17例であった．この内訳は胆嚢結石11例，胆嚢総胆管結石3例，総胆管結石1例，胆道奇形1例，慢性胆嚢炎2例，総胆管乳頭腫1例，慢性膵炎3例であった．

膵管出現例の注入時総胆管内圧は13cmH_2O から63 cmH_2O の間に分布し，平均は36±9 cmH_2O であった．膵管出現を認めなかった症例の注入時総胆管内圧は8 cmH_2O から69cmH_2O の間に分布し，平均は30±7 cmH_2O であり，出現例が若干高値を示した．

膵管出現には総胆管，膵管，十二指腸の解剖学的位置関係もさることながら総胆管内圧の高い時相でこの現象が起こることが伺われる．

IV.　総括ならびに考案

術中胆道造影は1931年 Mirizzi によつて創始された[1]が，胆道内圧測定をもこれと同時に行ういわゆる radiomanometry は1940年 Caroli によつてはじめて発表された[1]．

その後 Mallet-Guy[2]，Hess[1] らによつて測定装置に種々の改良が加えられ，radiomanometry は広く胆道外科の臨床に応用されるようになった．

わが国においては吉岡[11]が初めて Mallet-Guy 変法を用いて胆道病変を観察し，以来今日にいたるまで多くの研究者が種々の測定観察方法を用いて，その成果を発表している[12)-17)]．

内圧測定装置にはCaroli's radiomanometry apparatus[1]，Caroli の装置に zero 点設定用の垂直棒を装着した Hess

の Caroli 変法[1]，注入法に改良を加えた Mallet-Guy 法[18]，Daniel 法[3]などがある．内圧測定用挿入器具として，金属カニューレ[18]，ビニールチューブ，カテーテルなどが用いられている．これらの器具が内圧を正確に導出するためには，つぎに示す条件を揃えていなければならない．

1) 生理食塩水で灌流時，流量が40～50ml/分以上であること[12)19]．2) 毛細管抵抗をさけるため直径が 2.5 mm以上のカニューレであること[18]．3) 先端と側方に数個の開口部を有し，壁が薄く十分な屈曲性を有する固いカテーテルもしくはチューブであること[12]．

著者はこれら諸条件を満たすごときポリビニールチューブを使用した．

胆嚢管より総胆管内に器具を挿入するさい，総胆管内のその長さを調整する必要がある．White[12] はカテーテルの先端から15～20mmのところに小球をつけ，そこで胆嚢管を結紮する工夫をしている．著者はチューブの先端から3cmのところに絹糸でマークをつけチューブ挿入の長さをコントロールした．

内圧測定前に zero 点を設定することは極めて重要である．この点を正確にするため種々の苦心が払われ，Hess[1] は垂直棒を，吉岡[11]は水準器を，Hopton[20] はアルコール水準器を用いた．著者は低圧型トランスジューサーを上下させ記録器のペン先を基線に一致させることにより zero 点を設定した．また zero 点は研究者[11)~17)22]により様々で，Vater 乳頭の高さとするもの，三管合流部の高さとするもの，前後腹壁の中間点の高さとするものなどがある．Hess[1] は zero 点設定にあたり±1cmの誤差範囲内で行うのが望ましいと述べている．著者は胆嚢底部もしくは三管合流部に zero 点を設定した．

内圧測定記録方法として Mallet-Guy[2)18]，Albot[21]，吉岡[11]はタンブルマノメーターを使用して内圧測定を行い，キモグラフ上に記録せしめたが，この方法は機械の安定性がとぼしく，かつ記録用紙の処理が難しい．Caroli 法および Caroli 変法[1]はガートルびん内の気泡発現，灌流中止後の液面の安定化を目測して内圧，流量を測定しているため測定記録値の再現性がない．両方法とも測定にあたりあまりにも長時間を必要とするため，術後Tチューブによる計測にはともかく，術中胆道内圧測定には好適とはいいがたい．

そこで著者は前述のごとく，胆道内圧を電気的に増幅して短時間にその変動を自動的に記録紙上に描記せしめる方法を用いた．

胆道造影について従来のほとんどの研究者は，内圧測定時もしくは測定後に数枚の胆道造影写真をとり，これで胆道形態を判断していたので形態面での動的観察が不十分で，かつ内圧測定との同時性がなかつた．

そこで著者は内圧と形態の同時観察の必要性を痛感し，内圧測定を行いながら数十枚のX線フィルムによる胆道所見を内圧記録紙上に同時記録した．これにより胆道における機能と形態の相関がより詳細かつ具体的に観察することができた．

Mallet-Guy[2] は犬の実験から造影剤は胆道系に痙縮反応を起こさせるので，内圧測定に造影剤を使用しないほうが良いと述べたが，Cushieri[23] は40%ウログラフィンを使用しても生理食塩水と同様の内圧曲線を描記することを観察し，Mallet-Guy[2] の見解を否定した．

同様に Albot[21] も30%造影剤には胆道内圧を上昇させるほどの影響がないとしている．

Hess[1] は radiomanometry 時使用する造影剤の条件として，1) 水溶性で水と同じ粘調度を有すること，2) 中性であること，3) 等張性であること，4) 適当な放射線透過性を有することをあげており，高張性の造影剤を20～25%にうすめて使用すると良いと述べている．

石井[4]は造影剤をX線学的基礎的研究および臨床的研究から30%に希釈した水溶性造影剤が造影ならびに読影上最適であるとしている．

著者は60%ウログラフィンを倍量希釈して使用し，胆道造影所見とくに小結石の見落しの防止や末端部所見の評価上好結果を得た．

Mallet-Guy[18] によれば胆道内圧は自律神経の支配下にあるので，内圧測定時にはこの平衡状態を変えるような薬剤は使用すべきでないと述べている．

胆道内圧に影響を及ぼす薬剤の作用機序は，多くの研究者[23)~29]により発表されており，胆道内圧を上昇させる薬剤としてモルフィン，メペリジン，ペンタゾシンなどがあげられ，内圧を下降させるものとしてアトロピン，亜硝酸アミル，ニトログリセリン舌下錠などが知られている．したがつて内圧測定を予定した場合，麻酔導入時にこれらの薬剤を用いることは避けなければならない．

胆嚢内圧に関与する因子[16]として胆嚢壁の弾性，緊張性，収縮性および胆嚢管の抵抗など種々あげられる．

胆嚢内静止時圧の正常値は研究者により必ずしも一定していない．すなわち Mallet-Guy[18] は18cmH_2O，野呂[16]は88mmH_2O，Smith[30] は6～8cm造影剤圧として

いる．

野呂[16]は基礎圧が200mmH_2O 以上の場合には，胆石などによる胆嚢管の閉塞，悪性腫瘍による総胆管閉塞などを疑わしめると述べている．

著者の観察結果では観察対象となつた対照群，胆嚢結石群，非結石胆道疾患群の3群間において胆嚢内静止時圧に関し有意差を認めなかった．

けれども胆嚢内胆石浮遊例の静止時圧は2 cmH_2O から15cmH_2O の間に分布し，胆嚢頚部もしくは胆嚢管に胆石が嵌入した症例の静止時圧は10cmH_2O から38 cmH_2O の間に分布しており，胆嚢内胆石嵌入例の静止時圧は胆石浮遊例に比べ高値を示した．

胆嚢管出現時圧は，胆嚢内容が Lütken 括約筋の抵抗を排して総胆管内に流出するに要する圧とされよう．この正常値を Hess[1] は18～22cmH_2O，吉岡[11]は20cmH_2O，Albot[21] は12～15cmH_2O としている．Hess[1] は胆道の低緊張性症例では10～17cmH_2O を示し，閉塞機転があると30cmH_2O 以上になると述べている．

著者が観察した対照群の胆嚢管出現時圧の平均は33±9 cmH_2O で，胆嚢内結石群および非結石胆道疾患群の胆嚢管出現時圧の平均はそれぞれ41±10cmH_2O，41±12 cmH_2O であり，この2群は正常対照群と有意差を認めた．

以上の結果から胆嚢管の病変の有無により，胆嚢管出現時圧は変化するものと考えられた．

総胆管内圧に作用する因子[15)18)23)]として胆汁分泌量，胆嚢機能，総胆管壁の弾性，緊張性，末端部括約筋の機能，胆石の有無などが考えられる．総胆管内圧上昇は末端部を取り囲む十二指腸壁筋の緊張度，運動の変化によるものであると Kock[31] は述べている．

しかし教室における一連の研究結果[32)~37)]から胆管末端部 Oddi 筋の括約運動は胆汁排出機転において十二指腸壁筋から機能的に独立しているため，Oddi 筋運動の胆道内圧に与える影響は決して少なくないものと考えられる．

Kjeligren[38] は総胆管内静止時圧が総胆管内の自然の内圧をあらわしており，通過圧，残圧は人工的因子が作用しており胆道内圧の真の意義はなく，静止時圧がもつとも重要であると述べている．

総胆管内静止時圧の正常値は研究者[4)~6)17)23)39)]によりさまざまで，10～18cmH_2O が正常値であるとしている．著者は予備実験の結果から15cmH_2O 以下を正常値とした．

野呂[16]は静止時圧が 140～200mmH_2O では胆管結石症が疑われ，200mmH_2O 以上の場合には悪性腫瘍による総胆管閉塞が疑われると述べている．

著者の観察結果から胆石症だけについて検討してみると，胆嚢結石群の静止時圧は2 cmH_2O から19cmH_2O の間に分布し，平均は8±3 cmH_2O であり，胆嚢結石群26例中23例（88%）が正常範囲内に分布していた．

総胆管有石例の静止時圧は3 cmH_2O から35cmH_2O の間に分布し，平均は17±5 cmH_2O であつた．静止時圧の上昇を認めなかつた総胆管有石例は胆石浮遊例で，静止時圧の上昇を認めたのは末端部胆石嵌入例であり，胆石の所在部位が静止時圧に及ぼす影響は大きいと考えられた．

総胆管内静止時圧に関し，胆嚢結石群と総胆管有石群の間に有意差を認めた．

注入時圧については，胆嚢結石例は8 cmH_2O から58 cmH_2O の間に分布し，平均は31±5 cmH_2O で，総胆管有石例は13cmH_2O から71cmH_2O の間に分布し，平均は33±9 cmH_2O であり，両群間に有意差を認めなかつた．

乳頭部の炎症性狭窄による胆汁うつ滞，ないしは Oddi 括約筋機能異常，良性膵疾患の1部に対してその機能廃絶，すなわち biliary drainage を改善せしめる方法として乳頭部手術がある．

今世紀初期まで膵炎の治療には主として経十二指腸括約筋切離術が行われていたが，1952年 Jones and Smith[40] が慢性再発性膵炎の治療に経十二指腸括約筋形成術 transduodenal sphincteroplasty を施行し，括約筋の完全なる廃絶と膵管開口部の開放をはかつた．

1955年槇[41]はビリルビン系石を主とした胆道疾患における胆汁うつ滞や胆砂，小結石の持続性排出に際し，そのドレナージを目的として papillectomia partialis anterior なる術式を創案した．この術式は Jones and Smith[40] の手段と本質的に変わらないが，Jones[40] らは慢性膵炎を対象としたものに対し槇は胆道疾患を対象としたところにその本質的差異があろう．

その後 Jones and Smith[42)43)] は本術式は慢性膵炎には有効でなく，むしろ胆石症を主とする胆道疾患で末端部狭窄に起因すると思われる症例，すなわち遺残結石除去，胆汁うつ滞防止，胆石再形成予防のために本術式の適応を求むべきであったと反省，述懐している．

またかれらは最初の論文発表当時，T.S.P. を1.5cmの長さに行っていたが，その後括約筋の長さには6～30mm

と著しい個人差があるため，切除の長さよりも吻合口の直径が総胆管最大径と同一になつた時点で，本術式が完成したと判断すべきで，切除の長さのみにとらわれるべきでないと強調している．

われわれの教室ではこの考えを考慮に入れ胆道末端部の疾患に対し適応に応じて，経十二指腸括約筋形成術を施行し好成績をあげている[44]．

T.S.P. 施行患者に上部消化管透視を行うと造影剤の胆道内逆流現象[44]が見られるため上行性胆管炎が懸念されるが，胆管炎は下行性の感染であり総胆管に閉塞がない限り決して起こるものでないと Jones and Smith[42)43]は述べている．この意味から切除の長さにこだわつて不十分な T.S.P. を施行すると biliary drainage の改善を目的としたものが，かえつて逆に胆管炎を惹起する結果となりかねない．

T.S.P.を確実に施行するためには末端部括約筋の解剖組織をよく理解しなければならない．この解剖組織学の研究には Boyden[45]，Barraya[46]，Hand[47] らのすぐれた報告がある．

Kune[7] は括約筋による末端部内腔狭小部を narrow, distal segment と称している．この N.D.S. の長さには個人差があり Kune[7] は7～38mm，Hand[47] は11～27mm，Jones[43] は6～30mmであると述べている．

T.S.P. を施行する場合，この N.D.S. を完全に開放することが絶対に必要であろう．われわれが一次的に T.S.P. を施行した症例の N.D.S. は10～40mmの間に分布し，平均は21±4mmと長かつたが，N.D.S. と静止時圧および総胆管直径との間には，正の相関関係はとくに認められなかった．

Gray and Skandalakis[9] によると乳頭開口部より主膵管開口部までの長さが2mm以上の場合を long ampulla と呼び，胆膵疾患の相関を示唆している．われわれの一次的 T.S.P. 施行全症例が long ampulla であった．したがつて long ampulla つまり共通管の長さが大きいものほど本術式の適応を考慮する必要があろう．

T.S.P. の臨床的手術適応は多くの研究者により発表されているが統一的見解に乏しいのが現状である．諸家の見解を総合してみると，絶対的適応として総胆管の拡張高度で総胆管内に胆石が充満しているもの，胆砂もしくは胆泥が多く存在するもの，末端部胆石嵌入例，末端部狭窄例，胆摘後症候群などがあげられる．

胆道内圧から T.S.P. 適応を決めている研究者[15)22)48]もいるが，著者の観察結果からも内圧測定は単なる乳頭部病変診断の一助にすぎないので，これのみをもつてして適応決定を行うことは非常に危険であると考えられる．

われわれは radiomanometry 所見から総胆管拡張の有無，総胆管内静止時圧，末端部への胆石嵌入の状態，N.D.S. の分布範囲とその動的形態，造影剤の十二指腸内流出状態などを総合判定して，経十二指腸括約筋形成術を施行している．

胆道造影でしばしば造影剤の膵管内逆流現象を観察することができる．

膵管内逆流現象の発見頻度は7～46%とされており，数値には研究者[4)7)16)17)23)24]により差がみられる．これは主として観察方法の相違によるものと考えられる．著者の観察症例では75例中22例（29%）にこの現象が認められた．

1901年 Opie[49] が胆石による乳頭膨大部閉塞に続発した胆汁逆流現象をもつて，総胆管と主膵管の common channel theory を唱えた．

総胆管と膵管の解剖学的関係は，かなりの変異があるとされている．また膵管の開口も種々の形式をとるとされ Kune[7] によれば540例の検索では約75%が共通管を形成しており，膵管は総胆管末端部壁肥厚領域，すなわち Oddi 括約筋領域に開口していると述べている．

膵管内逆流現象の機序について従来より相反する2つの説[24]がある．1つは末端部括約筋の過緊張説で，もう1つは総胆管十二指腸接合部弛緩説とである．

Kune[7] の観察によれば，胆道膵管内逆流現象は共通管を有する症例だけに見られ，その機序は Oddi 括約筋が収縮し，二管がそれぞれ分離した状態ではこの現象は見られず，Oddi 括約筋が弛緩して二管が連続性を形成した時点にのみ見られるとした．大藤[39]も同様の機序でこの現象が起こることを，経皮的胆道造影で確認している．

小野[50]は術後 T-チューブから胆道造影を行い，胆管末端部の高速度ならびに拡大X線映画でこの現象を観察し検討している．それによると膵管内逆流は胆汁の十二指腸内流出時，換言すると Oddi 括約筋弛緩時に発現するもので，流出中断時すなわち Oddi 括約筋緊張時には決して起こりえないと述べている．

膵管内逆流現象が見られる時の総胆管内圧を Kune[7] は20cmH_2O 以上，Caroli[24] は25～30cmH_2O としている．著者の膵管出現時総胆管内圧の平均は36±9cmH_2O で，膵管非出現例のそれ（30±7cmH_2O）に比べ高値

を示した．すなわち膵管逆流は胆管圧がある程度高い条件下で発生するものと思われる．

いずれにしても本現象は Oddi 括約筋弛緩の時相に一致して，総胆管内圧＞十二指腸内圧＞膵管内圧の不等式が成立する環境下で発生するものと考えられるが，その詳細に関しては今後の研究にまたねばならない．

V. 結　語

Radiomanometry の1つとして胆道内圧曲線に多数のフィルムによる胆道系の動的変化を同時に記録，観察する方法を考案し，肝胆道膵手術を主体とする上腹部手術75例に観察を施行し，つぎのような結果を得た．

1) 胆嚢内胆石嵌入例の胆嚢内静止時圧は，胆石浮遊例の静止時圧より高値を示した．

2) 胆嚢結石群および非結石胆道疾患群の胆嚢管出現時圧は，正常対照群に比べ高値を示し，胆嚢管出現時圧は，胆嚢管の閉塞の有無により左右されるものと判断された．

3) 総胆管内静止時圧では，総胆管有石群が胆嚢結石群より高値を示した．総胆管有石群においては胆石の所在部位が静止時圧に大きな影響を及ぼしていると考えられた．

4) 経十二指腸括約筋形成術の適応決定にあたって単に内圧の検索のみならず総胆管とくにその末端部における動的変化を詳細に観察することが極めて重要である．

稿を終わるに臨み，ご懇篤なるご指導とご校閲を賜った大内清太教授ならびに終始直接ご指導ご教示を賜った小野慶一助教授に深甚なる謝意を捧げるとともに，研究にご支援やご協力を頂いた教室の諸兄に心から感謝の意を表する．

文　献

1) Hess, W.: Surgery of the biliary passages and pancreas. D. van Nostrand, New York, 1965.
2) Mallet-Guy, P.: Value of peroperative manometric and roentgenographic examination in the diagnosis of pathologic changes and functional disturbances of the biliary tract. Surg. Gynec. Obst., **94**: 385—393, 1952.
3) Daniel, O.: The value of radiomanometry in bile duct surgery. Ann. Roy. Coll. Surg. Engl. **51**: 357—372, 1972.
4) 石井敏明：術中胆道造影法の検討並びに術中胆管圧測定の意義．日消病誌，**66**：296—315, 1969.
5) 福島高文ほか：二，三胆道疾患，特に所謂無石胆嚢炎に於ける術後胆管撮影所見．弘前医学，**5**：333—345, 1954.
6) 盛岡敬二：各種胆道疾患に於ける経胆管的胆道撮影像の分析．第1報：術後設置された排胆T字管よりの撮影．弘前医学，**13**：70—79, 1960.
7) Kune, G.A.: Current practice of biliary surgery. Little, Brown, and Co., Boston, 1972.
8) Mercadier, M.P., et al.: Chronic recurrent pancreatitis and pancreatic pseudocysts. Current Problems in surgery, Year book Medical publishers, Inc., Chicago, July, 1973.
9) Gray, S.W., et al.: Anomalies of the extrahepatic biliary ducts and the gallbladder, Embryology for Surgeons, W.B. Saunders Co., Philadelphia, 1972.
10) Acosta, J.M., et al.: Distal pancreatic duct inflammation. Ann. Surg., **172**: 256—263, 1970.
11) 吉岡　一：ラジオマノメトリーによる胆管圧異常症の診断とその治療法．手術，**13**：126—142, 1959.
12) White, T.T., et al.: Radiomanometry, flow rates, and cholangiography in the evaluation of common bile duct disease. A study of 220 cases. Amer. J. Surg., **123**: 73—79, 1972.
13) McCarthy, J.D., et al.: Radiomanometry during biliary operations. Arch. Surg., **100**: 424—429, 1970.
14) Schein, J.C., et al.: Biliary manometry: Its role in clinical surgery. Surgery, **67**: 255—260, 1970.
15) 加藤金吾：胆石症における胆管末端部機能の動的観察—胆管末端部抵抗測定成績と臨床症状，胆管造影所見，術後成績との比較．日外会誌，**73**：629—648, 1972.
16) 野呂俊夫：胆道内圧に関する臨床的ならびに実験的研究．日外会誌，**73**：1640—1654, 1972.
17) 本山博信：胆道外科におけるラジオマノメトリーの臨床的研究．日外会誌，**72**：817—838, 1971.
18) Mallet-Guy, P., et al.: Per-operative manometry and radiology in biliary tract disorders. Brit. J. Surg., **44**: 55—68, 1956.
19) Kavlie, H., et al.: Flow rates and manometry in the assessment of the common bile duct. Acta Chir. Scand., **138**: 817—826, 1972.
20) Hopton, D., et al.: An evaluation of manometric operative cholangiography in 100 patients with biliary disease. Surg. Gynec. Obst., **133**: 949—954, 1971.
21) Albot, G., et al.: Radiomanometric examination of the biliary ducts: Experience with 418 cases. Gastroenterology, **24**: 242—261, 1958.
22) 富田濤児ほか：胆道外科における胆管末端部機構の動的観察法と，その臨床応用．日消病会誌，

67：47—54, 1970.
23) Cushieri, A., et al.: Biliary-pressure studies during cholecystectomy. Brit. J. Surg., **59**: 267—273, 1972.
24) Caroli, J., et al.: Contribution of cineradiography to study of the function of the human biliary tract. Amer. J. Dig. Dis., **5**: 677—696, 1960.
25) Myers, R.N., et al.: Cinefluorographic observations of common bile duct physiology. Ann. Surg., **156**: 442—450, 1962.
26) Kewenter, J., et al.: The effect of some spasmolytic drugs on the choledocho-duodenal junction in man. Scand. J. Gast., **6**: 401—405, 1971.
27) Chessick, K.C., et al.: Spasm and operative cholangiography. Arch. Surg., **110**: 53—57, 1975.
28) Greenstein, A.J., et al.: A comparative study of pentazocine and meperidine on the biliary passage pressure. Amer. J. Gastroent., **58**: 417—427, 1972.
29) Economou, G., et al.: A cross-over comparison of the effect of morphine, pethidine pentazocine, and phenazocine on biliary pressure. Gut., **12**: 218—221, 1971.
30) Smith, M.L.: Biliary radiomanometry. U.S. Armed Forces Med. J., **8**: 481—494, 1957.
31) Kock, N.G., et al.: The influence of the motor activity of the duodenum on the pressure in the common bile duct. Ann. Surg., **160**: 950—957, 1964.
32) 槇　哲夫：胆汁排出におけるオッヂ筋の機能的独立性について．東北医誌，**63**：36—47, 1961.
33) 津島恵輔：犬に於ける胆汁排出機能のX線映画による研究．日外会誌，**65**：1189—1198, 1964.
34) 土田　博：胆汁排出機転に関する電気生理学的ならびにレ線学的研究．日平滑筋誌，**4**：103—114, 1968.
35) 柿崎潤三：内圧・筋電図およびX線映画3現象同時記録法による家兎胆管末端部運動の観察．日平滑筋誌，**6**：40—49, 1970.
36) 小野慶一：胆道の運動—その電気生理学的ならびに映像工学的観察．日平滑筋誌，**7**：1—18, 1971.
37) Ono, K.: Bile flow mechanism in man. Arch. Surg., **96**: 869—874, 1968.
38) Kjeligren, K.: Persistence of symptoms following biliary surgery. Ann. Surg., **152**: 1026—1035, 1960.
39) 大藤正雄：Vater 乳頭の機能．医学のあゆみ，**86**：528—535, 1973.
40) Jones, S.A., et al.: Transduodenal sphincteroplasty for recurrent pancreatitis. Ann. Surg., **136**: 937—947, 1952.
41) 槇哲　夫ほか：十二指腸乳頭部手術をめぐる2，3の問題．外科，**22**：988—1003, 1960.
42) Jones, S.A., et al.: Transduodenal sphincteroplasty (not sphincterotomy) for biliary and pancreatic disease-indications, contraindications, and results. Amer. J. Surg., **118**: 292—306, 1969.
43) Jones, S.A.: Sphincteroplasty (not sphincterotomy) in the treatment of biliary tract disease. Surg. Clin. North Amer., **53**: 1123—1137, 1973.
44) 小野慶一ほか：経十二指腸括約筋形成術の基礎的ならびに臨床的検討．日消外会誌，**7**：560—571, 1974.
45) Boyden, E.A.: The anatomy of the choledochoduodenal junction in man. Surg. Gynec. Obst., **104**: 641—652, 1957.
46) Barraya, L., et al.: La région Oddienne. Anatomie millmétrique. Presse médicale, **79**: 2527—2534, 1971.
47) Hand, B.H.: An anatomical study of the choledochoduodenal area. Brit. J. Surg., **50**: 486—494, 1963.
48) 提敬一郎ほか：十二指腸乳頭形成術の手術適応ならびに術後遠隔成績．外科診療，**16**：1325—1330, 1974.
49) Opie, E.L.: The relation of cholelithiasis to disease of the pancreas and to fat necrosis. Amer. J. Med. Sc., **121**: 27—43, 1901.
50) 小野慶一：内科シリーズ 17，胆石症のすべて，臨床に必要な胆道系の解剖と生理，27—41，南江堂，1974.