日消外会誌 9（4）：474～481，1976年

肝門部術中照射療法に関する基礎的研究
—電子線1回大線量照射による組織学的変化—

放射線医学総合研究所臨床研究部
轟　健*　恒元　博　碓井　貞仁*
筑波大学臨床医学系外科
岩崎　洋治

RADIOLOGICAL EFFECT OF SINGLE MASSIVE IRRADIATION ON THE LIVER HILUM OF RABBITS

Takeshi TODOROKI*, Hiroshi TSUNEMOTO and Sadahito USUI*
(Division of Clinical Reserch, National Institute of Radiological Sciences)
Yoji IWASAKI
(Department of Surgery, Institute of Clinical Medicine, the University of Tsukuba)
*(Second Surgical Department, School of Medicine, Chiba University)

肝門部術中照射療法における照射線量を決定する目的で，家兎肝門部に開腹したまま，電子線を1回に3000rad および5000rad 照射した．照射後2日から4週間までの急性期について，照射野に含まれた，肝臓，肝外胆管，肝固有動脈，門脈の照射による影響を組織学的に調べた．実験成績から，肝門部電子線3000rad 1回照射は，組織耐容線量内にあることがわかつた．

緒　言

上部胆管癌，とくに左右肝管合流部に原発または波及した胆管癌や肝門部領域に浸潤した胆嚢癌は，隣接する血管系への侵襲等により切除不能な症例が多い．これらの切除不能症例に対する治療法として，放射線療法の導入は有用と考えられる．しかし，胆道癌に対する放射線治療の報告は極めて少ない．その理由として，胆道癌の占拠部位の正確な診断が得られにくかつたことや，体外照射法では，皮膚や放射線感受性の高い腸管など正常組織への被曝が避けられないため，放射線感受性の低い腺癌を十分に破壊する線量を照射することが困難であることなどがあげられる．

体外照射法による報告は，Ariel.（1956）[1]，Murphy.（1967）[2]，Green.（1973）[3]，高田ら（1976）[4]が主なものである．一方，正常組織の障害を少なくする工夫として，術中（開創）照射法[5]が行われるようになつた．術中照射では開腹したまま行うため，照射野を正確にとれる．また正常臓器を照射野から除外できる．さらに線量分布の特異的な電子線を使用し，病巣の厚さに応じたエネルギーで照射すれば，病巣の背後にある正常組織への被曝が避けられる，などの利点があり，周囲に重要臓器の隣接した胆道癌に対し，電子線による術中照射法は，すぐれた方法であろう．

術中照射の問題点は，照射野から排除できない正常組織の耐容線量内で，1回に有効な線量を照射しなければならない点である．1回大線量照射における病巣線量についての報告は少なく，阿部[6]は，多数の胃癌などの術中照射の経験から，腺癌に対する治癒線量として，1回に3000～4000rad が必要であると報告している．しかし肝門部に電子線1回大線量照射を施行した場合，照射野に含まれる肝臓，肝外胆管，肝動脈，門脈などの重要臓器に対する影響や，それらの臓器の耐容線量について詳細に検討した論文は見当らない．著者は，肝門部胆管癌に

* 千葉大学第二外科

対する術中照射の線量を決定する目的で，家兎肝門部に電子線1回大量照射を行い，肝門部肝臓，肝外胆管，血管系におよぼす影響について，組織学的に検索したので報告する．

方　法

体重2.8kg～3.5kgの家兎を用いた．ネンブタール麻酔下に開腹し，肝門部胆嚢管合流部を中心に直径2.5cmの照射筒を用いて照射野を規定し（**図1**）照射筒にとりつけたスコープで，照射野を確認した．照射装置は三菱医用線型加速器 ML—15—2電子線発生装置を使用した．照射条件は FSD 100cm，線量率1000rad/min，エネルギー8MeV（80%線量域3cm）照射野 2.5cmφ，照射線量は3000rad および，5000rad を1回に照射した．使用した家兎は対照群3羽と，3000rad 照射群15羽，5000rad 照射群15羽の計33羽である．照射後2日，4日，1週，2週，4週目に，ネンブタール麻酔下に開腹し，胆管および血管系とともに全肝を摘出した．摘出後直ちに胆嚢に切開を加え，10%ホルマリン—リン酸緩衝液（pH 7.2，1/15N）を十二指腸乳頭部から10ml 注入し固定した．**図2**に示した範囲で，肝外胆管の長軸方向に直角に 0.5cm間隔に切り出し，切片を作製した．染色は Hematoxylin-Eosin 染色を使用した．

図　1

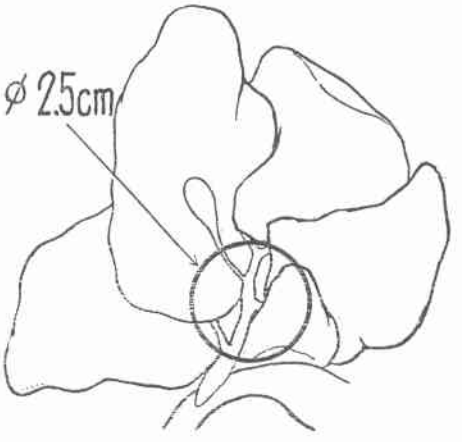

図　2

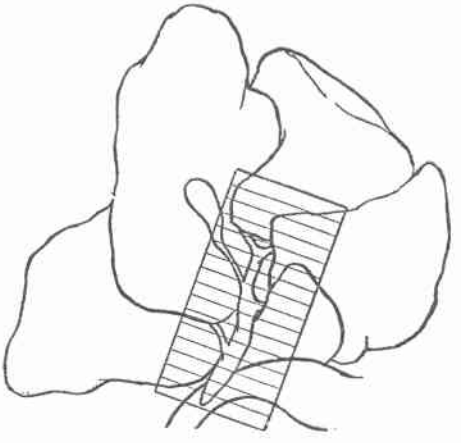

結　果

開腹照射後4週間の経過観察中死亡した家兎はなかつた．本実験に使用した家兎の肝臓内に寄生虫卵を認めたものは11羽あり，これらは照射による影響を検索するのに不適であるため除外した．寄生虫卵の検出されない家兎が各群2羽または3羽となるように適時追加実験した．照射後2日，4日，1週，2週，4週の各群について，主として急性期における病変を中心として検索した．検索部位は照射野内の肝臓，肝外胆管，固有肝動脈，門脈で，これらの諸臓器の変化を病理組織学的に調べた．

1．肝外胆管

家兎における胆嚢管および胆管の合流のしかたは，人の場合と異なり**図1**に示した合流形式が多く，**図1**の円で囲んだ照射野内の胆嚢管を除く肝外胆管を検索した．

A．3000rad 照射群

照射2日後の群では胆管粘膜上皮は，対照群（**図3**）に比較して高円柱状となり，その細胞配列は密である．さらに粘膜上皮の核は泡沫状を呈し，腫大して密にならぶ．粘膜周囲には軽度のうつ血と炎症性細胞浸潤，および浮腫を認めた（**図4**）．

4日後の粘膜上皮の変化は，2日後の群と同様の変化がさらに著明となつてくる．すなわち，粘膜上皮は高円

図3　肝外胆管（対照例）× 400

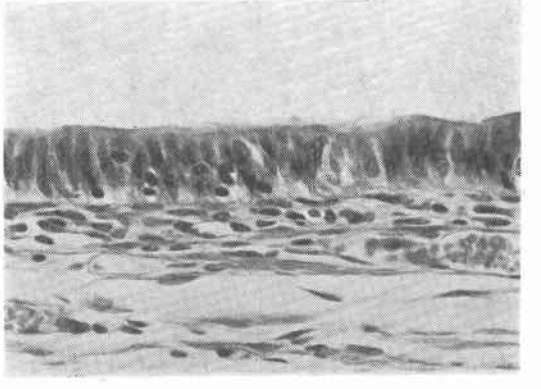

図4　3000rad 照射後2日目の肝外胆管像．× 400

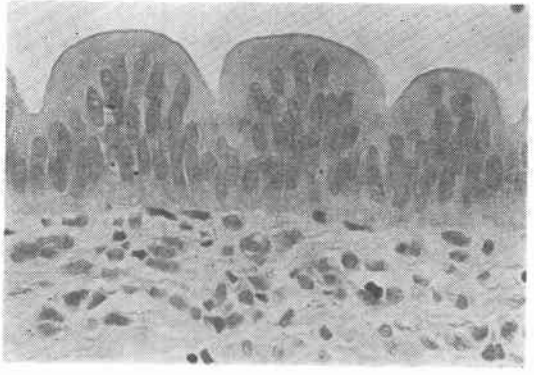

図5　3000rad 照射後4日目の肝外胆管像．× 400

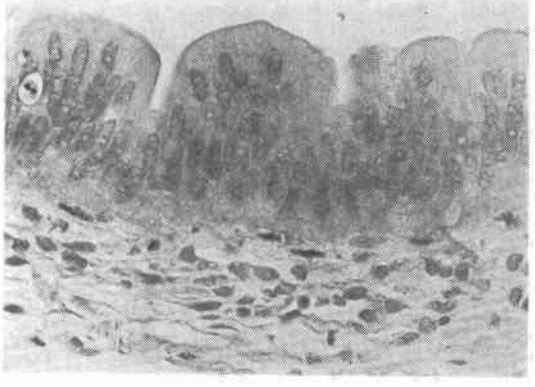

図6　3000rad 照射後1週目の肝外胆管像．× 400

柱状で，細胞配列は乳頭状を示し，核は腫大が著しく，核空胞がみられ，配列が密になつている．粘膜周囲の細胞浸潤は2日目よりやや強く，浮腫，うつ血を認める（図5）．

照射1週後の群では，粘膜上皮は4日後の群と同様に

図7　3000rad 照射後2週目の肝外胆管像．× 400

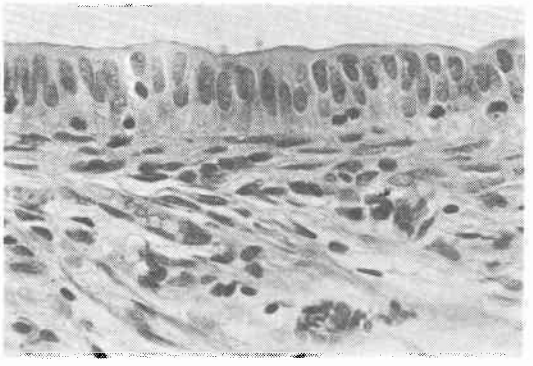

図8　3000rad 照射後4週目の肝外胆管像．× 400

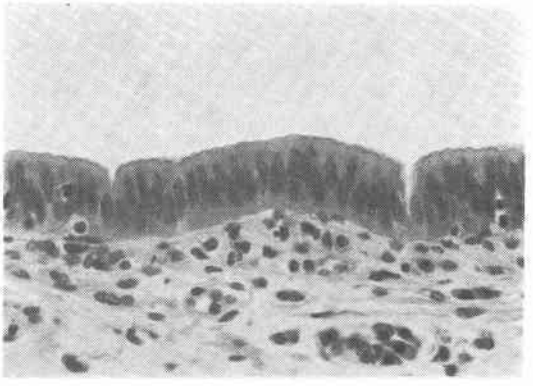

高円柱状で乳頭状を示し，核の配列も密である．4日後の群と異なる点は，腫大した核に混じつて，細長い核が存在する点である．粘膜周囲は浮腫やうつ血よりも，線維化の傾向が目立つてくる（図6）．

照射2週後の群では，粘膜上皮の高円柱状，乳頭状の像は消失し，核の腫大もなく，対照群にみられた粘膜上皮とほぼ同様の所見を呈してくる．粘膜周囲には線維化の傾向が認められる（図7）．

照射4週後の群では，2週後の群と同様に，対照群の粘膜上皮に回復している．粘膜周囲は軽度の細胞浸潤と線維化の傾向を示している（図8）．

B．5000rad 照射群

照射2日後の群では，3000rad 照射群にみられたと同様に，粘膜上皮は高円柱状を示し，その核は腫大している．しかし，粘膜細胞の核には基底部からの上昇化が認められ，核の配列が密でない．この点が3000rad 照射群と異なつた所見である（図9）．

照射4日後の群では，2日後の群と同様に粘膜上皮は

図9　5000rad 照射後2日目の肝外胆管像．× 400

図10　5000rad 照射後4日目の肝外胆管像．× 400

図11　5000rad 照射後2週目の肝外胆管像．× 400



高円柱状である．上皮細胞の核は上昇化が消失して，基底部に密な配列を示している（図10）．

照射2週後の群では上皮細胞は高円柱状であり，その核は密に配列しているが，多くの細長い核に腫大した核が混在している（図11）．3000rad 照射群では，照射後2週で，すでに対照群とほぼ同様な粘膜上皮の状態に回復

図12　5000rad 照射後4週目の肝外胆管像．× 400

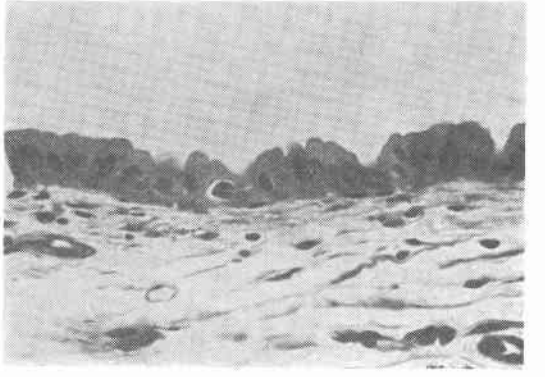

図13　3000rad 照射後2日の肝臓．× 100



しており，5000rad 照射群との相違が認められた．

照射4週後の群では，粘膜上皮は萎縮し，上皮細胞の核は濃縮し，一部では変性像が認められる．粘膜周囲の線維化が強く，対照群でみられた粘膜基底部近くの毛細血管は，あまりみられない．照射4週後では，粘膜上皮細胞の状態，および周囲の線維化像に3000rad 照射群との相違が著明にあらわれている（図12）．

2．肝　臓

A．3000rad 照射群

照射2日後の群では，照射野に一致した肝実質内の一部に散在する限局性の壊死巣を認める．さらにグリソン鞘を中心として，実質におよぶ炎症性細胞の浸潤がわずかに認められた．照射野外の部分も含め，肝全体にうつ血が著明である（図13）．

照射4日後の群では，壊死巣は縮少の傾向を示し，肝全体の小葉内のうつ血とグリソン鞘内に円形細胞の浸潤がみられ，さらにグリソン鞘を中心とした肝実質の線維の増生が認められる（図14）．

図14　3000rad 照射後4日の肝臓．× 200

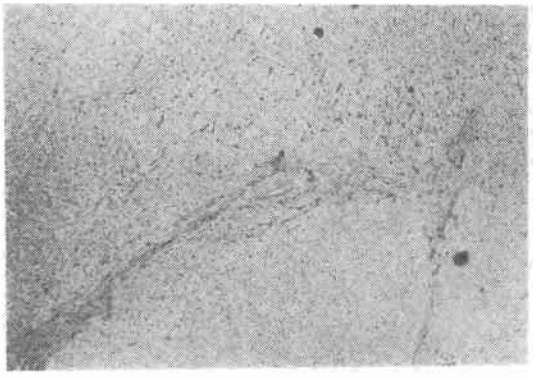

図15　3000rad 照射後1週の肝臓．× 400

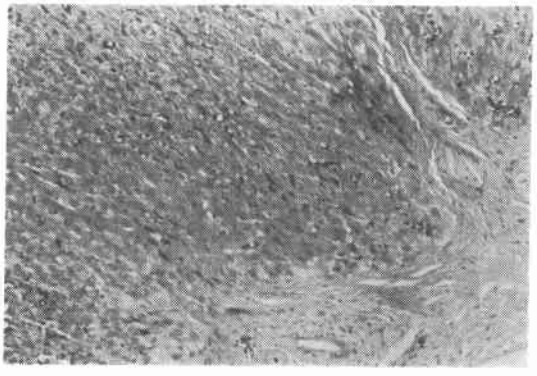

図16　3000rad 照射後2週の肝臓× 200

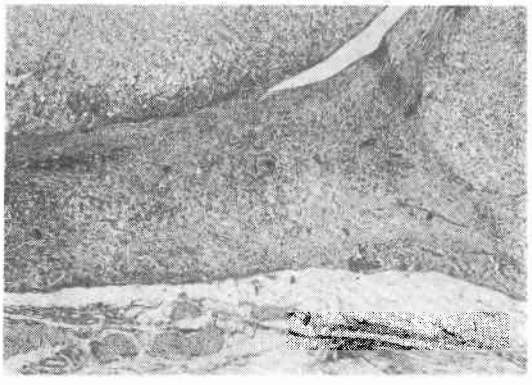

図17　3000rad 照射後4週の肝臓．× 200

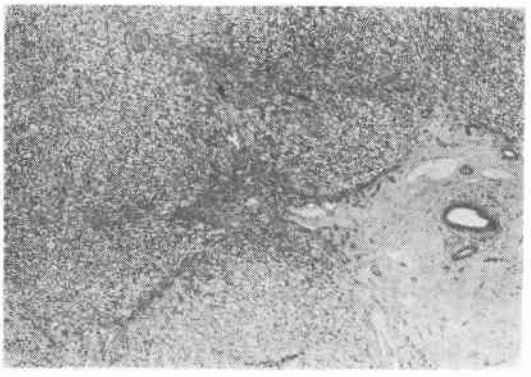

図18　5000rad 照射後2日の肝臓．× 400

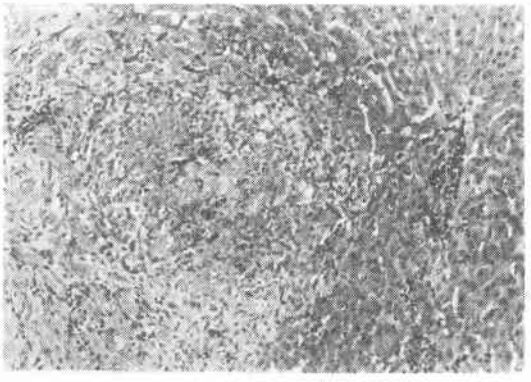

図19　5000rad 照射後2週の肝臓．× 100

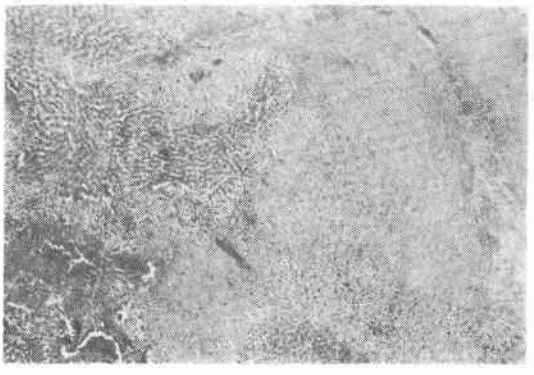

照射1週後には壊死巣に一致すると考えられる部分に，肉芽組織の増生と，細胞浸潤が認められた（図15）．

2週後の群では照射野内の壊死巣に一致して，硝子化を伴う瘢痕形成がみられ，細胞浸潤は極めて少ない（図16）．

4週後の群では，肝実質内の壊死巣と思われる部分の瘢痕巣は縮少し，胆管周囲の線維化がみられる．瘢痕周囲の肝細胞には変性像は認められない（図17）．

B．5000rad 照射群

照射2日後の群では，照射野内の肝実質に散在性の肝細胞の強い凝固壊死が認められ，その周囲には炎症性細胞浸潤を伴つている．また周囲の肝実質には，うつ血が

図20　5000rad 照射後4週の肝臓．× 200

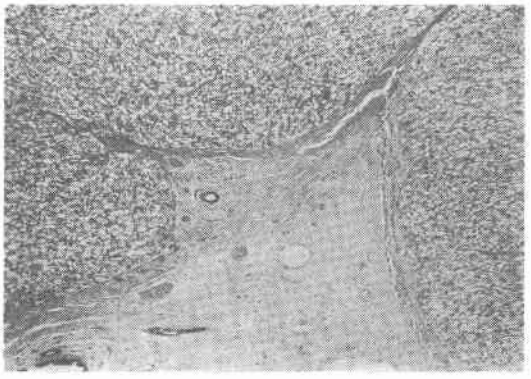

認められる（図18）．

照射2週後の群では，照射による変化は最も著明に認められた．照射野内の一部に，肝実質の広範囲な壊死巣と出血があり，その周囲に肉芽組織の増生が認められた（図19）．

4週後の群には，照射野内の一部に壊死巣に一致して，硝子化を伴う瘢痕形成が認められ，その周囲の肝細胞には変化は認められない．さらにグリソン鞘を中心とした肝実質の線維の増生を認める（図20）．

3．血管系

肝十二指腸靱帯内の固有肝動脈，および門脈について検索した．

3000rad 照射後4週までの観察では，門脈周囲の軽度な線維化，および動脈壁の軽度の線維化がみられる．照射による出血や閉塞等の著しい変化は全く認められなかつた．一方，5000rad 照射群で目立つ変化としては，固有肝動脈の内膜に部分的な肥厚と，内膜細胞の増殖がみられ（図21），門脈周囲には著明な線維化が認められた．

図21　5000rad 照射後4週の肝固有動脈．× 400

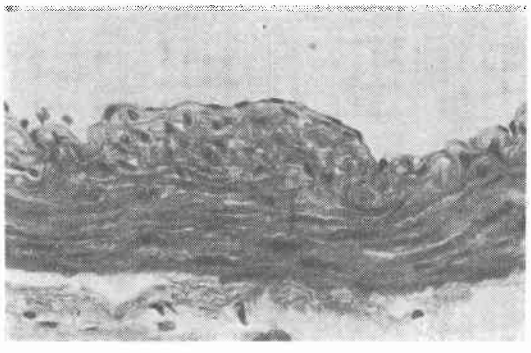

考　察

1回大線量照射が原則とされる術中照射療法において，照射線量の決定は最も重大な問題点である．肝門部領域に術中照射療法を行う場合，照射野に含まれる主要臓器は，肝臓，肝外胆管，血管系である．したがつて，これらの臓器の耐容線量内で1回に腫瘍破壊線量を照射しなければならない．

一般に腺癌に対する病巣線量は，分割照射の場合5000～7000rad/5～7週[7]とされている．1回照射線量を理論的に求める方法としては，Strandqvist（1944）の線量時間関係式[8]や腫瘍細胞数と細胞の放射線障害曲線を考慮した Suit（1966）の式[9]などがあげられる．しかし，これらの式から得られる1回照射線量は，いずれも臨床経験と合わないとされている．阿部[6]は，胃癌等の術中照射の経験から，腺癌に対する1回照射による治癒線量は，3000～4000rad であると報告している．一方，Burns（1965）[10]はX線1回2700rad は，分割5000rad に相当するとしている．そこで著者らは，肝門部領域の正常臓器に対する耐容線量を知る目的で，1回に3000rad と5000rad の電子線をそれぞれ照射し，照射による組織学的変化を調べた．本実験では，照射後2日から4週後までの急性期について検討した．

Brams and Darnbacher(1929)[11]は犬の胆嚢にX線を照射した実験から，治療に用いられる線量内で，比較的大量を照射した場合胆のうにうつ血や浮腫および，炎症性反応を伴つた上皮細胞の出血や壊死が起き，これらの変化は照射後約12日目頃最も著明になると述べている．

肝外胆管に1回大線量を開創照射した本実験では，胆管の実質細胞である粘膜上皮細胞は線量に応じた変化を示した．すなわち，3000rad, および5000rad 1回照射では，出血や壊死は見られない．3000rad 照射群では，照射後2日～1週にみられた上皮細胞の高円柱化や，配列の過密化，および核の腫大や密な配列など，上皮細胞の増殖とみられる変化は，照射2週後にはほぼ，対照群と同様の上皮細胞の状態に回復している．

一方，5000rad 照射群では，上皮細胞の高円柱化や核の腫大など浮腫性の変化と核の形状の不均一性および基底部への配列のみだれが認められた．また，照射後4週においても，対照群の上皮細胞の状態には回復せず，核の濃縮や上皮の萎縮が認められた．しかし，Brams の指摘した出血や壊死は起らなかつた．Rubin[12]も指摘しているように胆管上皮細胞は，放射線の直接的な破壊作用に対して，比較的抵抗性であるといえる．また，胆管粘

膜上皮周囲の線維化は照射線量に依存して，5000 rad 照射群に強く起つていた．慢性期障害が5000 rad 照射群に強く起ることが予想される．

肝臓に対する放射線照射の影響についての研究は数多くなされている．しかし，1回大線量照射による影響を検討した論文は少ない．Ariel (1951)[13] は家兎の肝臓にX線を用いて，体外照射により1回大線量照射 (300～100,000R)を行い，急性期障害について詳細に報告している．Ariel によれば，3000R照射ではグリソン鞘を中心とし，肝実質におよぶ炎症性細胞浸潤や，うつ血，浮腫等の変化が主体で，1週間後には軽度のうつ血性の変化のみとなつたと述べている．また，野村 (1968) [14]は ^{60}Coγ 線を用い家兎肝に，体外照射法により1回大線量照射 (200～7500R) を行つている．この実験から，野村は3000rad 1回照射により，浮腫やうつ血の他，肝細胞に壊死を認めたと述べている．著者も，前述の如く，3000rad 1回照射後2日目には，照射野内の一部に限局性の壊死巣を認めたが，1週後には肉芽組織が増生し，4週後には壊死巣と思われる部分に一致して瘢痕化した像が照射野のごく一部にみられた．瘢痕に隣接する肝細胞には，変性像などの異常所見はみられず，グリソン鞘の細胞浸潤もほとんど消失して，軽度の線維化傾向のみが，わずかに認められた．

血管系の変化は，3000rad 照射群で門脈周囲の軽度の線維化と，固有肝動脈壁の軽い線維化が認められた以外に，著しい変化は認めなかつた．しかし，5000rad 照射4週後の群で，固有肝動脈の内膜の肥厚と内膜細胞の増殖がみられた．

まとめ

照射線量の決定は術中照射療法において，最も重要な問題である．照射野から排除できない正常組織の耐容線量内で腫瘍破壊線量を1回に照射しなければならない．肝門部術中照射時，照射野に含まれる肝臓，肝外胆管，固有肝動脈，門脈等の耐容線量を知る目的で，家兎肝門部に電子線を1回3000rad, および5000rad 照射し，急性期における組織学的変化を調べた．

実験成績，1) 肝外胆管粘膜上皮は，3000rad照射後，上皮細胞の高円柱化や，核の腫大および，配列の過密化など増殖性の変化が出現したが，2週間後にはほぼ対照群の粘膜上皮の状態に回復した．

5000rad 照射群では，照射後4週においても，回復は不十分で上皮細胞は萎縮性で，核は濃縮傾向にあつた．また，胆管粘膜上皮周囲の線維化は，照射線量に応じて起り，5000rad 照射群では著明であつた．

2) 肝臓は照射により最も敏感に反応し，照射野内の肝実質に散在性で限局性の壊死巣が出現した．3000rad 照射群では，4週後には壊死巣は縮少瘢痕化して，照射野内の肝臓は修復されていた．5000rad 照射群では，照射野内の壊死性変化は3000rad 照射に比べて強くおこつた．4週後には壊死巣は，瘢痕化して縮少するが，グリソン鞘を中心とした肝の線維化がみられた．

3) 固有肝動脈および門脈は，3000rad 照射群ではとくに著しい変化を示さなかつた．

5000rad 照射群では，照射4週後に固有肝動脈の一部に内膜の肥厚と内膜細胞の増殖がみられたが，出血や閉塞などはみられなかつた．

以上の実験成績から電子線1回3000rad 照射は，肝門部術中照射において組織耐容線量内にあるといえる．また微小血管系や，間質結合織などの放射線障害による二次的な変化が主体となる慢性期の障害については，目下，実験観察中である．

稿を終るにあたり，ご指導をいただいた放射線医学総合究研所臨床研究部長，梅垣洋一郎博士に心から感謝する．また本研究の機会を与えてくださつた千葉大学第2外科佐藤教授に深く謝意を表する．種々のご助言，ご示唆をいただいた千葉大学第2外科岡村隆夫博士に厚くお礼申し上げます．さらに，この研究にご協力をいただいた放医研臨床研究室，安藤興一先生，放医研病院部診療放射線科技師，熊谷和正氏に深くお礼申し上げる．

文　献

1) Ariel, I.M.: The treatment of primary and metastatic cancer of the liver. Surg., **39**: 70—91, 1956.
2) Murphy, W.T.: Radiation therapy. Philadelphia. W.B. Saunders, p. 500—502, 1967.
3) Green, N., Mikkelsen, W.P. and Kernen, J.A.: Cancer of the common hepatic bile ducts palliative radiotherapy. Radiology, **109**: 687—689, 1973.
4) 高田忠敬，小林誠一郎，内田泰彦，福島靖彦，今泉俊秀，高崎　健，中村光司，浜野恭一，羽生富士夫：切除不能胆道癌の治療に関する検討．とくに経皮的胆管ドレナージを応用した放射線治療について．外科，**38**：53—60，1976.
5) Barth, G. and Meinel, F.: Intraoperative Kontakttherapie in den grossen Körperhöhlen. Strahlentherapie., **109**: 386—394, 1959.
6) Abe, M., Takahashi, M. and Yabumoto, E.,

et al.: Techniqus, Indications and Results of Intraoperative Radiotherapy of Advanced cancers. Radiology., **116**: 693—702, 1975.
7) 尾関巳一郎，松浦啓一郎：新放射線医学，南山堂，p. 736，1973.
8) 菅原　努，山田正篤，江上信勝，堀川正克：放射線細胞生物学．朝倉書店，P 588，1968.
9) Suit, H.D.: Radiation Biology: A Basis for Radiotherapy. In Fletcher, G.H.: Textbook of Radiology, p. 93—94. Lea and Febiger, Piladelphia, 1973.
10) Burns, J.E.M. Sc. and A. Inst. P.: Normogram for radiobiologically equivalent fractionated doses. Brit. J. Radiol., **38**: 545—547, 1965.
11) Rubin, P. and Casarett, G.W.: Clinical Radiation Pathology. W.B. Saunders, Philadelphia, P, 284, 1968.
12) Rubin, P. and Casarett, G.W.: Clinical Radiation Pathology. W.B. Saunders, Philadelphia, P, 268, 1968.
13) Ariel, I.M.: Effect of single massive doses of roentgen radiation upon the liver: experimental study. Radiology, **57**: 561—575, 1951.
14) 野村節夫：肝部分照射に関する研究．広島大学医学雑誌，**16**： 993—1043，1968.