日消外会誌　9（5）：657～660　1976年

新しい内翻一層吻合法(杉町，井口)による Braun 吻合の臨床経験

佐賀県立病院好生館外科
岡　直剛　杉町利喜雄

CLINICAL EXPERIENCE OF BRAUN'S ANASTOMOSIS WITH USE OF A NEW SINGLE LAYER INVERTING SUTURE TECHNIQUE

Naokata OKA and Rikio SUGIMACHI
Department of Surgery, Koseikan, Saga Prefectural Hospital

われわれは，さきに杉町，井口らにより実験的に開発されたところの，粘膜筋板の強い抗張力を利用しかも消化管内腔に糸の出ない新しい内翻一層吻合法をはじめて臨床に応用する機会を得た．すなわち，11例の胃切除術あるいは胃全摘術に際して行つた結腸前腸々吻合（Braun 吻合）にこの一層吻合法を応用したが，縫合不全や吻合部狭窄などの合併症は全くないという満足すべき結果を得た．従つて，本法は腸の吻合の場合には臨床的にも広く安全に用いられる方法と考える．

I. はじめに

消化管吻合では従来の漿膜面接着を重視した Albert-Lembert 法に代つて，血管網と結合組織の豊富な粘膜下層の接合に重点をおく断端吻合法が最近注目され，実地臨床に用いられることが多くなつてきた．

断端吻合法の中にも層別二層吻合法，一層吻合法などがあり，おのおの利点があるが，最近われわれは，杉町，井口らがさきに考案したところの粘膜筋板まで糸をかけて粘膜面には糸を出さない新しい一層吻合法[11]を臨床面に応用して良好な成績を得たので報告する．

II. 内翻一層吻合法（杉町，井口）の吻合手技

この方法の原理は**図1**に示すようなもので，粘膜筋板は通るが粘膜の外には針が出ないようにするものである．吻合しようとする腸管の両端を寄せ合せ，まず一方の断端から3mm 離れた漿膜側より断端面に直角に針を立て，ついでそれが粘膜面には出ないが粘膜筋板を貫通するように留意しながら針を出す．ついで対側の断端ではこれと逆のコースをとつて粘膜筋板からはじめて粘膜下層，筋層，漿膜と針を通す．本法の要点は粘膜筋板まで十分に針を通すが針先が粘膜面にあらわれないようにすることであり，この際粘膜の縁をピンセットで把持して逆にひきおこすようにすると，粘膜筋板を含む粘膜下層があらわれてきて針を通しやすくなる．結節縫合であれば**図2**のように3－5mm（平均4mm）間隔に糸をかける．連続縫合では**図3**のようにすればよい．

図1　杉町，井口による一層吻合法
糸は粘膜筋板を含む粘膜下層にはしつかりとかかるが，粘膜面には出ない．

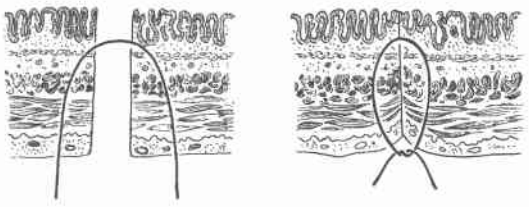

III. 症例ならびに成績

表1に示すように，佐賀県立病院好生館外科の手術患者のうち胃癌10例，胃潰瘍1例の計11例において，2例に胃全摘術，9例に胃切除術をおこなつた．胃全摘術は Schlatter 法，胃切除術は V. Eisersberg 法でおこない，結腸前において空腸・空腸吻合（Braun 吻合）をおこなう際にこの杉町，井口らの吻合法を用いた．また，この Braun 吻合において吸収性縫合糸 polyglycolic acid（以

図2　結節縫合

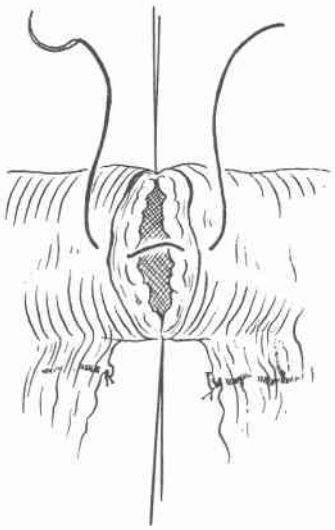

図3　連続縫合

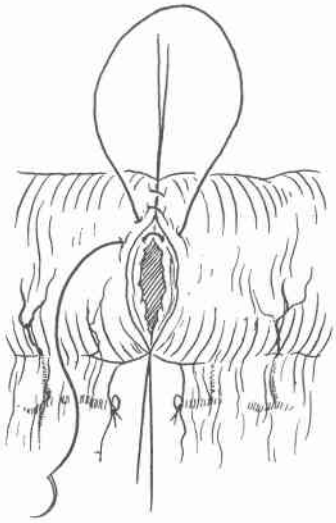

下 PGA と略）（商品名 Dexon）3—0を用い，後壁は全例連続縫合，前壁では9例に連続縫合，2例に結節縫合でおこなつた．吻合線の仕上りを粘膜面からみると縫合糸は全く粘膜面に露出せず，漿膜面からみると接合部がやや内翻したような感じで漿膜の接着は十分であつた（**図4**）．粘膜断端のほつれが漿膜面にはみだしたようなものは1例もなかつた．

吻合部治癒に関係すると思われる全身性因子のうち，血色素量について4例では入院時高度の貧血があつたが

表　1

No.	患者名	年令	性	病名	術前検査値 Hb(g/dl)	血清蛋白(g/dl)	BUN (mg/dl)	手術名	Braun吻合部縫合不全
1	江○久○	69	♀	胃　癌	14.3	7.2	14.8	胃切除	(—)
2	中○清○	55	♂	〃	12.8	6.1	16.9	〃	(—)
3	伽○勉○	47	♂	胃潰瘍	14.5 (15.2)	5.7 (6.4)	40.0	〃	(—)
4	灰○末○	63	♂	胃　癌	13.0	6.7	13.9	胃全摘	(—)
5	森○ク○	73	♀	〃	11.1 (16.6)	6.4	16.0	胃切除	(—)
6	今○鉄○	72	♂	〃	10.2 (13.1)	5.2	11.4	〃	(—)
7	辻○敏○	51	♀	〃	11.5	7.2	14.9	胃全摘	(—)
8	小○福○	61	♂	〃	15.0	6.5	10.6	胃切除	(—)
9	江○ミ○	73	♀	〃	11.1 (14.1)	5.8	9.9	〃	(—)
10	吉○義○	37	♂	〃	9.7	5.6	5.4	〃	(—)
11	大○治○	52	♀	〃	14.0	7.4	13.8	〃	(—)

（　）内数値は入院時検査値

図4a　粘膜側（術中）
吻合線の仕上りを粘膜側よりみると縫合糸は全く粘膜面に露出していない．

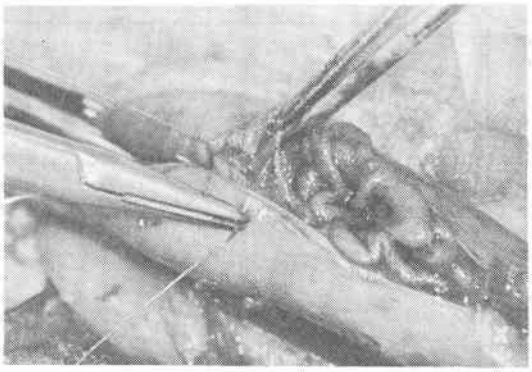

図4b　漿膜側（術中）
吻合線を漿膜側よりみると，漿膜接合部がやゝ内翻し，その接合も十分である．

術前輸血で改善された．そのほかのパラメーターでは4例が血清蛋白6.0g/dl 以下，1例が BUN 40.0mg/dl であつたが，血清ビリルビン値は全例正常範囲であつた（**表1**）．

図5　各種の一層吻合法

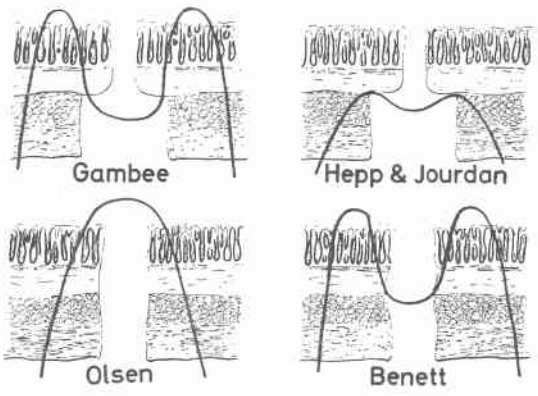

術後経過は全例順調で，術後出血とか縫合不全は1例もなく，3—4日目には全例排ガスをみて食餌の経口摂取を開始した．術後透視では内腔の狭窄，吻合線のもり上りなどの異常所見は認められなかつた．

IV. 考　案

消化管吻合法では，従来，漿膜の接合を重視した内翻二層吻合法である Albert-Lembert 法が主流をなし現在でも広く愛用されている．これに対して最近では，粘膜下層は血管が豊富で消化管吻合部治癒に必要な線維芽細胞の増殖の場でもあるという立場から，吻合部の治癒には粘膜下層が主役を演じるという見解が優勢になつてきた．したがつてこの粘膜下組織同志を接合させるような吻合法が理想的であるとされ，この目的に好都合な断端吻合法が注目され実験的，臨床的に消化管吻合における断端吻合法と従来の Albert-Lembert 法との比較がなされてきた[2)3)7)9)]．

一般に Albert-Lembert 二層吻合法の利点としては術後早期の漿膜面の接着のため耐圧力が強くて消化管内容の漏れがなく，したがつて縫合不全が少なく断端吻合法に比べて安全な方法であると考えられている．この漿膜面同志の接合は血行障害などの悪条件下でとくに重要であることが実験的に証明されている[6)]．しかし，消化管吻合においては常に二層吻合が必要なのであろうか．二層吻合法は場合によつては内腔の狭窄をきたす傾向もあり，吻合部に microabscess が多いともいわれる[5)]．小児のように小さい消化管吻合には一層吻合でないと満足な吻合はできない．したがつて，血行もよく緊張もかからない小腸吻合のような場合には断端吻合法である一層吻合法の長所が十分に生かされるといえよう．

断端一層吻合法の手技には各人各様の工夫がこらされている．その2，3をあげると，図5のように Gambee[4)]，Olsen[10)]，Benett[5)]，前谷[7)]らの方法はいずれも消化管壁全層を貫き粘膜面に糸の出る一層吻合法であり，Hepp & Jourdan[5)] 法は粘膜下組織までに針をとどめ粘膜面に糸の出ない方法である．前者は後者にくらびて消化管壁各層の接合や止血が確実で，抗張力も増加するが，一方では吻合部の循環障害を助長し糸の周囲に潰瘍を形成したり，糸に沿う内容の漏れを誘発することがあるといわれる．内腔粘膜面に糸の出ない後者では循環障害は少なく，壁内の壊死物質，炎症産物も内腔に排出され易く癒合も早いが，強靱な粘膜筋板に糸を通さないので初期の抗張力が弱いといわれる[8)]．

粘膜下組織は血管に富み線維芽細胞の産生場所であり生物学的癒合には最適の場であるが，もともと疎性結合組織でありそれ自体の物理的支持力は弱いといわれる[7)]．腸詰に用いられるぐらい[1)]強靱な抗張力のもとは粘膜筋板であろう．実験的にも粘膜筋板は強い抗張力を示すといわれる[7)]．杉町，井口らの一層吻合法ではこの粘膜筋板に針を通して物理的支持力を得ようというところは Gambee らの方法と同じであるが，支持力には関係のない粘膜面には糸が出ないようにして粘膜上皮の損傷をさけ粘膜の癒合をはやめ，糸による潰瘍などを生じないように意図したものである．また，Hepp & Jourdan 法とことなり粘膜下層を糸で接着させることになるため止血も確実である．

実験的に開発された杉町，井口らの一層吻合法をわれわれは，はじめて臨床において腸々吻合に応用する機会を得たが，吻合操作も簡単で合併症は全くなくきわめて満足すべき成績を得た．近年本邦でもかなり用いられている Gambee 法にくらべて本法がすぐれている点は，Gambee 法では一度粘膜面に出した針をふたたび粘膜下層にもどすので二度手間であることのほかに連続縫合がむずかしいところがあるが，われわれの成績にも示されたように，本法では連続縫合に何の支障もなくスムーズに運針できることである．

すべての消化管吻合がそうであるように組織損傷をできるだけ少なくするためには本法でもatraumatic needle つきの糸がのぞましい．また，一層縫合では二層縫合とちがつて縫合糸が一本でもはづれると縫合不全につながるので，消化液で抗張力の低下しやすいカット・ガットなどはもちろん本法の場合にも適当でない．最近導入された吸収性縫合糸 PGA は組織反応は少なく，しかも吻合部の生物学的癒合が安全域に達する7日目頃まで十分

な抗張力を保つているので現在のところ本法に際しても理想的な縫合糸と考えている．

V. むすび

杉町，井口らによつて考察された内翻一層吻合法をわれわれは臨床に応用したところ，縫合不全，吻合部狭窄などの障害もまつたくなくきわめて満足すべき結果が得られた．今後，本法は腸の吻合においては広く安全に用いられるものと考える．

（稿を終るにあたり，ご校閲をいただいた九州大学医学部第2外科井口潔教授，直接ご指導いただいた佐賀県立病院好生館々長鶴丸広長博士に深謝する．）

文　献

1) 赤倉一郎，他：消化管吻合並びに食道吻合における基礎的諸問題．手術，**21**：313—323，1967.
2) Beling, C.A.: Single layer End-to-End Intestinal Anastomosis. Amer. J. Gastroent., **27**: 374—379, 1957.
3) Bronwell, A.W., et al.: Single-Layer Open Gastrointestinal Anastomosis. Ann. Surg., **165**: 925—930, 1967.
4) Gambee, L.P.: A Single-Layer Open Intestinal Anastomosis Applicable to the Small as Well as the Large Intestine. West. J. Surg., Gynec. Obstet., **59**: 1—5, 1951.
5) 陣内伝之助，他：消化管吻合の術式．外科，**34**: 1200—1212，1972.
6) 井口　潔，他：異なる臓器間の吻合における創傷治癒—食道と小腸．—臨床外科，**30**：967—973，1975.
7) 前谷俊三：消化管吻合法の比較．日外会誌，**75**: 612—622，1974.
8) 前谷俊三：縫合法別にみた消化管創傷治癒．臨床外科，**30**：961—966，1975.
9) 丸山圭一，他：血管構築からみた吻合法の検討．臨床外科，**30**：943—951，1975.
10) Olsen, G.B., et al.: Clinical Experience with Use of A Single-Layer Intestinal Anastomosis. Canad. J. Surg., **11**: 97—100, 1968.
11) 杉町圭蔵，井口　潔，他：新しい消化管一層吻合法．外科，**38**：264—268，1976.