日消外会誌　9（5）：672～676　1976年

Valvula spiralis Heisteri の異常による Cystic duct syndrome の1治験例

大阪市立大学第1外科学教室
鎌谷　正博　　吉川　和彦　　青木　豊明
紙野　健人　　梅山　　馨
同　第1病理学教室
小　林　　庸　次

A CASE OF CYSTIC DUCT SYNDROME CAUSED BY ABNORMAL HEISTERIAN VALVE

Masahiro KAMATANI, Kazuhiko YOSHIKAWA, Toyoaki AOKI, Kenjin KAMINO and Kaoru UMEYAMA
The First Department of Surgery
Yhoji KOBAYASHI
The First Department of Pathology, Osaka City University Medical School

緒　言

1963年 Goldstein らが Cystic duct syndrome なる病名を提唱した[1]．これは胆石症様症状を呈するが胆石によるものでなく，胆嚢管に器質的な狭窄が存在し，胆汁は胆嚢に流入する事は可能であるが，排出に際して胆嚢は強く収縮し，その結果招来される胆石症様疼痛が主要症状である．最近われわれはこれに相当すると思われる1症例を経験したので報告する．

症　例

〔患者〕中○博○，37歳，男性．

〔主訴〕右季肋部疝痛

〔家族歴〕特記すべき事なし．

〔既往歴〕17歳の時虫垂切除術をうける．

〔現病歴〕約15年前より時々食後に軽度の右季肋部痛があつた．昭和50年4月2日疝痛性の右季肋部痛がおこり，悪心，呕吐，呼吸困難，右肩への放散痛を伴つたが，悪寒，発熱はなかつた．翌日同様の疼痛発作があつて，某病院に緊急入院した．胆石症を疑われ各種検査をうけたが異常は認められず，5月16日退院，同19日当科に入院した．この間疼痛発作は食後2時間位でおこる事が多かつた．しかし黄疸の発現は認めていない．

〔入院時所見〕体格中等度，栄養良好で，貧血，黄疸は認められなかつた．胸部は理学的に異常なく，腹部は平担で，胆嚢部に圧痛，腫瘤は証明されず，肝，脾，腎いずれも触知されなかつた．

〔検査成績〕表1に示した．十二指腸液検査（Meltzer-Lyon 法）ではA胆汁は11ml，Meulengracht 20，B胆汁は硫苦注入後5分より流出し量的には47ml と B-Zacke を呈したが，Meulengracht は85と低く，C胆汁は34ml

表1　検査成績

血液検査	血清アミラーゼ
赤血球数 429×10⁴/mm³	（アミロクローム法）
白血球数　4800/mm³	250μ
ヘマトクリット値	コリン・エステラーゼ
40.4%	（柴田一高橋法）
血色素量　13.2 g/dl	1.00 ⊿pH
肝機能検査	GOT　13KU
総ビリルビン　0.9mg/dl	GPT　10KU
（直接0.5，間接0.4）	LDH（Woblewski法）
総蛋白　7.0 g/dl	277 W.U.
TTT（Maclagan法）	LAP（Hans Tuppy法）
1.5μ	9.4mU/ml
ZTT（Kunkel法）	BSP（45分値）
5.6μ	4.0%
総コレステロール	血清電解質検査
198mg/dl	腎機能検査　異常なし
アルカリ・ホスファターゼ	尿・糞便検査
（King-King法）	
7KAU	

図1 胆嚢造影.

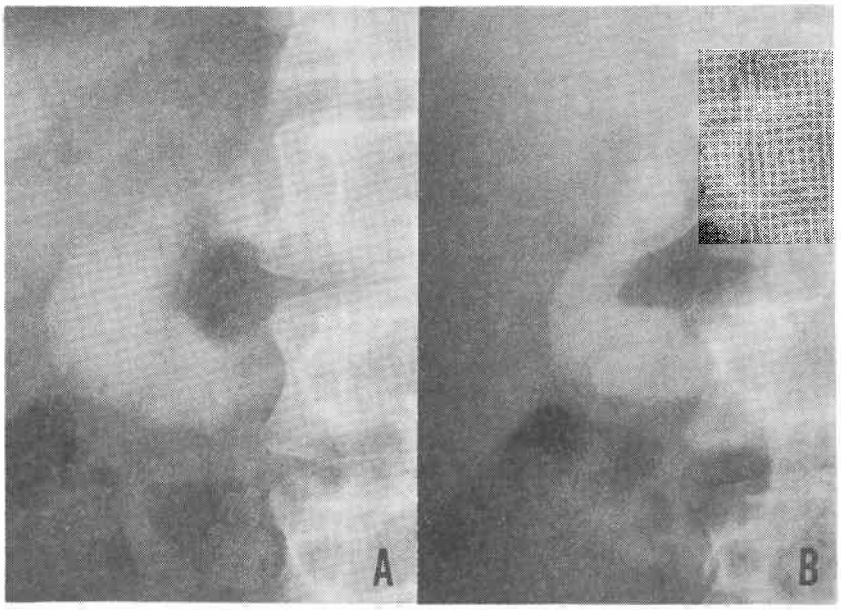

A：卵黄投与前, B：投与後.

が流出するまで観察し Meulengrachr 28であつた．検査中疼痛は訴えなかつた．胆嚢造影（Telepaque による）では胆嚢は体部で屈曲した底部は正中側に向つているが，卵黄による収縮は良好で結石も認められず，総胆管の拡張も証明されなかつた（**図1**）．また Hypotonic Duodenography, EPCG, Pancreatic scintiphotography のいずれにも異常を認めなかつた．

胆道ジスキネジーを疑い，7月15日開腹術をおこなつた．

〔手術所見〕胆嚢には周囲臓器との癒着もなく，変形も認めなかつた．しかしやや大きく緊満した状態にあり，用手的に強く圧迫してもほとんど胆汁を排出される事はできなかつた．胆嚢底部より30% Biligraphin を注入したところ抵抗が強く，胆嚢は Ball 状に緊満したにもかかわらず造影剤は総胆管より十二指腸にわずか流出したにとどまつた（**図2**）．また胆嚢管の近位部，すなわち Pars spiralis に螺施形の高度の狭窄を認めた．逆に総胆管より造影剤を注入した際には抵抗はほとんどなく，造影剤は十二指腸に大量に流出し肝内胆管も造影された．肝内胆管，総胆管には拡張なく，結石も認められなかつた（**図3**）．以上より胆嚢管の通過障害と考え，胆嚢剔出術を施行した．胆嚢管そのものにはとくに屈曲，癒着などは認めなかつた．

図2 術中胆道造影（胆嚢底より造影剤を注入した場合）．↙は Pars spiralis における狭窄を示す．

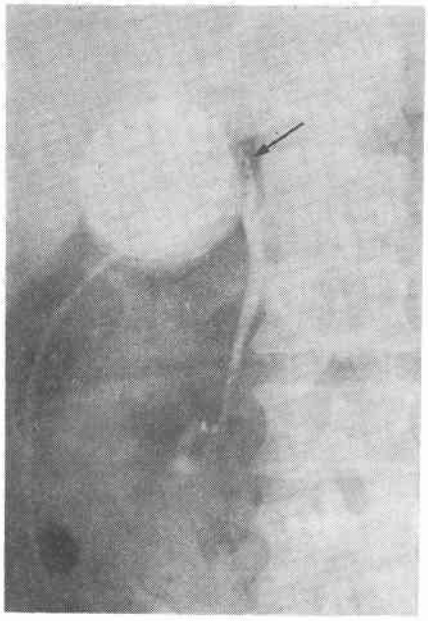

〔術後経過〕経過良好であつたが，術後3日目に蜘蛛膜下出血を来し，脳外科にて脳室 Drainage を施行した．胆嚢剔出術後10カ月を経過した現在腹痛の訴えは全

図3　術中胆道造影（総胆管より造影剤を注入した場合）.↙は Pars spiralis における狭窄を示す.

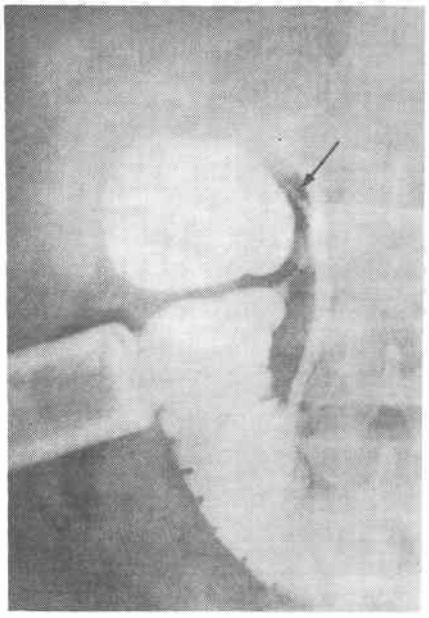

図4　摘出標本の胆嚢管

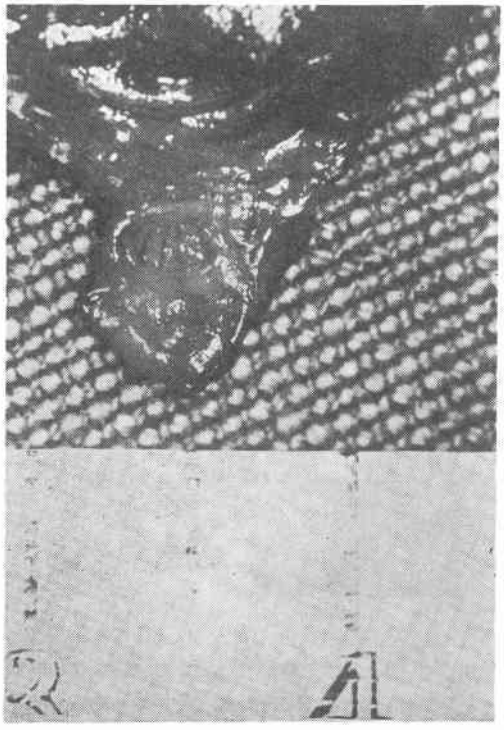

くなく元気に生活している.

〔剔出胆嚢の病理所見〕漿膜面は異常なく，粘膜面はやや萎縮状であつた．胆嚢内胆汁は暗褐色，粘稠で，胆石，胆砂などは認めなかつた．頚部終末部に数条の横走する粘膜皺襞があり，これにつづく胆嚢管の内腔面には2条の半月状の高まりがあり，内腔を狭小化していた．これはいわゆる Valvula spiralis Heisteri で，造影所見で Pars spiralis に見られた狭窄の原因をなしていたものと考えられる（**図4**）.

組織学的には胆嚢は壁の皺襞の不規則化ないし消失，被覆上皮の萎縮と一部筋層にも及ぶ漿膜面方向への増殖傾向，上皮下層より漿膜下層に見られるリンパ球を主体とする炎症性細胞の浸潤，結合織の増殖，漿膜下の小動脈内膜の細胞線維性肥厚，筋層の肥厚などが認められ，慢性胆嚢炎の像を呈していた．一方 Valvula spiralis Heisteri は全体が緻密な結合織より形成され，その内部に筋線維は見出さない．線組織には上皮が存在するが，胆嚢管内腔の上皮にほとんど脱落している．慢性炎症性細胞の浸潤は認められない（**図5**）.

図5　Valvula spiralis Heisteri の組織所見（×7）

考　按

胆石症様疼痛を主訴とする症例のなかにはX線検査にて胆石を認めず，胆嚢もよく造影されるものがある．このような場合の病因の解明は困難を伴う事が多いが，まず考えられるのは胆道ジスキネジーであろう．胆道に器質的な病変を認めず，胆汁排泄機構に機能的な障害を有するものに対して提唱された概念で，自律神経機能異常によるとされて来た．このような場合括約筋切開術，胆道十二指腸吻合術，迷走神経や内臓神経切断術などの胆道系の運動機能に基づく外科的手術が行われて来たが，効果が見られるのは極く少数であり，症状，胆道内圧の

変化および手術成績の間に相関がほとんど認められない事から，英米の学者の間では胆道ジスキネジーを1つの疾患単位とする事に懐疑的になつているといわれている[2]．

一方胆道ジスキネジーを思わせる症例中にも器質的な原因が証明されている場合があり，1920年 Schmieden が記載した Stauungsgallenblase なる病態がその最初のものであろう[3]．これは胆嚢管内の Valvula spiralis Heisreri と頚部胆嚢管移行部の角笛状の屈曲が胆嚢収縮に伴う胆汁排泄の障害となつていた例であり，このように無石で，しかも機械的要因による胆嚢からの胆汁排泄障害を示す病態がその後も報告されて来た[4)-8)]．そして1961年 Goldstein らは胆嚢管における器質的な排泄障害を有する2症例を Billary dyskinesia として報告し[9]，1963年同様の症例7例を新たに Cystic duct syndrome なる概念のもとに発表した[1]．その概要は次のようである．

胆石症様疼痛を訴える患者で，肝，十二指腸，膵などの周囲臓器に異常を認めず，胆嚢造影にても胆嚢は正常に造影され，結石も認めない．但し卵黄その他による胆嚢収縮の不良な事は指摘されている[10)-15)]．症状は胆嚢管における胆汁排泄の機能的障害によつておこり，肝胆汁は肝の分泌圧でゆつくり流れるので胆嚢への流入に際しては通過障害は生じないが，食餌摂取など胆嚢を収縮させる機転が働くと胆嚢胆汁は急速に胆嚢管を通過しようとするため排泄障害がおこり，強い胆嚢収縮を誘発し疼痛が生じるというものである．この際胆嚢胆汁に比して濃縮されている事が通過障害を増悪させるともいわれている[16]．

かかる胆嚢管の状態を術前にとらえるため，Goldstein[1] らは胆嚢を強く収縮させる事によつて狭窄症状を明瞭に出現させ得る Cholecystokinin（以下 CCK と記す）を用いた CCK cholecystography および CCK biliary drainage なる診断法を導入したのであり，これにより Cyltic duct syndrome をおこしている胆嚢管の器質的変化がどのようなものであつても，症状が単一化されるので1つのまとまつた症候群とみなされるようになつた．CCK cholecystography は CCK を静注し経時的に胆嚢を造影し，Siffert[17] の方法により胆嚢の収縮状態を調べるもので，胆嚢収縮は静注後10～15分で正常では50％であるのに反し，35％以下であるという．またこの時疝痛発作の発現をみる事が重要であるとされ，胆嚢は強く収縮していわゆる Fighting gallbladder の状態を示すものもある．CCK biliary drainage ではやはり疝痛の発現とB胆汁の排泄遅延，量の少ないことが胆嚢管の狭窄を示すと述べている．本症において CCK cholecystography が診断的価値を有する事はよく認められている[13)18)]．

一方われわれの経験した症例はやはり胆道ジスキネジーを思わせる症状を有していた．Cystic duct syndrome は一般に女性に多いとされているが[1)11)16)18)]，本症例は男性であつた．術前に CCK Cholecystography は施行していないが，術中造影で胆嚢管の通過障害に気附いた．また Schmieden[3] や Goldstein ら[1] も述べているように用手的に胆嚢内容を圧出することはできなかつた．造影所見で胆嚢管の Pars spiralis に著明な螺施状の狭窄があり，剔出標本でこれに一致する弁状の皺襞が存在した．これはその形態および位置より見ていわゆる Valvula spiralis Heisteri に相当するものである[19)20)21)]．Karlmark[21] は厳密に螺施状になつているもののみを Spiralkappen と呼び，それ以外のものは Arkusklappen と区別しているようであるが，Pfuhl[20] によれば半月状の皺襞が交錯して Spiralklappen を形成していると述べている．このような構造は一度胆嚢に流入した胆汁を胆嚢収縮時にのみ流出させる一種の弁の役割をはたしているといわれている[3)19)20)]．

この皺襞そのものが Cystic duct syndrome を来す原因となつたのが Schmieden の記載した Stauungsgallenbrase の症例であり，また本症例もこれに一致すると考えられる．この皺襞は胎生期にすでに存在し，小児期の方が成人におけるより著明であるとされているので[22]，何故成人になつてから症状が発現するのか不明であるが，一般に本症候群では慢性胆嚢炎の合併が認められており，胆嚢管にも慢性炎症が加わつた結果症状発現に至る可能性も考えられる[10]．しかし本症例の組織所見では炎症性変化は認められなかつた．結合織が多い点については弁全体が緻密な結合織から形成されているといわれているので[23]，瘢痕とは看なし得ない．また弁内に筋線維が存在すると言われているのに反し[23)24)]，本症例では存在せず消失した可能性もあるが，いずれにせよこの部分に慢性炎症の存在した可能性は少いと考えられる．また本症例ではこの Pars spiralis 以外に通過障害の原因をなしていると思われる部位は認められなかつた．

Cystic duct syndrome を来す胆嚢管の状態には外部よりの圧迫，炎症性の癒着や屈曲，捻転，索状物，限局性狭窄，線維化，先天性走行異常などがあげられてい

表2　Cystic duct syndrome の本邦報告例

報告者	例数	年号
河　野[25]	3	1966
富　田ら[16]	21*	1967
坂　西ら[27]	3	1968
福　岡ら[12]	1	1969

*うち9例は1966年に報告[26]

る[15)16)]．ちなみに1964年以降本邦において Cystic duct syndrome として報告されているものは検索し得た限りでは表2に如くであるが，胆嚢管の明瞭な病理学的所見が示されている例は少なく，Valvula spiralis Heisteri によると考えられるのは本症例が最初のようである．

結　語

Valvula spiralis Heisteri の異常によると考えられる Cyltic duct syndrome の1治験例について報告した．本症候群は診断が確定すれば手術により愁訴を除き得る器質的なものであり，胆道系疾患のなかで注意されるべきものと考える．

文　献

1) Cozzolino, H.J., et al.: The cystic duct syndrome. J.A.M.A., **185**: 920—924, 1963.
2) Abbruzzese, A.A. and Snodgrass, P.J.: Diseases of the gallbladder and bile ducts. In: Wintrobe, M.M., et al.: Harrison's Principles of internal medicine. Ed. 6, pp. 1565—1574, McGraw-Hill Kogakusha, Ltd, Tokyo, 1974.
3) Schmieden, U.: Uber die Stauungsgallenblase Zbl. Chir., **41**: 1257—1261, 1920.
4) Albot, G., et al.: Radiomanometric examination of the biliary ducts: Experience with 418 cases. Gastroenterology, **24**: 242—261, 1953.
5) Vasconcellos, D., et al.: Cystic-cholecystic syndrome due to mechanical blocking. Rev. Assoc. Med. Brasil., **5**: 128—137, 1959.
6) Varela Lopez, J.A., and Zubiaurre, L.: El sindrome cistico. Amer. Fac. Med. Montevideo., **39**: 97—128, 1954.
7) Debray, C., et al.: Disease of gallbladder siphon. Proc. World Congr. Gastroent. Vol. 1, p. 324, Williams & Wilkins Co., Baltimore, 1958.
8) Roux, M.M.M., et al.: Les Dyskinesies Biliaires Infundibulo-Cervico-Cystiques. J. Int. Coll. Surg., **23**: 619—632, 1955.
9) Goldstein, F., et al.: Biliary dyskinesia—Report of two cases with physiologic studies. Amer. J. Gastroent., **36**: 268—278, 1961.
10) 三好秋馬：胆嚢管症候群．新内科学大系，24巻，p. p, 325—334，中山書店，東京，1975.
11) 河野　実：胆嚢管症候群．治療，**49**：1125—1129，1967.
12) 福岡豊紀ほか：胆嚢管症候群の手術治験例（会）．日臨外医会誌，**30**：189，1969.
13) Conte, V.P., et al.: Cholecystokinin cholecystogram in the diagnosis of the cystic duct syndrome. Amer. J. Digest. Dis., **16**: 971—975, 1971.
14) 坂西昭夫ほか：胆嚢管症候群．外科治療，**22**：694—698，1970.
15) Goldstein, F., Cystic duct syndrome. In: Bockus, H.L.: Gastroenterology Ed. 2, pp. 740—745, W.B. Saunders Co., Philadelphia, 1969.
16) 富田濤児ほか：Cystic duct syndrome．臨外，**22**：85—89，1967.
17) de Siffert, P. and Silva, G.: Simple method for computing volume of human gallbladder. Radiology., **52**: 94—101, 1949.
18) McFarland, J.O. and Currin, J.: Cholecystokinin and the cystic duct syndrome: Clinical experience in a community hospital. Amer. J. Gastroent., **52**: 515—522, 1969.
19) Rorthman, M.M.: Anatomy and physiology of the gallbladder and bile ducts. In: Bockus, H.L.: Gastroenterology Ed. 2, pp. 567—589, W.B. Saunders Co., Philadelphia, 1969.
20) Pfuhl, W.: Die Gallenblase und die extrahepatische Gallengänge. In: von Möllendorff, W.: Handb. d. mikr. Anat. Vol. 5, pp. 451—452, Verlage von Julius Springer, Berlin, 1932.
21) Karlmark, E.: Uber die chirurgische Anatomie der Klappen in der Gallenblase und dem Ductus cysticus Beim Menschen. Anat. Anz., **63**: 97—106, 1927.
22) Rietz: Uber die normale und abnorme Entwicklung der extrahepatischen Gallenwege. Nord. Med. Ark., **50**: 1917. 20）より引用．
23) Nuboer, J.F.: Studien über das extrahepatische gallenwegssystem. Frankfurt. Ztschr. f. Path., **41**: 454—511, 1931.
24) Hendrickson, W.F.: On the musculature of the duodenal portion of the common bile-duct and of the sphincter. Anat. Anz., **17**: 197—216, 1900.
25) 河野　実ほか：胆嚢管症候群について（会）．日消会誌．**63**：1268，1966.
26) 富田濤児：25）に対する追加（会）．日消会誌．**63**：1268，1966.
27) 坂西昭夫：胆嚢管症候群（会）．秋田県医師会雑誌．**20**：53—54，1968.