日消外会誌　10（1）：101～105，1977年

症　例

直腸に原発したとおもわれる髄外性形質細胞腫の1例

東京女子医科大学消化器病センター
寺田　昌功　榊原　宣　鈴木　博孝
押淵　英晃　川田　彰得　矢端　正克
松田　滋明　平島　勇　大村　秀俊

THE CASE REPORT OF EXTRAMEDULLARY PLASMACYTOMA OF THE RECTUM

Masanori TERADA, Noburu SAKAKIBARA, Hiroyoshi SUZUKI, Hideaki OSHIBUCHI, Akinori KAWADA, Masakatsu YABATA Shigeaki MATSUDA, Isamu HIRASHIMA and Hidetoshi OMURA
Institute of Gastroenterology Tokyo Women's Medical College

索引用語　髄外性形質細胞腫，悪性形質細胞腫外発性骨髄腫，直腸形質細胞腫

骨髄外に発生する形質細胞腫はまれである．発生しても部位は気道，口腔に多く，消化管に発生したものはきわめてまれである．われわれは直腸に原発したと思われる髄外性形質細胞腫の1症例を経験したので報告する．

症例．47歳，女性．主婦．

家族歴：特記すべきことなし．

既往歴：29歳，右乳腺腫瘍摘出術（他院にて施行のため病理組織診断名不明）．40歳，子宮筋腫にて子宮全剔術．

主訴：粘血下痢便，および下腸部痛．

現病歴：来院5カ月前から原因不明の発熱あり，近医で抗生物質の投与をうけている．来院3カ月前から下痢が出現し，2カ月前から1日7～8回の粘血下痢便となり，排便時にシクシクする下腹部痛を伴うようになった．この間約5kgの体重減少があった．昭和44年4月精査を目的として当センターへ来院，入院した．

現症：体格，栄養中等度．顔面苦悶状，眼瞼結膜，貧血著明．眼球結膜，黄疸なし．脈拍整，緊張やや弱い．血圧124/76mmHg，心尖部に機能性収縮期雑音を聴取する．体表からリンパ節は触知せず．腹部は平坦で，筋性防禦なく，腫瘤も触知しない．肝は約2横指触れる．

直腸診：肛門輪から約3cm　口側12時から5時にかけ硬い隆起性病変を触れる．大きさくるみ大，表面はやや凹凸がみられ易出血性である．

一般検査所見

尿：蛋白（卅），沈渣で毎視野に白血球多数，赤血球5～6個，桿菌多数を認める．糞便：潜血反応（ベンチジン法）（卅），青紫色水様便，消化不良，虫卵（－）．血液：赤血球数278万，血色素量8.7g/dl，ヘマトクリット29%，白血球数4600，で正色素性貧血が著明である．血液像：特に異常を認めない．血清総蛋白：6.0g/dl．血清蛋白分画：Alb 60.7%，α_1-glob 5.4%，α_2-glob 13.4%，β-glob 10.7%，γ-glob 9.8%とα_2-glob の増加がみられた．肝機能，血清電解質：いずれも正常範囲．血清ワッセルマン反応：陰性．ASLO（－），CRP（卌），RA（＋），寒冷凝集反応（－）．腎機能検査：PSP-test, Fishberg 濃縮試験いずれも正常範囲．心電図：正常範囲．

臨床検査所見

注腸X線所見：直腸腫瘍による陰影欠損とそれにつづくS状結腸に辺縁不整を認め，直腸癌およびS状結腸炎と診断した（**写真1**）．

直腸鏡所見：肛門輪より約3cm　口側に12時から5時にかけ，大きさ径約4cm の隆起性病変があり，出血傾向がみられ，直腸癌と診断した（**写真2**）．

生検：直腸鏡検査時に採取された組織片で Adenocarcinoma tubulare と考えられたが，円形細胞の浸潤が著

写真1

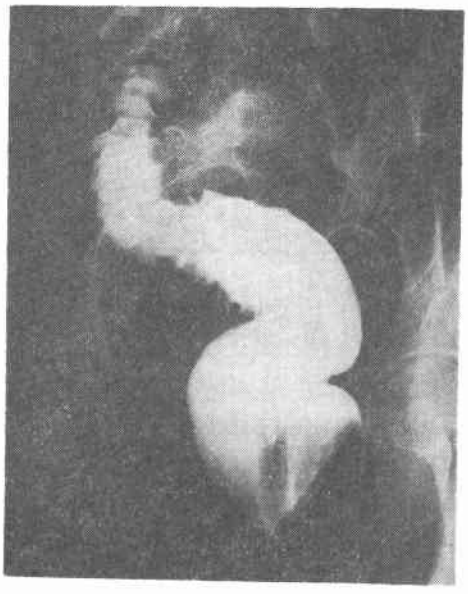

写真2

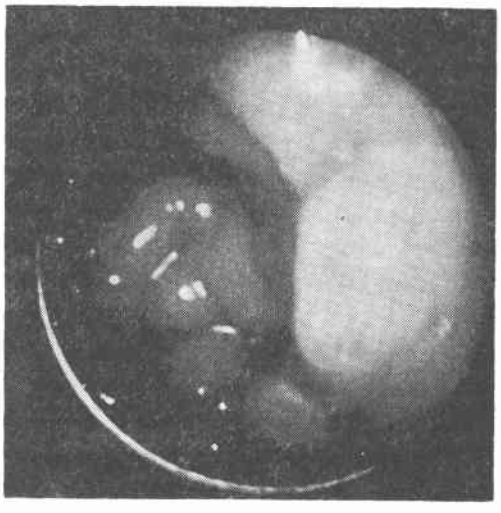

明であった．

以上より直腸癌の臨床診断で昭和44年4月24日手術を施行した．

手術所見

硬膜外麻酔の下に下腹部正中切開で開腹，腹水，肝転移はみられない．仙骨岬部から下部にかけ，直腸後壁との癒着が著明で，周囲のリンパ節にも腫張がみられた．腫瘍は直腸下部にあった．腹会陰式直腸切除術兼人工肛門造設術を施行した．

切除標本肉眼的所見

肛門輪より約2cm口側に3.5cm×3.5cm隆起性病変があり，表面凹凸あり，不整であるが潰瘍形成はない．これより口側へかけて，肛門輪より約40cmぐらいまで，多数の浅い潰瘍と粘膜の肥厚がみられた．一見直腸癌およびS状結腸炎を考えた（**写真3**）．

写真3



病理組織学的所見

形質細胞由来の大小不動の悪性細胞が見られ，リンパ濾胞を中心とした悪性形質細胞腫と診断した．また大多数の細胞はピロニン強陽性を示し，形質細胞の性格をそなえている．さらに術前，S状結腸炎と思われた部分は形質細胞腫が粘膜および粘膜下層を広く浸潤していたものであった（**写真4**）．

以上の臨床所見から多発性骨髄腫と考えにくいところ

写真4　ピロニン染色×400

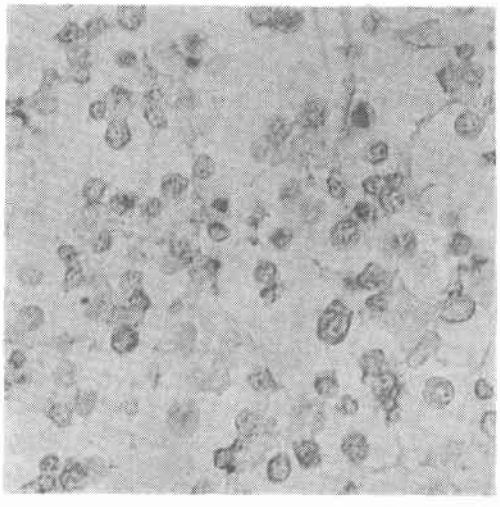

から，直腸に原発した形質細胞腫と診断した．

術後経過

術後2週頃から乏尿となり，血中尿素窒素の上昇もみられ，人工透析で一時軽快するも効なく，尿毒症のため術後31日目に死亡した．剖検は行いえなかった．

術後確定診断がつく以前に患者が死亡したので，免疫グロブリン，骨髄像，尿中 Bence-Jones 蛋白などの検査は行ないえなかつた．

考　案

形質細胞腫は Willis[1]，Oppikofer[2] らの分類が有名であるが，一般にはつぎのように分類されている．

1. 多発性骨髄腫
2. 骨の孤立性骨髄腫
3. 形質細胞性白血病
4. 髄外性形質細胞腫

すなわち，骨髄性と髄外性に2大別されている．この髄外性形質細胞腫は Shridde によって初めて記載されたものである[9]．以来髄外性形質細胞腫の報告例は約250例を越えているが，その好発部位は Fresen[3] の集計によれば，上気道に発生したもの66.1%，胃腸管12.1%，リンパ節8.8%，肺4.8%，泌尿器4.3%，内分泌器1.4%，皮膚1.0%，その他乳腺，顎下腺，下垂体おのおの0.5%となっている．本邦においては1915年より1963年までの伝田ら[4] による28例の集計，1914年より1971年までの浜家ら[5] による50例の集計がある．今回われわれは，1964年より1975年の文献的検索により，新に26例を集計しえた（表1）．これによると，上気道および口腔に圧倒的に多くみられる．胃腸管は比較的少ないが，胃では伝田[4] の報告につづいて星崎[6]，柿本[7]，大原ら[8] の計4例がある．回腸では，管原ら[9] による1例がある．さらに結腸直腸ではわずかに岸川ら[10] による1例があるのみである．したがって自験例は本邦第2例目であると考えられる．外国の報告でも結腸直腸例は Brown & Liber[11]，Arel[12]，Sarasin[13]，Hampton & Candy[14]，Robinson[15]，Miller[16]，Razzboni[17]，Vasiliu[18] などわずかに散見するのみである．なお今回の集計から眼瞼結膜の報告は除外した．性別では Stout[19]，Dohlin[20] の報告と同様男性に多く，年齢は5歳から80歳にわたっており40歳以上にやや多い傾向を示している．

形質細胞腫の成因に関して，Willis[1] によれば骨髄腫における形質細胞はリンパ節に似ていることから，また Stout[19] らは形質細胞はリンパ節由来のものとし，形質細胞腫のリンパ節装置よりの発生を考えている．また

表1　本邦における髄外性形質細胞腫の報告例（1964—1975）

	報告者	年度	部位	年令・性
1	北村[27]	1962. 12	脳膜	12 ♂
2	武内[28]	1964. 6	上顎	15 ♂
3	小出[29]	1964. 12	上顎	50 ♂
4	信貴[30]	1965. 4	咽頭	52 ♂
5	加納[31]	1965. 8	甲状腺	46 ♂
6	田村[32]	1967. 4	副鼻腔	34 ♂
7	菅原[9]	1968. 2	回腸	55 ♂
8	形浦[33]	1971. 8	扁桃	35 ♂
9	本田[34]	1971. 12	軟口蓋	35 ♀
10	並河[35]	1972. 5	縦隔リンパ節	55 ♂
11	柚木[36]	1972. 9	肺	73 ♂
12	星崎[6]	1972. 10	胃	38 ♂
13	前坂[37]	1972. 10	鼻・副鼻腔	15 ♀
14	柿本[7]	1972. 12	胃	50 ♀
15	大原[8]	1973. 2	胃	28 ♂
16	小宮[38]	1973. 2	脾	47 ♂
17	山田[39]	1973. 3	左腹腔内	80 ♂
18	川津[40]	1973. 7	皮膚	60 ♀
19	谷村[41]	1973. 7	右下腿	71 ♂
20	河上[42]	1973. 8	左前胸部	74 ♀
21	岸川[10]	1973. 9	結腸	76 ♂
22	堀内[43]	1973. 9	喉頭	51 ♀
23	今里[44]	1973. 10	甲状腺	79 ♀
24	福田[45]	1974. 6	左頸部	35 ♂
25	鈴木[46]	1975. 1	乳腺	44 ♀
26	大谷[47]	1975. 2	頸部リンパ節	71 ♀

注）なお，伝田ら[4] の1914～1963年の集計がある．また浜野家[48] らの集計にあつたものは省略し重複をさけた．

Poole ら[21] は経験した頭頸部髄外性形質細胞腫の8例中7例はX線的に骨浸潤が認められなかったことから，粘膜下リンパ装置から発生したものと考えている．

髄外性形質細胞腫は転移を示し，Hellwig[22] はリンパ節転移を示すものは比較的若年者に多く，その平均値は45.3歳であると指摘している．自験例も47歳であった．骨転移についても同じことがいえ，平均値は48.5歳である．Stout ら[19] は50歳～70歳台の3/4 症例に転移をみている．Hellwig[22] は64例中9例，Ewing ら[23] は18例中3例，Webb ら[24] は25%にリンパ節病変をみているが，

これらが転移によるものか原発性のものか明らかにすることは困難であるとしている．自験例において局所リンパ節は著明に転移がみられた．このことからも局所リンパ節病変は転移と考えた方がよさそうに思われる．

予後については Dohlin ら[20]の5年生存率55.6%，Webb[24] の85%にみられるごく一般に良好とされ，星崎ら[6] の報告でも多発性骨髄腫の平均生存期間2～3年に対し本症の多数の長期生存例を述べている．この良性か悪性かについて，Eellwig[22] らの髄外性形質細胞腫が多発性骨髄腫と別のものであるとする説，Jackson[25]，Ewing[23]，Webb ら[24]のように区別できないとする説があるが，すべて潜在的には悪性であるとする考えが一般的である．自験例の場合，Schwander ら[26]のいう腫瘍細胞の異型性，浸潤異，リンパ節転移からみれば，悪性形質細胞腫と思われる．

また髄外性形質細胞腫は多発異骨髄腫にみられる蛋白代謝異常，Bence-Jones 蛋白は通常みられず，免疫グロブリン異常を呈することもきわめてまれとされている．したがって髄外性形質細胞腫の診断には組織学的所見に加え，尿中 Bence-Jones 蛋白，血清総蛋白，A/G比，血液像，骨髄像，全身骨X線検査で異常を認めないことが必要とされている．自験例は残念ながら，病理組織学的診断のつく前に，術後31日目に腎不全で死亡したため，尿中 Bence-Jones 蛋白の定性，骨髄像の検査は施行していないが，術前一般検査にて他臓器に異常を認めないので，直腸原発の髄外性形質細胞腫と診断してよいと考えられる．

本疾患の治療としては，主に外科的切除，放射線療法が行われているが，電気凝固，C^{60} 照射も試みられている．

おわりに

47歳女性の直腸に原発した髄外性形質細胞腫の1例を経験したので，若干の文献的考察を加えて報告した．

（本論文の要旨は第37回日本臨床外科医学会総会において発表した．）

文　献

1) Willis, R.A.: Principles of pathology. 2nd ed. Butterworth, London, 554, 1964.
2) Oppikofer, E.: Das Plasmazytom. Beitr. z. Anat., Physiol., Path. u. Therap. d. Ohres., **23**: 574, 1926.
3) Fresen, O.: Extramedullary plasmocytomas. Acta Haem. Jap., **27**: 575, 1964.
4) 伝田俊男ほか：胃に原発した髄外性形質細胞腫の1例．外科，**27**：1305～1310，1965.
5) 浜家一雄ほか：後腹膜リンパ節に原発した IgA 型髄外性形質細胞腫．日本臨床，**30**：1808～1816，1972.
6) 星崎東明ほか：胃形質細胞腫の1例．内科，**30**: 726～730，1972.
7) 柿本伸一ほか：胃に原発した髄外性形質細胞腫の1例．日本病理学会会誌，**61**：149，1972.
8) 大原　毅ほか：胃の原発性形質細胞腫の1例．胃と腸，**8**：205～208，1973.
9) 菅原一郎ほか：回腸に原発した髄外性形質細胞腫の1例．共済医報，**17**：81～84，1968.
10) 岸川正彦ほか：上行結腸に原発した IgG 型髄外性形質細胞腫の1症例．日本臨床外科医学会雑誌，**34**：584，1973.
11) Brown, C.R., et al.: Multiple plasmoma of the ileum and colon. Arch. Path., **28**: 112, 1939.
12) Arel, F.: Contributions to the study of extramedullary plasmacytoma. J. Internat. Coll. Surgeons, **9**: 225, 1946.
13) Sarasin, P.: Plasmacytoma, study of 37 cases in Zurich. Oncologia, Basel 3/2: 90, 1950.
14) Hampton, J.M., et al.: Plasmacytoma of the gastrointestinal tract. Ann. Surg., **145**: 229, 1961.
15) Robinson, K.P.: Plasmacytoma and plasma cell polyposis of the colon. Proc. Roy. Soc. Med., **62**: 818, 1969.
16) Miller, W.A.: Extramedullary plasmacytoma of the colon. J. Canad. Ass. Radiol., **21**: 33, 1970.
17) Razaboni: Cited by Vallone; Plasmocitoma dell' intestino. Ann. Ital. di Chir., 9, 1930.
18) Vasiliu, T., et al.: Forme gastro-intestinale des tumeurs dites plasmocytomes. Compt. rend. Soc. de biol., **98**: 738, 1949.
19) Stout, A.P., et al.: Primary plasmacell tumors of the upper air passages and oral cavity. Cancer, **2**: 261, 1949.
20) Dohlin, S., et al.: Extramedullary plasmacytoma. Am. J. Path., **32**: 83, 1956.
21) Poole, A.G., et al.: Extramerullary plasmacytoma of the neck and head. Cancer, **22**: 14, 1968.
22) Hellwig, C.A.: Extramedullary plasma cell tumors as observed in various locations. Arch. Path., **36**: 95, 1943.
23) Ewing, M.R., et al.: Plasma-cell tumors of the mouth and upper air passages. Cancer, **5**: 499, 1952.
24) Webb, H.E., et al.: Solitary extramedullary myeloma of the upper part of the respiratory tract and oropharynx. Cancer **15**: 1142, 1962.

25) Jackson, H. Jr., et al.: Studies of diseases of the lymphoid and myeloid tisuses. Am. J. M. Sc., **181**: 169, 1931.
26) Schwander, H., et al.: Plasmacytoma of the stomach, report of a case. Am. J. Path., **23**: 237, 1947.
27) 北村　旦ほか：緑色形質細胞腫の1例．日本病理学会会誌，**51**：476，1962.
28) 武内元成ほか：若年者の形質細胞腫の1例．耳鼻咽喉科，**36**：533～551，1964.
29) 小出　靖ほか：上顎形質細胞腫の1例．日本耳鼻咽喉科学会会報，**67**：1790，1964.
30) 信貴保夫ほか：咽頭 plasma 細胞腫の1例．日本耳鼻咽喉科学会会報，**68**：573，1965.
31) 加納　正ほか：甲状腺形質細胞腫．日本血液学会雑誌，**28**：547～548，1965.
32) 田村璋夫ほか：眼窩形質細胞腫．臨床眼科，**21**: 519～522，1967.
33) 形浦昭克ほか：扁桃の形質細胞腫．日本扁桃研究会会誌，**10**：67～68，1971.
34) 本田常晴ほか：軟口蓋部の形質細胞腫．日本口腔外科学会雑誌，**17**：569～570，1971.
35) 並河尚二ほか：縦隔リンパ節に発生した孤立性髄外性形質細胞腫．胸部外科，**25**：357～362，1972.
36) 柚木一雄ほか：髄外性骨髄腫の1例．日本内科学会雑誌，**61**：1253，1972.
37) 前坂明男ほか：鼻副鼻腔形質細胞腫．耳鼻咽喉科展望，**15**：665～669，1972.
38) 小宮正夫ほか：膵臓の IgG 形質細胞腫．臨床血液，**14**：194，1973.
39) 山田弘仁ほか：腹部に巨大腫瘍瘤を形成した髄外性形質細胞腫の1例．臨床血液，**14**：381～382，1973.
40) 川津智是：皮膚多発性髄外性形質細胞腫．臨床皮膚科，**27**：595～602，1973.
41) 谷村　晃ほか：右下腿の髄外形質細胞腫．癌の臨床，**19**：812～816，1973.
42) 河上　洋ほか：大きな髄外性形質細胞腫．外科診療，**15**：983～986，1973.
43) 堀内正敏ほか：喉頭髄外性形質細胞腫．癌の臨床，**19**：953～958，1973.
44) 今里勝次郎：甲状腺形質的細胞腫．癌の臨床，**19**：1015～1017，1973.
45) 福田真治ほか：興味ある血清免疫学的所見を呈した髄外性形質細胞腫の1例．臨床血液，**15**：677，1974.
46) 鈴木　剛ほか：乳腺形質細胞腫．臨床外科，**30**：117～121，1975.
47) 大谷英樹ほか：多クローン性高免疫グロブリン血症を呈した髄外性形質細胞腫と思われる剖検．臨床血液，**16**：200～201，1975.