日消外会誌　10（2）：167～171，1977年

急性胃粘膜障害に対する迷切の効果について，実験的研究

岡山大学第1外科教室
清藤　敬　高田　征尚　緒方　卓郎

AN EXPERIMENTAL STUDY ON THE EFFECT OF VAGOTOMY ON THE DRUG AND STRESS INDUCED ACUTE GASTRIC MUCOSAL LESION

Takashi SEITO, Masanao TAKATA and Takuro OGATA
Department of Surgery, Okayama University, Medical School
(Director: Prof. Sanae Tanaka)

上部消化管出血は種々な原因により起こるが，薬剤やストレスによっておこる胃十二指腸の糜爛や多発性急性潰瘍からの出血が少なくない．一般状態不良な患者にこのような合併症がおこると，治療は益々困難となり早急に有効な処置をとる必要がある．とくに長期にステロイド投与を受けていた場合は，外科的治療をおこなうことが容易でなく，縫合不全の危険も大きい．両側幹迷切とドレナージ手術は手術侵襲が小さく，縫合不全の危険性も少ないのでこのような場合の外科的治療として適していると考えられる．

本実験では急性胃粘膜障害として，ラットにコーチゾン，アスピリン，インドメサシンを連続投与し，胃を切開してガーゼによる擦過により粘膜表面の糜爛を形成した．さらにこれに両側幹迷切とドレナージ手術を施行したものと，施行しなかったもので一週後の赤血球数の変動と胃粘膜障害の程度を比較観察した．

そのほかにコーチゾン連続投与中拘束ストレスを加え，その際に合併する胃粘膜障害に対する両側幹迷切とドレナージ手術の効果についても検討した．

いづれの実験でも迷切ドレナージを施行したものでは，施行しなかったものに比較して明らかに粘膜障害の程度が少なく，糜爛からの失血の程度も少なかった．

索引用語　急性胃粘膜障害，抗炎症剤，ストレス，迷走神経切断術

緒　言

ステロイド，アスピリン，インドメサシンその他の抗炎症剤投与中，胃十二指腸の糜爛や多発性の潰瘍を合併し，時に大量出血をきたすことがある．このような症例では原疾患が重症であればあるほど，胃十二指腸よりの出血に対する治療も困難で，急速に患者の状態が悪化し不幸な転帰をとることも少なくない．梅原[1]はステロイド潰瘍とストレス潰瘍は，同一に論ずることはできないとのべ，Goodman ら[2]もステロイド潰瘍，ストレス潰瘍，Neurogenic ulcer, Shock による潰瘍，火傷後の潰瘍はそれぞれ異なったもので，発生部位，性状，治療面でも別個に考えるべきものであるとのべている．しかし臨床的にはステロイドやその他の抗炎症剤投与中にストレスが加わったり，ショックや呼吸器障害，肝腎障害や敗血症を合併する場合もあり，潰瘍や糜爛を一そう容易に発生させることも考えられ，かならずしも別個に取扱われるべきではない．これらの症例が胃十二指腸よりの大量出血をきたした場合は，内科的に治療してもなかなか効果がみられず，外科的治療が必要となってくる．この際は最少の侵襲で最大の効果を上げるような術式を選ぶべきである．とくにステロイドを長期に投与された例では縫合不全の危険も大きいので，なるべく吻合の少ない術式が望ましく，両側幹迷切兼ドレナージ手術が適していると考えられる．

＊本論文の要旨の一部は日本消化器外科学会第4回大会（昭和49年，秋田市）において発表した．

本実験ではラット胃に出血性糜爛を起こさせ，またステロイド投与中にストレスを加え，それらに対する両側幹迷切とドレナージ手術の有効性につき検討を加えた．

実験方法

1．体重200 g前後のウイスター系雄ラットを使用した．体重100 gにつきアスピリン25mg インドメサシン1.5mg，コーチゾン7.5mg のいずれかを連日投与した．アスピリンおよびインドメサシンは経口的にチューブにより胃内に注入し，コーチゾンは筋肉内注射を行った．一週後エーテル麻酔下に開腹し胃を大弯にそって切開，ガーゼにより腺胃粘膜面を瀰漫性の出血が起こるまで擦過した．擦過の程度は一定となるようとくに注意した（**図1**）．各薬剤投与群とも両側幹迷切と胃腸吻合によるドレナージを施行したものと施行しなかったものを同時に作成した．迷切は前後枝とも2カ所で切断した[3]．術後1週間平常ラット飼料により飼育した後，屠殺して胃を採取観察した．術直後および屠殺時の赤血球数（1 cmm 中）を算定し，その増減を失血の指標とした．

図1　ガーゼによる擦過後瀰漫性出血をおこしたラット腺胃．（大弯側にそい切開）



2．体重200 g前後の雄ウイスター系ラットを使用し，両側幹迷切兼ドレナージ手術を施行したものと，Sham Operation として開腹と胃大弯側切開のみ行った2群のラットに，体重100 gにつき7.5mg のコーチゾンを連日投与した．1週後拘束ケージ中で48時間ストレスを加えたのち胃を採取した．採取胃粘膜の観察には走査電顕およびエポン封入切片の，トルイジンブルー染色標本も併用した．

実験結果

1．抗炎症剤投与後の胃粘膜は，正常の胃粘膜よりも容易にガーゼによる擦過法で瀰漫性出血をきたす．採取胃粘膜に肉眼的に明らかに潰瘍や糜爛を認めたものは，アスピリン，インダシン投与非迷切例でおのおの3例中1例，コーチゾン投与非迷切例で4例中2例であった．迷切ドレナージを施行したものでも，アスピリン投与，コーチゾン投与の各1例で肉眼的に糜爛が認められたが，いずれも採取時胃の拡張がみられ，ドレナージが不完全であったと考えられる例である．H.E 標本で観察すると非迷切例では迷切例に比較し，明らかに粘膜表層上皮の損傷が高度であった（**図2**）．失血の指標としては1 cmm 中の赤血球数を算定し，術直後と1週後胃採取時のものを示した（**表1**）．アスピリン投与例では非迷切3例でいずれも1週後赤血球数が減少していた．迷切ドレナージ施行例では2例で増加していたが1例で減少していた．この例は肉眼的に糜爛の見られた例に一致する．インドメサシン投与例では迷切例でも，非迷切例でも全例で赤血球数は減少していたが，迷切例の減少の度合いが少なかった．コーチゾン投与例では非迷切例中1例で増加していたが，他の3例では迷切例中の1例を除く他の4例に比較し，減少の程度が大きかった．迷切例中高度の減少を示した1例は，肉眼的に糜爛のみられた例に一致する．

図2　コーチゾン投与後ガーゼによる擦過，一週後，上図は非迷切，下図は迷切ドレナージ施行（H.E. ×40）

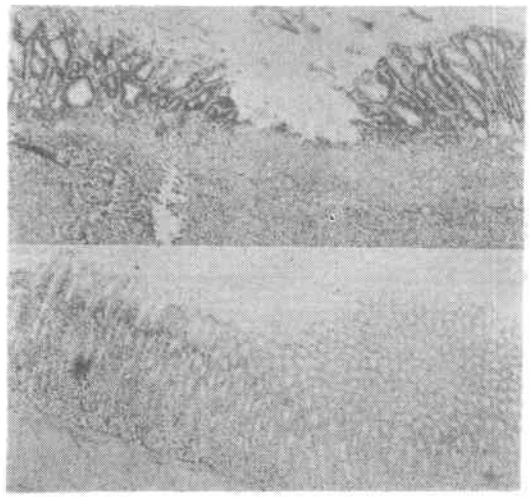

2．ステロイド投与後ストレス附加をおこなった実験

表1　赤血球数増減

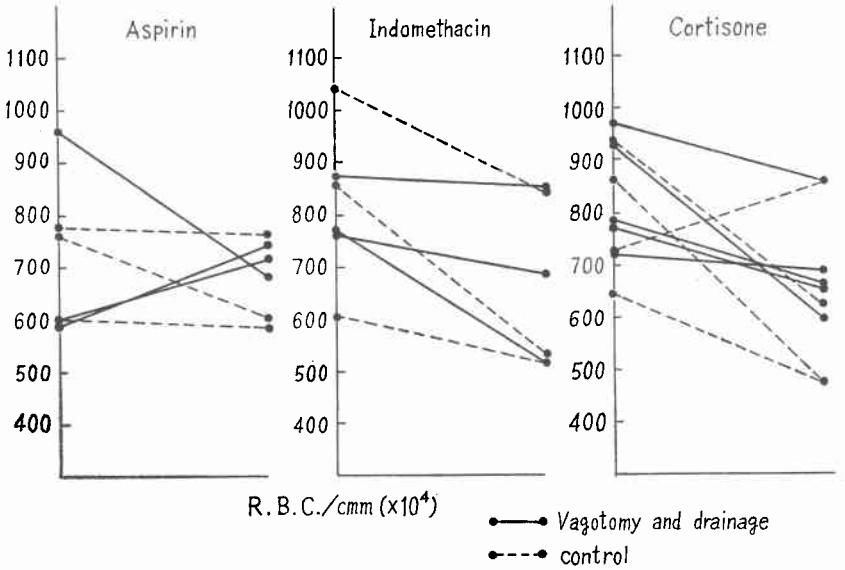

図3　コーチゾン投与中ストレス加．走査電顕像による胃粘膜表面．左図は非迷切，右図は迷切ドレナージ施行例（× 500）



図4　コーチゾン投与中ストレス加，上図非迷切，下図迷切ドレナージ施行例（エポン封入，トルイジンブルー染色× 100）

でも，迷切とドレナージを施行したものとしなかったものでは，粘膜障害の程度に明らかに差があった．肉眼的にも非迷切例では出血斑が高度で糜爛形成もみられた．迷切ドレナージ施行例では変化が少なく，肉眼的に軽い糜爛が時に認められた．胃小弯近くの後壁で大体同一部位より標本を採取し，走査電顕により表面を観察してみるとその差が明らかであり，非迷切例では糜爛のみられるほか粘膜表層のみだれが高度であった（**図3**）．同一部位の採取標本の一部をエポン封入，切片をトルイジンブルーで染色してみると，粘膜表層上皮の障害の差が明確で，迷切ドレナージ施行例では非迷切例に比較し障害が

少なかった（図4）.

考　案

実験1では3種の薬剤を使用したが，これら薬剤投与後の胃粘膜は非投与ラットの胃に比較し，ガーゼによる擦過で容易に瀰漫性出血を起こした．これはそれら薬剤投与により，胃粘膜上皮が非常にもろくなって障害を受けやすくなっているためと考えられる．アスピリンやインドメサシンは直接の Barrier breaker であるが，Corticosteroid や Phenylbutazone は non-Barrier breaker であるといわれており[4]，Menguy によれば ACTH や Cortisone は粘膜上皮細胞の産生を抑制し，そのために Mucous の産生が低下してくるとのべている[5]．いずれにしても粘膜関門の変化が起こり，イオンの粘膜内拡散が容易になるのである．このような状態で酸分泌を刺激したり，直接酸を加えたりすると，急速に粘膜障害が起こることが知られている[6][7]．さらに本実験2の場合はストレスが加わったために，胃粘膜血流の低下が粘膜障害を助ける因子となっている[8]．また実験的にストレスは体温低下をきたし，低下が強いほど潰瘍発生率が高いといわれており[9]，体温低下を起こすような薬剤が併用されると，潰瘍や急性粘膜障害の発生をうながすことも推測される．

胃液分泌の面よりみれば，直接または血流中より胃粘膜へ達しても，胃液分泌を低下させるという報告があり[10]，またストレスを加えた場合も胃液分泌は抑制されるといわれている[11]．ステロイドも特に胃液分泌を増加させることはないといわれているが[1]，Hase らによればストレスを加えたラットで，粘膜障害をおこしたものでは障害を起こさなかったものよりも胃液分泌が多かったが，ストレスを加えないコントロールに比較すると，分泌はストレスにより低下していたと報告している[11]．このことよりみても Corticosteroids やアスピリン等投与中，またストレスの加わった際胃液分泌の亢進はなくても，さらに分泌，とくに酸分泌を低下させることが必要であり，Menguy[12]，Cooke[13] も迷切が粘膜障害を予防するのに有効であったとのべている．

血流の面より迷切は急激に粘膜表層の血流を低下させ，擦過による瀰漫性出血を減少させるといわれている[14]．胃粘膜血流を減少させることは一見障害治癒を防げるかに考えられるが実際には効果があり[15]，臨床的にも有効であると考えられる．Ritchie は出血ショックを伴う場合は迷切の効果はあまりないとのべており[16]，Ivey も急性出血性胃炎に対し，軽症の場合は迷切により減酸をはかり，より重症の場合は胃全摘のような術式が必要であるとのべている[17]．しかし一般状態不良の患者や，長期にステロイド投与を受けている例では，手術侵襲を最小限度にし，縫合不全の危険もなるべく少ない術式を選ぶ必要がある．このような症例に対して両側幹迷切兼ドレナージ手術は，根治を期する意味からではなく，まづ失血を少しでも減少させたり，粘膜障害の進行をとめ，または防ぐ意味から採用されるべき術式であると考える．

結　語

1．実験的急性胃粘膜障害としてラットに体重100gにつき，コーチゾン7.5mg，アスピリン25mg またはインドメサシン1.5mg のいずれかを，1週間連続投与したのち胃を大弯にそって切開し，ガーゼにより粘膜表面の擦過を行った．これに両側幹迷切と胃腸吻合によるドレナージを加えたものと，加えないものをおのおの作製し，さらに1週後胃を採取した．いずれの薬剤を投与したものでも，非迷切例では迷切例に比較し粘膜障害が高度であった．また術直後および胃採取時の赤血球を算定比較してみると，迷切例では非迷切例に比較し赤血球数減少の程度が少なかった．

2．ほかにコーチゾン1週間投与後，拘束ケージで48時間ストレスを加え，胃粘膜の変化を走査電顕とエポン封入切片により観察した．非迷切例では肉眼的にも出血斑や糜爛のみられるものが多く，さらに詳細にみると，粘膜表層上皮のみだれや剝脱が観察された．迷切ドレナージを施行したものでは明らかに変化が少なく，薬剤による出血性胃炎や，コーチゾンとストレスによって起こる胃粘膜障害に対し，両側幹迷切兼ドレナージ手術が有効であることが認められた．

文　献

1) 梅原：ストレス潰瘍とステロイド潰瘍．外科診療，**28**：190—195，1973.
2) Goodman, A.A. and Osborne, M.P.: An experimental model and clinical definition of stress ulceration. Surg. Gyn. Obst. **134**: 563—571, 1972.
3) 清藤ほか：肝障害が潰瘍治癒におよぼす影響と迷切術の効果について，実験的研究．日外会誌，**76**：532—536，1975.
4) Ivey, K.J.: Gastric mucosal barrier—Recent advances. Acta Hepato-Gastroenterol. **20**: 517—523, 1973.
5) Menguy, R.: Pathophysiology of peptic ulcer. Amer. J. Surg. **120**: 282—288, 1970.

6) Davenport, H.W.: Damage to the gastric mucosa. Effects of salicylates and stimulation. Gastroenterol. **49**: 189—196, 1965.
7) Davenport, H.W.: Gastric mucosal hemorrhage in dogs. Effects of acid, aspirin and alcohol. Gastroenterol. **56**: 439—449, 1969.
8) Schellerer, W.: The role of mucosal blood flow in the pathogenesis of stress ulcers. Acta Hepato-Gastroenterol. **21**: 138—141, 1974.
9) Antoon, J.W. and Gregg, R.V.: The influence of body temperature on the production of ulcers of restraint in the rat. Gastroenterol. **70**: 747—750, 1976.
10) Lynch, A.: Effect of aspirin on gastric secretion. Gut **5**: 230—236, 1964.
11) Hase, T. et al.: Significance of gastric secretory changes in the pathogenesis of stress ulcers. Amer. J. Dig. Dis. **20**: 443—449, 1975.
12) Menguy, R.: Effects of restraint stress on gastric secretion in the rat. Amer. J. Dig. Dis. **5**: 911—916, 1960.
13) Cooke, A.R.: The role of acid in the pathogenesis of aspirin-induced gastrointestinal erosions and hemorrhage. Amer. J. Dig. Dis. **18**: 225—237, 1973.
14) Matsumoto, T. et al.: Surgical management of diffuse hemorrhage from gastric mucosa. Amer. J. Surg. **121**: 129—133, 1971.
15) Wilson, W.S. et al.: Superficial gastric erosions. Response to surgical treatment. Amer. J. Surg. **126**: 133—140, 1973.
16) Ritchie, W.P. et al.: Studies on the pathogenesis of "stress ulcer." Effect of hemorrhage, transfusion, and vagotomy in the restraint rat. Surgery **71**: 445—451, 1972.
17) Ivey, K.J.: Acute hemorrhagic gastritis. Modern concepts based on pathogenesis. Gut **12**: 750—757, 1971.