日消外会誌　10（2）：191～195，1977年

症　例

# 開腹創瘢痕内異所性骨形成の7例

徳島大学医学部第1外科
宇高　英憲　　斉藤　恒雄　　安倍　文計
蔵本　守雄　　古味　信彦

# SEVEN CASES OF HETEROTOPIC BONE FORMATION IN LAPAROTOMY SCARS

**Hidenori UDAKA, Tsuneo SAITO, Humikazu ABE, Morio KURAMOTO and Nobuhiko KOMI**
The First Department of Surgery, School of Medicine, Tokushima University

**索引用語**　腹部手術，腹壁腫瘤，異所性骨形成

## I. はじめに

開腹創瘢痕内に生ずる異所性骨形成の報告は，本邦では比較的少なく，現在までに33例を知りえたに過ぎない．われわれは，最近4年間に本症を7例経験したので，報告するとともに若干の文献的考察を加えた．

## II. 症　例

症例1

患者：78歳，男性．

主訴：腹部腫瘤・上腹部膨満感．

既往歴・家族歴：特記すべきことなし．

現病歴：73歳の時に胃癌根治術（胃亜全剔およびBillroth II法による胃空腸吻合術）を受けた．術後2週間目に閉塞性イレウスをおこしたため，癒着剥離術および盲腸S字結腸吻合術を受けた．術後2年目より上腹部の腫瘤に気付いていたが，無症状のため放置していた．術後4年6カ月目に上腹部膨満感を訴えて来院．胃癌再発および腹壁創瘢痕内異所性骨形成の診断を受けた．

入院時所見：眼瞼結膜に貧血，眼球結膜に軽度黄疸を認めた．上腹部正中切開創瘢痕部に骨様硬の小児手拳大の腫瘤を認めた．可動性はなく，圧痛も認めなかった．

検査所見：赤血球315万，Hb 10.9g/dl，Ht 40%，血清 Na 144.5mEq/L，K 3.3mEq/L，Cl 101mEq/L，血清総蛋白5.8g/dl，肝機能は正常，BUN 17.0mg/dl，PSP 2時間値計60%．

手術所見：上腹部正中切開手術創瘢痕部に皮膚切開を加えた．腫瘤は腹壁内の両腹直筋間に存在し，腹腔とは関係なく，剣状突起および左肋骨弓と連続していた（図1）．周囲組織との剥離は比較的容易であり，この腫瘤を摘出した．開腹すると，食道下部から残胃にかけて一塊となった再発胃癌を認めた．切除は不可能であったため，空腸瘻を造設して手術を終えた．

図1　手術所見（症例1）
鉗子ではさみ，腹壁から遊離しているところで，腫瘤は硬く，剣状突起および左肋骨弓と連続している

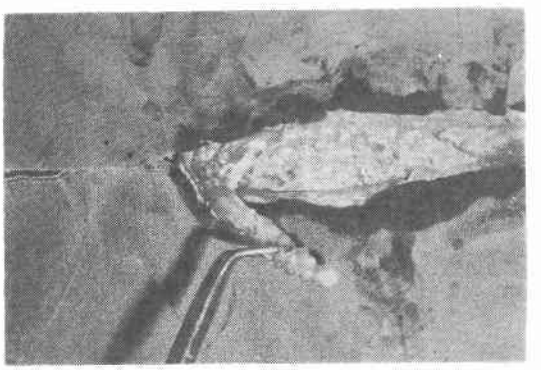

摘出標本（**図2**）：腹壁内腫瘤の摘出標本の肉眼的所見とその軟線X線撮影像を示した．大きさは，9×2.5×0.6cm であった．

病理組織所見（**図3**）：線維組織の中に，骨梁・骨髄の形成が認められる．骨髄は，脂肪組織におきかえられ

図2　摘出標本（症例1）
A：肉眼的所見（9× 2.5× 0.6cm）

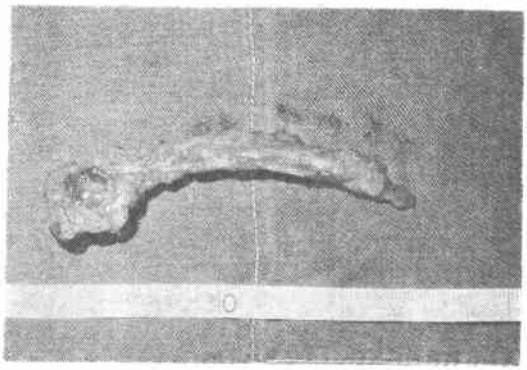

B：標本の軟線X線撮影像で，化骨を示している．

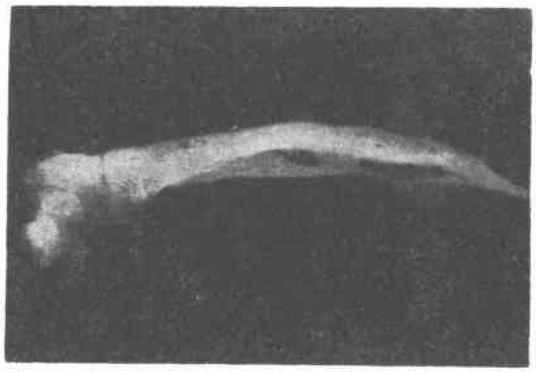

図3　病理組織学的所見（症例1）
線維組織内に骨梁・骨髄の形成が認められる．

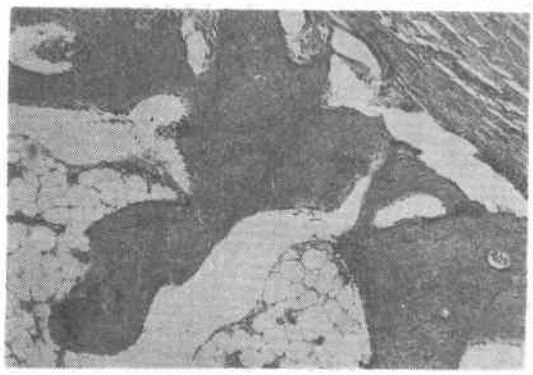

（×50）

ている．

症例2

患者：53歳，男性．

主訴：上腹部腫瘤．

既往歴：20歳の時に黄疸あり．

家族歴：特記すべきことなし．

現病歴：胃噴門癌のため，食道胃切除術・食道空腸吻合術（double tract 法）を施行したところ，術後3カ月頃より上腹部正中切開の手術瘢痕部に圧痛を伴う腫瘤が出現してきた．同部の異所性骨形成と診断し，摘出術を施行した．

腹部所見：腹部は平坦で，上腹部正中切開手術創瘢痕部に一致して，剣状突起より約8cm の細長い骨様硬の腫瘤が触知された．可動性はなく，圧痛を伴っていた．

検査所見：一般検血・肝機能・腎機能などに異常を認めない．

手術所見：前回の上腹部正中切開手術創瘢痕部に皮膚切開を加えた．白線と思われる部位は全長にわたって硬く，剣状突起側1/2は完全に骨様硬であり，剣状突起と新生骨との連続性を認めた．腹腔とは関係がなかった．

摘出標本（**図4**）：摘出した腹壁内腫瘤の肉眼的所見

図4　摘出標本（症例2）
A：肉眼的所見（8.2× 3.3× 0.5cm）

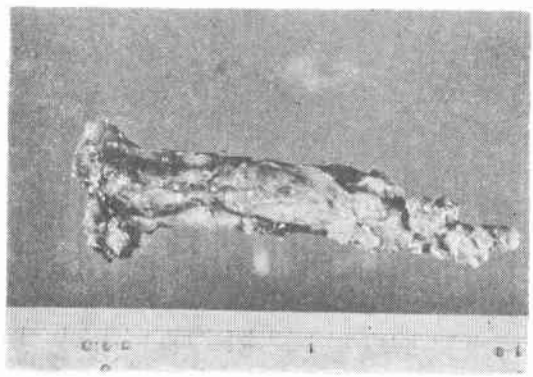

B：標本の軟線X線撮影像で，化骨を示している．

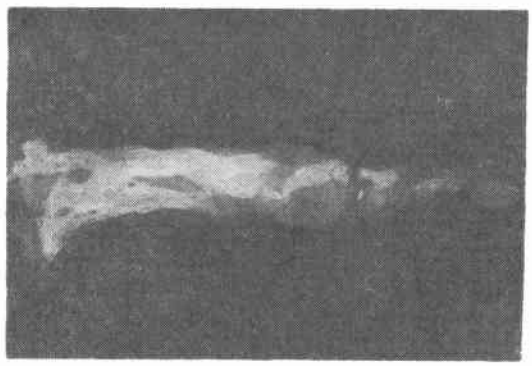

と軟線X線撮影像を示した．大きさは，8.2×3.3×0.5 cm であった．

病理組織所見：症例1と同様に，線維組織の中に，骨梁・骨髄の形成が認められた．

症例3

患者：47歳，男性．

主訴：上腹部痛・黄疸．

既往歴：20歳の時に右膝蓋骨骨折あり．

家族歴：特記すべきことなし．

現病歴：上腹部痛と黄疸をきたしたため，膵石症の診断にて膵管空腸吻合術を施行した．術後再び上腹部痛をきたし，尿糖も出現した．膵悪性腫瘍を疑い，術後6カ月目に再開腹を行った．それまで手術創瘢痕部には腫瘤を認めていない．

検査所見：GOT 106KU, GPT 134KU, Al-P 31BU, Total Bilirubin 10.8mg/dl, 空腹時血糖146mg/dl, 24時間尿糖33.6g，その他一般検血・血清電解質などには異常を認めない．

手術所見：上腹部正中切開手術創瘢痕部に皮膚切開を加えると，腹壁瘢痕内で白線に相当する部に骨様組織が認められ，これを摘出した．腹腔とは関係がなく，開腹すると膵癌を認めた．根治手術は不可能であり，試験開腹のみに終わった．

摘出標本（**図5**）：図は，軟線X線撮影像で大きさは，4.5×0.8×0.4cm であった．

図5　摘出標本の軟線X線撮影像（症例3）

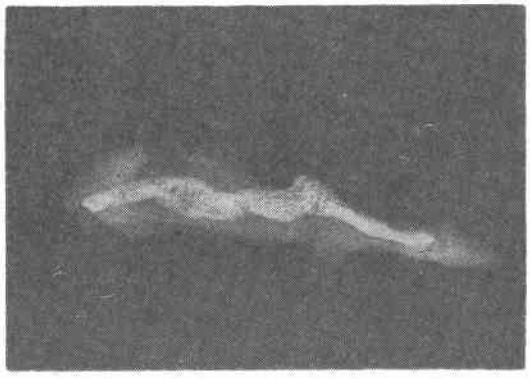

病理組織所見：粗な結合織の中に骨梁形成が見られ，骨髄は脂肪組織におきかえられている像がみられた．

症例4

患者：43歳，女性．

主訴：胸内苦悶・呼吸困難．

既往歴・家族歴：特記すべきことなし．

現病歴：32歳の時，食道 Achalasia および左卵巣嚢腫の診断にて Heller 手術変法と左付属器摘出術を施行した．術後2年目より再び胸内苦悶と呼吸困難を覚えるようになり，しだいに増強するため術後11年目に再手術を施行．術中にはじめて前回手術創瘢痕内に3.4×0.5×0.4cm の化骨を認め，これを摘出した．食道 Achalasia については，Heller 手術（田中変法）と幽門形成術を施行した．

症例5

患者：52歳，男性．

主訴：上腹部腹壁内腫瘤．

既往歴：40歳の時，虫垂切除術を施行．47歳の時より高血圧症にて治療中．

現病歴：51歳の時に，胆嚢炎のため某医にて胆嚢摘除術を施行．術後2週目頃より上腹部正中切開手術創瘢痕部に一致して硬結を認めている．同部に鈍痛が持続するため，術後6カ月目に当科を受診した．腹部X線側面像（**図6**）にて，矢印に示すように手術創瘢痕部に10×4.3cm の骨化像を認めた．

図6　腹部X線側面像（症例5）
矢印の部に，10cm の骨化像を認める．

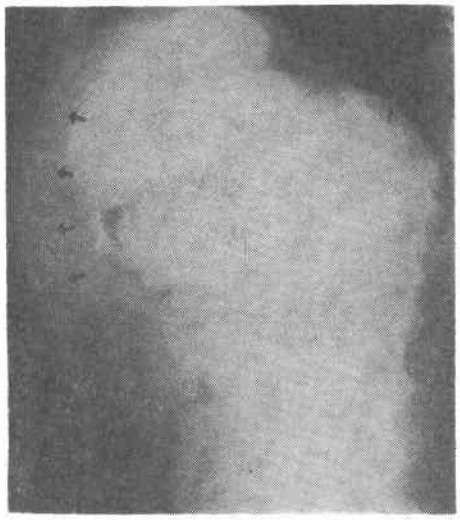

上腹部正中切開手術創瘢痕部異所性化骨と診断し，手術を予定している．

症例6

患者：67歳，男性．

主訴：上腹部腹壁内腫瘤．

表1　本邦の開腹創瘢痕内異所性骨形成報告例

| No. | 報告者 | 報告年 | 年令(歳) | 性 | 前回の手術診断 | 発生部位の手術法 | 化骨までの時間 | 化骨の大きさ (cm) |
|---|---|---|---|---|---|---|---|---|
| 1 | 林[9] | 1938 | 64 | 男 | 胃癌 | 上腹部正中切開 | 3年7カ月 | 4×2×0.5 |
| 2 | 松本[10] | '42 | 47 | 〃 | 幽門狭窄 | 〃 | 3月 | 5×2 |
| 3 | 〃 | 〃 | 48 | 〃 | 胃癌 | 〃 | 6日 | 不明 |
| 4 | 木村[11] | '56 | 25 | 女 | 虫垂炎 | 右下腹部 | 18日 | 〃 |
| 5 | 松浦[12] | '60 | 64 | 男 | 胃癌 | 上腹部正中切開 | 5カ月 | 7×3×1 |
| 6 | 馬場[13] | '63 | 43 | 女 | 十二指腸潰瘍 | 〃 | 43日 | 10×1×0.5 |
| 7 | 木村[14] | 〃 | 50 | 男 | 腸閉塞症 | 〃 | 5月 | 10×1.5×0.5 |
| 8 | 大石[15] | '64 | 60 | 〃 | 胃潰瘍 | 〃 | 7カ月 | 10×1 |
| 9 | 滝沢[16] | 〃 | 47 | 女 | 不明 | 〃 | 13年 | 7.5×0.5×0.3 |
| 10 | 小野[17] | '67 | 51 | 男 | 胃癌 | 〃 | 6カ月 | 5.5×1×0.7 |
| 11 | 佐久間[18] | '69 | 60 | 〃 | 食道癌 | 〃 | 1年1カ月 | 4.7×2.5×0.3 |
| 12 | 矢野[19] | '70 | 42 | 〃 | 胃潰瘍 | 〃 | 6カ月 | 10×2×1.5 |
| 13 | 〃 | 〃 | 46 | 〃 | 早期胃癌疑 | 〃 | 1年3カ月 | 9×2.5×0.7 |
| 14 | 石川[20] | '71 | 41 | 〃 | 急性腹膜炎 | 〃 | 5カ月 | 13×1.5×1 |
| 15 | 〃 | 〃 | 44 | 〃 | 胃癌 | 〃 | 3カ月 | 8×1×1 |
| 16 | 〃 | 〃 | 72 | 〃 | 〃 | 〃 | 2年 | 8×1×0.5 |
| 17 | 〃 | 〃 | 53 | 〃 | 胆嚢結石 | 〃 | 2年 | 6×0.5×0.3 |
| 18 | 佐藤[21] | 〃 | 31 | 〃 | 腸閉塞 | 〃 | 4カ月 | 6.5×1.5×0.5 |
| 19 | 〃 | 〃 | 47 | 〃 | 胃潰瘍 | 〃 | 4カ月 | 3.5×0.9×0.7 |
| 20 | 大塚[22] | '72 | 56 | 〃 | 胃癌 | 〃 | 90日 | 13×1.5×0.7 |
| 21 | 〃 | 〃 | 56 | 〃 | 〃 | 〃 | 4カ月 | 2×1.5×1 |
| 22 | 遠藤[23] | '73 | 35 | 〃 | 結核腹膜 | 〃 | 3カ月 | 3.5×2.2×1.2 |
| 23 | 〃 | 〃 | 61 | 〃 | 胆石症 | 〃 | 46日 | 6.4×1.9×0.8 |
| 24 | 〃 | 〃 | 80 | 〃 | 結腸癌 | 〃 | 6年 | 3.8×3.5 |
| 25 | 藤田[24] | 〃 | 60 | 〃 | 胃癌 | 〃 | 10カ月 | 11×0.5 |
| 26 | 寺尾[25] | 〃 | 54 | 〃 | 〃 | 〃 | 45日 | 不明 |
| 27 | 上口[26] | 〃 | 46 | 〃 | 胃潰瘍 | 〃 | 4カ月 | 15×0.5 |
| 28 | 竹内[27] | '75 | 35 | 〃 | 〃 | 〃 | 6年 | 10×6 |
| 29 | 〃 | 〃 | 58 | 〃 | 胃癌 | 〃 | 4カ月 | 10×5 |
| 30 | 〃 | 〃 | 63 | 〃 | 〃 | 〃 | 1年3カ月 | 5×4 |
| 31 | 山下[28] | '76 | 70 | 〃 | 〃 | 〃 | 2.7カ月 | 10×3×1.3 |
| 32 | 杉本[29] | 〃 | 67 | 〃 | 腹壁白線疝 | 下腹部正中切開 | 6年 | 4×4×3 |
| 33 | 〃 | 〃 | 55 | 〃 | 胃癌 | 上腹部正中切開 | 13日 | 1.5×1.5 |
| 34 | 葛谷 | 〃 | 78 | 〃 | 〃 | 〃 | 2年 | 9×2.5×0.6 |
| 35 | 〃 | 〃 | 53 | 〃 | 〃 | 〃 | 8カ月 | 3.2×3.3×0.5 |
| 36 | 〃 | 〃 | 47 | 〃 | 結石症 | 〃 | 6カ月 | 4.5×0.8×0.4 |
| 37 | 〃 | 〃 | 43 | 女 | 急性びまん性腹膜炎 | 〃 | 1年 | 2.4×0.5×0.4 |
| 38 | 〃 | 〃 | 52 | 男 | 結腸癌 | 〃 | 6カ月 | 10×4.5 |
| 39 | 〃 | 〃 | 67 | 〃 | 胃潰瘍 | 〃 | 9カ月 | 8×3 |
| 40 | 〃 | 〃 | 61 | 〃 | 胃癌 | 〃 | 2年 | 10×3 |

既往歴：60歳の時，直腸癌のため直腸切断術を施行．

現病歴：66歳の時に胃潰瘍の手術を施行した．術後9カ月目に上腹部正中切開手術創瘢痕部に一致して細長い腫瘤があるのに気付いた．X線上より，手術創瘢痕部異所性化骨と診断し，手術待期中である．なお化骨の大きさは，X線上では8×3 cm である．

症例7

患者：61歳，男性．

主訴：上腹部腹壁内腫瘤．

既往歴：特記すべきことなし．

現病歴：59歳の時に，胃癌のため胃切除術を施行．術後2年目に上腹部正中切開手術創瘢痕部に一致して腫瘤を発見した．X線上より，手術創瘢痕部異所性化骨と診断し，手術待期中である．化骨の大きさは，X線上では10×3 cm である．

## III. 考　察

開腹創瘢痕内の異所性骨形成は，Askanazy[1] が1901年に初めて報告して以来，欧米では Classen[2] が30例，Lehrman[3] が92例（このうち10例は Classen の報告と重複する），Watkins[4] が3例，Tama[5] が2例，Eidelman[6] が5例，Wong[7] が12例を報告しており，134例をかぞえている．本邦では，林[9]が1938年に初めて報告した．著者の1人（古味）はこのような症例を報告したことがある[9]．このようなわが国の文献から知りえた限りでは，著者らの7例を加えて40例の報告をみるにすぎない[8)~28)]．しかし，著者らはわずか4年間に7例の本症をみていることから考え，実際にはかなり高い頻度が予想される．また，無症状のまま経過するものも多いことや，胃癌症例に高い頻度で合併することから胃癌の腹壁転移として放置されているものもある可能性がある．

本邦40例の性別は，男性36例，女性4例であり，9対1と圧倒的に男性に多い．

発生年齢は，25歳[11]から80歳[22]までと広い範囲にわたり，平均年齢は53.8歳である．

化骨が発見されるまでの期間は，短い症例で6日[10]，長い症例で13年[15]であり，平均期間は22カ月である．

発生部位は，木村[11]の1例（虫垂切除創瘢痕部）と杉本[28]の1例（下腹部正中切開創瘢痕部）を除いて，あとの38例はすべて上腹部正中切開創に発生したものであった．

手術創瘢痕内骨形成を起こした症例の前回手術時診断は，胃癌17例，胃潰瘍6例，胆石症2例，胆嚢炎2例，食道癌1例，食道 Achalasia 1例，幽門狭窄1例，早期胃癌疑1例，十二指腸潰瘍1例，屈曲胆嚢1例，膵石症1例，イレウス1例，腸癒着症1例，虫垂炎1例，結腸癌1例，膀胱乳頭腫1例，不明1例と腹部臓器全般にわたっていた．部位別では胃25例，胆道5例，小腸2例，食道2例などで胃に関するものが最も多い．

本症は，一般に無症状のものが多く，骨形成が大きくなってから，腹部不快感・圧痛などを訴えるようである．本症は，腹部X線撮影（側面および接線方向）により簡単に診断される．鑑別診断として注意すべきは胃癌再発の腹壁転移である．

治療は，化骨部の摘出で，現在まで摘出の行われた35例には再化骨をみた症例はないようである．

異所性骨形成の病因論は，種々の分野で研究されているが，いまだ確立されたものはないようである．現在までの諸説を要約すると，① 神経説，② 代謝説，③ 化学的刺激説，④ 新生説，⑤ 炎症説，⑥ 骨膜説，⑦ 化成説などがあげられる．松波[12]は，これらの学説を，既存の骨膜あるいは骨組織よりの連続または離散細胞の増殖を主張する特異造骨細胞説と，幼若結合織の化成による骨発生を考える化成説とに大別している．前者は，本邦例のほとんどが上腹部正中切開創の剣状突起近

くに発生するという点では有利であるが，すべての例をこれで説明はできない．後者は，現在広く受け入れられている説であり，Levander[29] らは正常骨または骨折化骨の Alcohol 抽出液を筋肉内に注射して実験的化骨を証明している．それ以後，各種の刺激実験や移植実験が行われている．

これらを総合して，異所性骨形成の病因論はいまだ解決されたとはいいがたい．さらに症例を重ねて結論を下すべき未解決の分野である．

## IV. おわりに

最近の4年間という比較的短期間に経験した開腹創瘢痕内に生じた異所性骨形成の7例を報告した．また若干の文献的考察を加えた．

## 文　献


1) Askanazy, M.: Zur Kenntnis der Knochenbildungen in Lunge und Pleura. Deutch. Path. Gesellsch., **3**: 102, 1902.
2) Classen, K.L. et al.: Clinical and experimental observations on heterotopic osseous formation in abdominal wall scars. Surgery, **50**: 824—832, 1961.
3) Lehrman, A. et al.: Heterotopic bone in laparotomy scars. Amer. J. Surg., **104**: 591—596, 1962.
4) Watkins, G.L.: Bone formation in abdominal scars after xiphoidectomy. Arch. Surg., **89**: 731—734, 1964.
5) Tama, L.: Heterotopic bone formation in abdominal surgical scars. JAMA, **197**: 219—221, 1966.
6) Eidelman, A. et al.: Heterotopic ossification in abdominal operation scars. Arch. Surg., **107**: 87—88, 1973.
7) Wong, J. et al.: Heterotopic bone formation in abdominal scars. Surg. Gynecol. Obstet., **140**: 893—895, 1975.
8) 林　道之：胃癌手術後の腹壁瘢痕化骨の1例．千葉医会誌，**16**：132—133，1938.
9) 木村信良・他：開腹術後の Braun 腫瘤と腹壁創瘢痕部の異所性骨形成の併発例．外科，**25**：1012—1016，1963.
10) 松本孝博：手術後腹壁瘢痕内骨形成ノ2例．日外会誌，**43**：292—293，1942.
11) 木村　亨：腹壁化成性骨形成の1例．日外会誌，**57**：1617，1956.
12) 松波英一：癌転移を思わせた開腹創瘢痕内の骨形成．日外宝，**29**：676—679，1960.
13) 馬場容二・他：開腹創瘢痕内の異所的骨形成．外科，**25**：316—319，1963.
14) 大石恒夫・他：腹壁創瘢痕内異所的骨形成の1例．臨外，**25**：234，1964.
15) 湯沢　守・他：開腹手術創瘢痕部に発生した異所性骨形成の例．千葉医会誌，**40**：747，1964.
16) 小野慶一・他：開腹創瘢痕内異所性化骨現象について．手術，**21**：500—503，1967.
17) 佐々間映夫・他：胃瘻周囲にみられた異所性骨形成の1例．外科診療，**11**：239—243，1969.
18) 矢野博道・他：開腹創内の異所性骨形成（石灰化せる Schloffer 氏腫瘤）の2例．外科治療，**23**：593—597，1970.
19) 石川覚也・他：開腹創瘢痕内異所性化骨の4例．外科，**35**：313—316，1971.
20) 佐藤　巽・他：開腹創瘢痕内の異所性骨形成．逓信医学，**23**：1007—1010，1971.
21) 大塚　寿・他：開腹創瘢痕内の異所性骨形成の2例．外科，**34**：639—642，1972.
22) 遠藤尚孝・他：開腹創瘢痕内の異所性骨形成．臨外，**28**：861—866，1973.
23) 藤田茂夫・他：開腹創瘢痕内の異所性骨形成の1例．外科診療，**15**：1146—1149，1973.
24) 守屋　明・他：開腹創瘢痕内の異所的骨形成の1例．日外会誌，**74**：51，1973.
25) 江口昭治・他：腹壁手術創瘢痕内の骨新生の1例．日外会誌，**74**：91，1973.
26) 竹内　隆・他：開腹創瘢痕内の異所性骨形成の3例．臨外，**30**：245—250，1975.
27) 山下勝之・他：開腹創瘢痕内の異所性骨形成の1例．外科診療，**18**：331—335，1976.
28) 杉本　栄・他：手術瘢痕部の異所的骨形成例．日臨外，**37**：498—503，1976.
29) Levander, G.: A study of bone regeneration. Surg. Gynecol. Obstet., **67**: 705—714, 1938.