日消外会誌　10（3）：261～269，1977年

胃癌の発生・増殖におよぼす副交感神経の影響について

東京医科歯科大学第1外科学教室（指導：村上忠重教授）
土　居　弘　明

EFFECTS OF PARASYMPATHETIC NERVE OVER THE FORMATION AND PROLIFERATION OF GASTRIC CANCER

Hiroaki DOI
First Department of Surgery, School of Medicine, Tokyo Medical and Dental University, Tokyo
(Director: Professor Tadashige Murakami)

胃癌と自律神経特に副交感神経との関係を調べるために胃癌の切除胃の必要個所より小標本を採取してアセチルコリンエステラーゼ染色を施して検討した結果，1）胃癌組織中には約半数の症例において正常の粘膜には見られない異常に太い副交感神経線維が認められ，これはまた面積の大きい浸潤性の強い癌の場合に出現頻度が高かった．2）癌巣に隣接する周囲の粘膜では副交感神経線維の萎縮が見られ癌の近くではこれがとくに顕著であった．これは癌に随伴する慢性胃炎の影響およびとくに癌の近くでは癌の化学的・物理的影響がおよんでいるためであろうと考えられた．3）副交感神経が積極的に癌の増殖を促進ないし阻止するような性質は認められなかった．

索引用語：胃癌の発生・増殖，副交感神経，Karnovsky法，アセチルコリンエステラーゼ，慢性胃炎

I　緒　言

自律神経支配と癌の発生および増殖との相関関係について，両者間の関係の有無，仮に関係があるとしてその影響の及ぼし方などについて古くより多くの論争が行われているが，いまだ明確な結論が得られていないのが現状である．

この問題を解明するためには，胃癌組織およびこれに隣接する周囲組織における自律神経支配の形態学的研究が必要であり，これが基礎をなすものと確信する．すなわち，本研究においてはアセチルコリンエステラーゼ（以下 AChE と略す）を Karnovsky 法を用いて染め出すことにより副交感神経を同定し，これと胃癌の発生・増殖との関連性を考察せんとした．ちなみにこの他に胃痛と自律神経との問題，あるいは消化性潰瘍の発生機序と自律神経との関係など，論ずべき問題は多々あるがここでは観点を癌の発生・増殖との関連ということのみに限った．

II　研究材料ならびに方法

研究材料としては東京医科歯科大学第1外科において昭和48年10月より昭和50年12月までの間に，手術により切除された胃癌標本より無作為に選んだ67例を用いた．さらに基礎実験のために胃・十二指腸潰瘍症例の手術標本20例，迷切後の内視鏡的生検標本4例，SD 系ラット6匹を用いた．

手術によって切除された標本は写真撮影とスケッチおよび計測を行ったのち，ホルマリン液に浸す前に図1に示すような場所から約1 cm 角の小標本を採取し，ただちに凍結してクリオスタットで14 μおよびこれに隣接して8 μの薄切片を切り出し，前者に Karnovsky 法[1]による AChE 染色を行って副交感神経を同定し，後者にヘマトキシリン・エオジン染色を施した．Karnovsky 染色を行うにあたって，pseudo ChE 阻害物質としては10^{-3} M の iso-OMPA を用いた．

Karnovsky 法による AChE 活性は鮮明であり微細な

図1　癌巣内および癌巣縁より proximal, distal にそれぞれ1cm, 2cm, 3cm の場所，さらに遠隔部より小標本を採取する

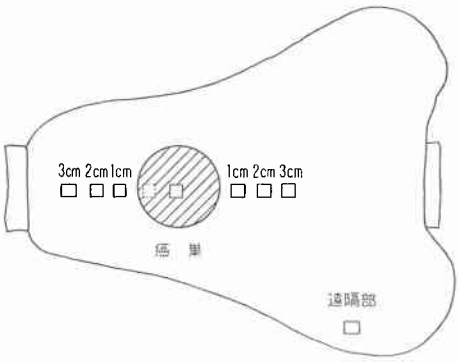

点まで追求することができるので，神経線維の追求のために用いてもなんら問題はなく，諸種の研究にたびたび用いられている．神経の機能による染色性の問題については予備実験の項で述べる予定である．

標本を採取した胃癌の進行度に関しては，早期胃癌を選んだ方がこれが胃癌の初期の段階であるためにこの研究のためには有利であったが，早期胃癌が疑われる症例の場合は周囲組織の広範な病理組織学的検索が必要なため，本研究の材料としての小標本の採取が難かしく，採取できたのは比較的広範な粘膜浸潤型の1例のみで，残りはすべて進行胃癌症例であった．また癌の占拠面積，占拠部位の関係からも小標本の採取が物理的に制限されることがあるため，すべての標本についてあらゆる項目の検索を行うことはできず，その結果項目によって検討した標本数が異なってくるのは避けられなかった．

III　予備実験およびその結果

1.　ヒトの胃切除術を行うに際しては通常前投薬として硫酸アトロピン0.5mg が投与されるが，相馬ら[2] はこれの影響として，ラットによる実験において対照より AChE 活性が強かったと述べている．そこで SD 系ラットを用い1kg あたり硫酸アトロピンを0.05mg 筋注して1時間後に屠殺し，胃粘膜の AChE 活性を調べたが，その結果は相馬らの成績に反して対照と全く差はなく，硫酸アトロピンの投与が胃粘膜の AChE 活性に与える影響は除外できることを確認した．

2.　同じく SD 系ラットを用いて AChE の阻害物質であるワゴスチグミンを1kg あたり0.05mg 筋注して30分後に屠殺し，同様の方法で胃粘膜を検索した結果，AChE 活性は全く陰性となり，Karnovsky 法による染色能の特異性を証明し得た．この成績は相馬らの成績と合致した．

3.　胃液酸度による AChE 活性の差異を調べるために，胃潰瘍および十二指腸潰瘍症例の切除標本を用いて，術前の胃液の高酸例と無酸例とを比較検討したが，AChE 活性の強さに差異は認められず，AChE 活性に対する胃液酸度の高低の差による影響はないことを確認した．

4.　神経切断による AChE 活性の変化をみるため十二指腸潰瘍で迷切＋幽門洞切除術を受けた症例について，術後4週間および6週間目に内視鏡的に生検標本をとり，AChE 活性を検討した．その結果，4週間目では活性は多少弱くなる程度であつたが，6週間目では活性はほとんど消失していた．この結果によって，切断された副交感神経線維の末梢側は4～6週間の間にその機能をほぼ失うであろうと推定された．

IV　成　　績

1.　正常胃粘膜における副交感神経支配

癌を有する胃の多くは多少にかかわらず胃炎を合併しているため，胃・十二指腸潰瘍の切除胃について，病変部から十分離れた健常と思われる場所の小標本を多数採取して検索することにより正常像を検討した．

まず胃壁に入った副交感神経は Auerbach・Meisner 両神経叢に順次集まり，粘膜固有層に入ってから胃底腺，幽門腺を支配し，基底部から粘膜表面までの高さの約2/3くらいの所で終わり，表面にまで達することはない（図2，3）．胃底腺領域と幽門腺領域とを比較すると，胃底腺領域のほうがわずかに粘膜の表面により近いところにまで到達するようであるが，とくに区別するほどの差はない．

図2　胃底腺領域の正常 AChE 像

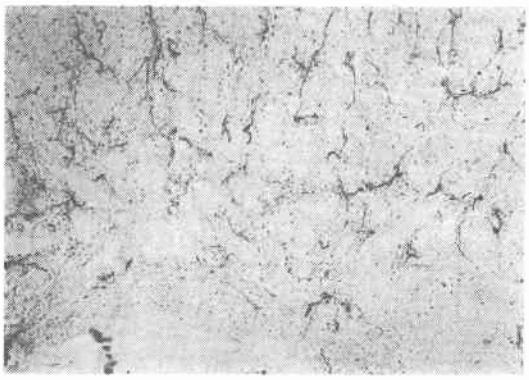

図3　幽門腺領域の正常 AChE 像で粘膜面に水平に近い切片

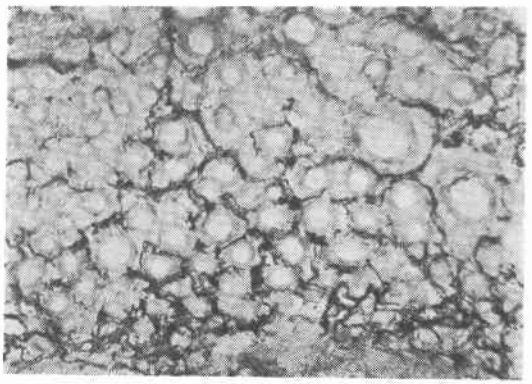

図4　十二指腸粘膜の AChE 像

図5　横行結腸粘膜の AChE 像

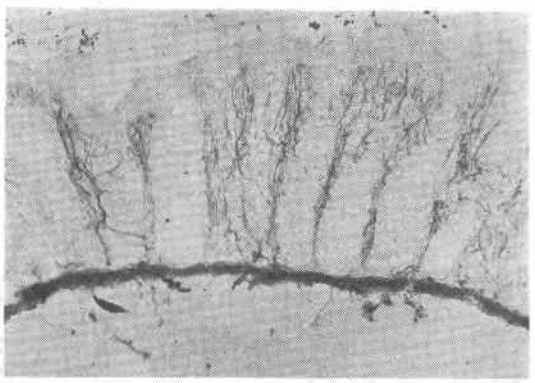

十二指腸粘膜では胃よりも副交感神経線維の配列は密であり，しかも粘膜表面に近くまで達している（**図4**）．大腸の場合はさらに配列が密であり，十二指腸の場合と同様に粘膜表面近くまで到達する（**図5**）．

2．癌組織中の副交感神経神経線維

49例の胃癌標本について癌組織中の副交感神経線維を検索した．その結果，正常の粘膜では決してみられない異常に太い線維がしばしば認められた（**図6，7**）．またこのような標本に認められる神経線維の断面にはさまざまな太さのものがあった．反対に神経線維がまったく認められない場合もあった（**図8**）．

この現象が癌巣の局部的に特有なものであるか否かを検討するために，20例については癌組織のうちの中心部と辺縁部との2個所から小標本を採取して検討した．その結果，このうち18例では両小標本の成績は合致し，2例のみは合致しなかった．したがって場所によって多少

図6　胃癌組織中に見られた異常に太い副交感神経線維

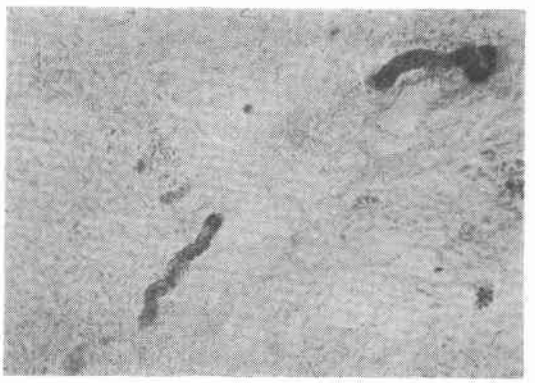

図7　胃癌組織中に見られた異常に太い副交感神経線維．この標本では比較的細い線維も見られた

図8　副交感神経線維の出現しない胃癌組織．黒く見えるのは全て核

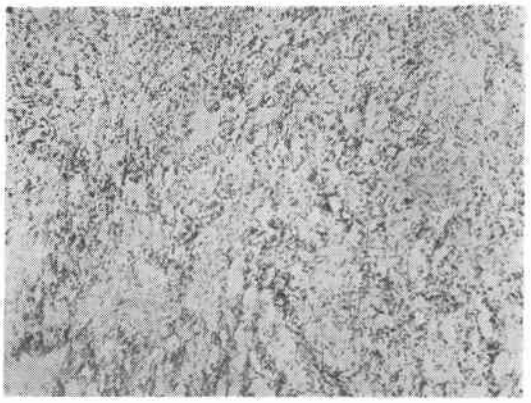

のばらつきがあるけれども，ほとんどの場合は癌組織全体に同様の現象があることがうかがわれた．

検索対象とした49例中にこのような太い副交感神経線維が認められたのは24例，認められなかったのは25例で，両者はほぼ同数であった．

この特別の太さの神経線維の出現する状況を癌組織の諸種の因子べつに観察すると次のとおりであった．

a．癌の深達度との関連（**図9**）

癌の深達度が pm までの場合には神経線維が出現しない率が高いが，ss 以上になると癌組織中に神経線維が出現する率の方が高くなる．すなわち，癌の深達度が深い方が異常に太い副交感神経線維が出現する割り合いが高かった．

図9　癌の深達度による癌巣中の神経線維の出現比率

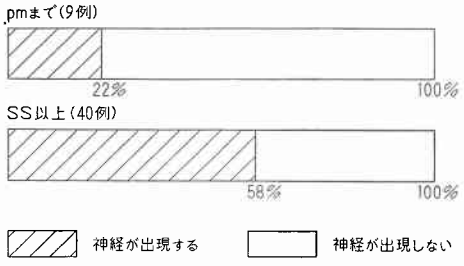

b．癌の占拠面積との関連

癌の占拠面積を簡便に｛（長径＋短径）×1/4｝^{2}×3.14の計算によって求め，その面積の大きさによって7群に分けた．1つの群に7症例づつとなり，各群に異常に太い副交感神経線維が出現する症例がいくつあるかを第10図に示した．この図から，癌の占拠面積の広いもののほうが狭いものに比べて太い副交感神経線維が出現する頻度が高いことが明らかになり，面積も一定の関連を有することが認められた．

図10　癌の占拠面積と癌巣中の神経線維の出現頻度

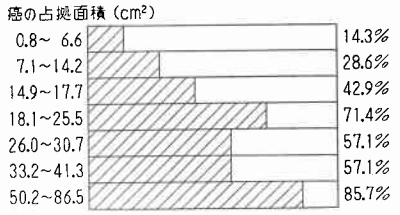

C. Borrmann 分類との関連

Borrmann 1型は1例のみ（この例では神経線維は出現しなかった）であったので除外し，2型，3型，4型について検討したが，2型に比べて3，4型に太い神経線維が出現する割り合いが高かった（**表1**）．これによって浸潤傾向の強い癌の場合に太い副交感神経線維の現われる傾向が強いことが証明された．

表1　Borrmann 分類による癌巣中の神経線維の出現率

Borrmann型	標本数	神経出現数	出現率
2	16	6	37.5%
3	20	12	60.0%
4	11	6	55.0%

3．癌巣に隣接する周囲組織の副交感神経線維

癌巣に隣接する周囲の組織を検索すると遠隔部に比較して副交感神経線維が萎縮している現象がほとんどの場合に認められ，しかも癌巣に近いほどこの傾向は強くなり，とくに癌巣より1 cm proximal または distal の部分ではほぼ完全に神経線維が消失している場合が多かった．この現象が癌の存在による特有の現象かそれとも随伴する慢性胃炎の影響によるものかを調べるために次のような検討を行った．

まず慢性胃炎を構成する因子ならびにその程度に関しては平福[3]の提唱した P（F）ISCLED 規準を用い，一方副交感神経線維の萎縮の程度は**表2**のように0，1，2，3と等級づけを行いその符合を仮にNと定めた．ちなみに，Fは胃底腺領域，Pは幽門腺領域の萎縮を，Iは腸上皮化生，Sは粘膜筋板の走行の変化・肥厚・硬化を，Cは細胞浸潤，Lはリンパ小節の形成，Eはびらん，Dは粘膜表面の小陥凹を示し，それぞれがその変化

表2　副交感神経線維の萎縮を数量化した基準

0：神経線維が正常に見られるもの
1：0と2との中間のもの（図11）
2：萎縮が強くわずかに神経線維が見られるもの（図12）
3：ほぼ完全に神経線維が消失しているもの（図13）

表3　部位別による P(F)・I・S・C・L およびN因子の数値の平均値

	distal ←				→ proximal			遠隔部
	3cm	2cm	1cm	癌巣	1cm	2cm	3cm	
P(F)	1.1	1.6	1.7		1.5	1.4	1.2	0.9
I	0.7	0.6	0.6		0.6	0.6	1.0	0.6
S	0.2	0.4	0.6		0.4	0.2	0.3	0.2
C	0.3	0.6	0.5		0.4	0.5	0.3	0.5
L	0.2	0.3	0.1		0.1	0.1	0.2	0.3
N	1.1	1.8	2.3		2.1	1.6	1.5	0.8

の程度によって軽微なものから高度になるにつれて順に0，1，2の数であらわされてある．

以上の評価づけを用いて癌の周囲組織から採取したそれぞれの場所の小標本の HE 染色標本から上のような慢性胃炎の評価を，AChE 染色から副交感神経線維の萎縮の程度をそれぞれ求め，各因子とN因子との相関関係について検討を行った．

表3は癌巣からの距離が等しいものを1つのグループとして，各部位の各因子の数値の平均値を示したものである．これによると，P（F）の因子では明らかに癌組織に近い程萎縮の程度が強く，N因子にも同様の傾向が見られ，両者の成績には並行関係がみられる．しかし癌巣から1cm の部位ではN因子の萎縮がはなはだしく，P（F）因子の萎縮よりも著明になっているのが注目される．慢性胃炎の P（F）以外の因子に関しては，S因子は癌巣に近いほどその変化の程度が強くなる傾向がはっきりしているが，他の因子でははっきりした傾向は認められず，L因子の場合はむしろこれらと逆になっているのが注目される．この理由に関してはつぎの項で述べる予定である．

以上のような検討の結果，慢性胃炎のもっとも主要な構成要素である P（F）因子の萎縮の強弱はN因子のそれと並行関係にあるが，他の因子についてはかならずしも合致しないという結果を得たが，これら各因子の特色をさらにはっきりさせるために癌からの距離によって区別することをやめ，各因子ごとにすべての小標本の評価を平均してその萎縮または変化の程度とN因子の萎縮の程度とを相対させた．

表4　P（F）因子とN因子との相関関係

	N_{0-1}	N_{2-3}	計
P_1	8個（42%）	11個（58%）	19個（100%）
P_2	5個（20%）	20個（80%）	25個（100%）
F_1	28個（47%）	32個（53%）	60個（100%）
F_2	7個（30%）	16個（70%）	23個（100%）

表5　I・S・C・L 因子とN因子との相関関係

	N_{0-1}	N_{2-3}	計
I_0	23個（31%）	52個（69%）	75個（100%）
I_1	13個（45%）	16個（55%）	29個（100%）
I_2	13個（57%）	10個（43%）	23個（100%）
S_0	40個（59%）	29個（41%）	69個（100%）
S_1	20個（43%）	27個（57%）	47個（100%）
S_2	3個（27%）	8個（73%）	11個（100%）
C_0	21個（30%）	48個（70%）	69個（100%）
C_1	21個（49%）	22個（51%）	43個（100%）
C_2	2個（40%）	3個（60%）	5個（100%）
L_0	21個（38%）	35個（62%）	56個（100%）
L_1	14個（44%）	18個（56%）	32個（100%）
L_2	21個（54%）	18個（46%）	39個（100%）

a，P（F）因子との関係（**表4**）

腺細胞を主にした粘膜の萎縮が強いほど副交感神経線維の萎縮もより強いことが示されており，**表3**による成績とも合わせて両者には密接な関係が存在するといえる．

b，I・S・C・L 因子との関係（**表5**）

S因子とL因子に関しては先に記した結果がよりはっきりとあらわれた．すなわちS因子に関しては粘膜筋板の変化の強さと副交感神経線維の萎縮の強さは並行し，L因子の場合は著明ではないがリンパ節の形成の強い方が副交感神経線維の萎縮が軽い傾向がうかがわれた．このLとNの因子が逆並行関係にあるのはリンパ球のあるものが神経線維と密接する像を認めたという報告[4]と関連する可能性を示している．

I因子に関しては腸上皮化生の程度が強いほど副交感神経線維の萎縮は軽くなるという結果になったがこれは**図2・4**および**5**で示したように胃粘膜に対する副交感

図11　副交感神経線維の萎縮が見られるが程度は軽い

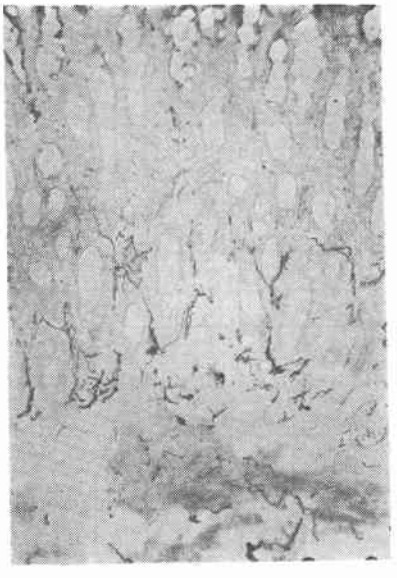

図12　高度の副交感神経線維の萎縮が見られるが消失はしていない．左下はリンパ小節

神経支配より腸粘膜に対するその支配度のほうが強いことと相関していると思われる．

C因子の場合には特別の傾向を示さなかった．

V　考　案

癌と自律神経との関連を追求するために従来は鍍銀染色によって癌およびその周辺組織の神経要素を染色して考察するのが通例であった．この方法による報告はかなり沢山集めることができるがその成績は相当まちまちである．仮に癌組織の中に自律神経が存在するか否かによってそれらを大別すると3群に分けることができる．

第1は中本[5]，Herzog[6]，福岡[7]，木村[8]，大東[9]，本田[10]らのように，癌組織中にはいかなる神経要素も存在しないか，あるいはごく一部に残っているに過ぎないとする説である．その理由に関しては多くの一致した見解として，癌細胞の浸潤性増殖のために神経要素が崩壊して次第に消滅するためであろうとしている．

図13　ほぼ完全に副交感神経線維は消失し，少数の微少な線維のみが見られる．粘膜表面に活性陽性物質が見られる

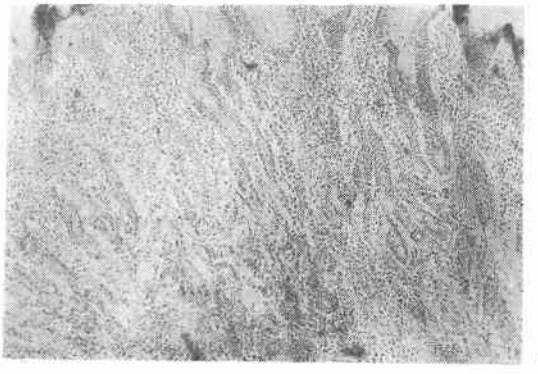

第2は Oertel[11][12]，Mühlmann and Kurbanaliew[13]，福井[14]，市川[15][16]，Abraham[17]，岡本[18]らの癌あるいは肉腫組織内には新生した神経線維がつねに多量に存在するという説で，これらの神経要素は腫瘍組織の主要な構成要素であると推定するものである．

第3は内海[19]，赤松[20]，Coutelle[21]，Yamada[22] らの説で前2者の中間的立場を取るものである．すなわち，末梢神経線維は比較的に抵抗が強く，癌腫のように浸潤性増殖をなす組織の中ででも相当量の神経線維が保存されることが多く，長く腫瘍組織内に生存するが，腫瘍細胞に伴って再生増殖する腫瘍本来の重要成分とみなすべきものではないとするものである．

この他にもこれに関する多くの興味深い指摘が発表されている．たとえば新川[23]は癌細胞の浸潤により神経束が蜂窩状構造を呈し，膨化した神経線維が認められると発表し，岡本[24]は癌の進展形式との関連について考察した結果，INFα では神経要素がまったく欠除した状態となり，INFβ では圧排性の影響を受けながらも包み込まれる神経要素が存在し，INFγ では浸潤性拡大のため傷害作用が少なく，神経要素が癌病巣内に包み込まれてゆくようだと述べている．

つぎに癌に隣接する周辺組織に関しては，福岡[7] は自律神経終末像が大部分の部位で強い変性，崩壊像を示し，しかも壁内神経叢中の神経細胞にはいずれも核変

図14　癌巣内で神経線維が切れるように見えたり点として見えたりする理由

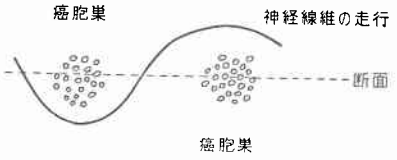

位，核脱出，神経突起の異常あるいは喪失があるとしているが，一方福井[14]，中井ら[25]は同様の変化も見られるが，正常構造を有する神経細胞のほうがむしろ多いと記載している．木村[8]は周辺の変化は慢性炎症時の変化と同一であり，神経の走行も乱れてくるとしている．さらに木村は癌巣辺縁で走行が乱れる原因として，薄切標本では一平面を見ているのに過ぎないため，癌の増殖による圧迫で神経の走行が曲折し，断続しているように見えることを挙げ（図14），機械的圧迫も原因になり得ると述べた．

1957年に瀬戸[26]は内臓の神経には網状をなす自律神経の他に遊離端に終る神経が存在し，その性格は体制神経と何ら変わることがないからこれは知覚神経であり，しかも脳脊髄性のものであると述べ，形態学的に自律神経と内臓の知覚神経とを明らかに識別し得ることを示した．瀬戸以後の内臓神経の研究はもっぱら疼痛の制御を主な目的として知覚神経の解明にむけられるようになった．

しかし以上の結論はいずれも鍍銀染色法による観察に基づいたものであった．

さて，自律神経にはもちろん異なった中枢と機能を有し，あるいは拮抗しあるいは協力する交感神経系と副交感神経系とがあるが，鍍銀染色法ではこの両者を無差別に染色してしまうので，まず両者を別個に染色することが是非とも必要である．しかしながら現在のところこの両系の神経要素そのものを染め分ける方法はなく，交感神経系に関しては化学伝達物質であるノルアドレナリンを蛍光組織化学的に[27]，副交感神経系に関しては化学伝達物質であるアセチルコリン分解酵素の AChE を染め出す手法がとられる．前者に関しては教室の砂川[28]がその研究の一部をすでに発表している．

癌以外の疾患に関しては腺組織に対する副交感神経支配を調べる目的で Karnovsky 法による検索がすでになされ，その成績に関する文献も散見されるが，とくに癌との関連性について追求した報告はいまだ見られない．

以上の知見を踏まえてこの研究の成果に対する検討に入るが，図6で示したような異常に太い副交感神経線維は，粘膜固有層において腺組織を支配していた正常な神経線維が癌の発育とともにその姿を変えてこのような形態をとるようになったのか，あるいは癌の増殖につれて癌組織特有の線維として新たに発育して癌組織の中に入り込んだものなのかを解明しなければならない．かって村上[29]は胃癌の発生点は腺頸部であることを証明し広い支持を受けているが，この場所は著者の研究によると正常では副交感神経支配のおよんでいない場所であり，このことにより増殖浸潤する癌組織の中に在来の神経線維が巻き込まれるとは想像しにくい．

この異常に太い線維はしかもすべての胃癌組織中にではなく約半数に認められたのであり，癌の深達度との関連をみるとこれが深い程出現頻度が高く，また癌の占拠面積でみると小さい癌にはあまり出現せず，ある一定の面積を占めたものに多く認められた．Borrmann 分類からみると，3，4型の浸潤傾向のある癌に出現頻度が高い．これらの結果から，癌の発育段階が低いものにはこの線維が出現することは少なく，高くなるにつれて出現することが多くなると推定できる．

したがってこの太い副交感神経線維は，在来の線維が癌という特殊状態に対応して変化したものではなく，ある程度生育した癌組織の中に入り込んできた癌固有の線維と考えるのが理解しやすいように思われる．

神経線維がその組織となんらかの関係を有することを確認するためには，その組織内に終末装置の存在を証明するかまたは少なくとも細くなって終る線維を確認することが必要である．しかし本研究で見出された癌組織内の神経線維には特定の細胞に終る線維も，正常の胃粘膜に見られるような網目状の細かな神経線維の配列も見つけることはできなかった．しかしながら癌組織は小癌胞巣が不均等に発育してゆくものであるから，図14のように平面構造は失われ，細かな線維は薄切片では点としてしか現われないことが多いと思われる．このような点状の線維は図7でみるように確認することができ，しかもこの神経線維は増殖する癌組織を追って成長してくるものと考えれば当然その成長段階も低いはずであり，正常組織にみられるような神経線維の網目が見られないこともよく理解できる．

鍍銀染色によってもこの太い線維は染め出されるはずであるが，これに関する文献が少ないのは正常の神経線維の構造とかなり隔たりがあり，また鍍銀染色では神経線維と格子線維あるいは弾性線維との区別がつきにくい

という弱点があるため見逃されていたのではないかと思われる．

この線維の役割りに関して想像することは可能であるが，残念ながら形態学的追求からはその証拠をつかむことは不可能で，生理実験あるいは発癌実験など実験的手法によって解明する以外に方法がないと思われる．

癌巣に隣接する周辺組織は癌の及ぼす影響を直接受ける場所であるから，その変化の初期像をつかむことができるかもしれない興味深い研究対象である．しかしながら進行癌では癌巣はすでにかなりの増殖，浸潤を完了しており，周囲組織もかなり圧迫破壊されているので，癌発生に対する神経の態度という問題に関しては余り明確な結論を得ることはできなかった．

AChE の活性でみた副交感神経線維の変化は癌組織に近いほど萎縮の程度が強くなる場合がほとんどであり，**表3**の数字の上からもこれが証明された．**図12**でみられるようにこの萎縮は健常例のようなのびのびした神経線維の走行に比べていかにもたどたどしく，突然消失することもあり，またこのような傾向は癌巣に近い部分ではとくに顕著に見られ機械的な圧迫あるいは化学的な浸蝕を考えることも十分可能である．しかし胃癌に伴って大なり小なりかならず見られる慢性胃炎の影響を無視することはできない．これに関して数量的な検討を試みた結果，慢性胃炎を構成する要素のうち重要なものと思われる腺細胞の萎縮に関してこれが強いほど副交感神経線維の萎縮も強いという結果を得た．腸上皮化生，リンパ小節に関しては相反する結果を得たが，これから前述した両者の相関を否定する必要はないと思われる．

結局，胃癌の周囲組織には副交感神経線維が萎縮した領域があり，慢性胃炎の程度と強く相関し，なお癌の増殖による機械的圧迫による変性ないしは癌による化学的な刺激による変化も併せ考えられるという結論に達した．

以上の結果から改めて癌と副交感神経との関連について考察すると次のように推論できる．

癌の発生に関してはこの神経は前述のようにおそらく関与しないだろうが，ひとたび発癌した場合の増殖ということに関してはまた別の問題として考えなくてはならない．本研究の結果，進行した癌に対しては副交感神経線維が入り込み何らかの役割りを果していると考えられるが，その役割りは正常細胞を支配するのと同じように細胞機能に対する調節にあるのか，あるいはまたとくに癌の増殖を促進することにあるのか，または癌の増殖に対して抑制的に働くのか，そのいずれかはにわかに論断しがたい．

しかし癌の増殖を促進するか否かについては，もし促進するのであれば当然癌がその発育の初期の段階のうちにこの組織の中に入り込み相応の形態をとるはずであるのに，実際は逆の結果になっていることからすると一応は否定できる．

癌に対して抑制的な働きをするという推論に関しては，これを否定する要素はない．むしろ癌の生育に応じて出現するということからすればむしろ肯定的に考えなければならないかもしれない．

いずれにせよ形態学的には副交感神経線維は癌組織の増殖に関して余り積極的に関係するものではなく，むしろ受動的に消長する傾向にあることが看取された．

VI 結　語

1．AChE 染色法を用いて胃癌組織およびこれに隣接する周辺組織の胃粘膜に対する副交感神経経路を染色し，その分布につき主に癌と自律神経との関連という視点より検討した．従来この手法を用いた同種の研究は報告されていない．

2．そのさい胃癌組織中には約半数の症例において正常の胃粘膜固有層には見られない異常に太い副交感神経線維が認められたが，この線維が出現する頻度は癌巣の大きいほど，また浸潤性の強いほどより高かった．

3．癌巣に隣接する周囲の組織の粘膜に副交感神経の萎縮が見られ，癌の近くではとくに程度が高かったがこれは癌による化学的および物理的影響によるものと考えられる．

4．癌に随伴する慢性胃炎の存在する場所では慢性胃炎の程度に並行した副交感神経線維の萎縮が見られた．

5．副交感神経皮支配と癌組織の増殖とはどのように関連するかについて明瞭な結論は得られなかったが，少なくとも副交感神経が癌の増殖を積極的に助長もしくは阻止するような傾向は読みとれなかった．

稿を終るに当り，終始ご指導ご鞭撻を賜った星和夫講師に厚く感謝の意を捧げる．また研究室諸兄の友情に対して深甚の謝意を表する．

文　献

1) Karnovsky, J.F., et al.: A "direct-coloring" thiocholine method for cholinesterases. J. Histchem. Cytochem. **12**: 219–221, 1964.
2) 相馬　信他：ラット大腸に対する諸種自律神経作用薬剤の特異的コリンエステラーゼ活性に及

ぼす影響．自律神経，10：20—21，1973.
3) 平福一郎：慢性胃炎の病理組織像．胃と腸，2：1257—1263，1967.
4) Wyburn-Mason: The reticulo-endotherial system in growth and tumor formation. Kimpton, London, 1958.
5) 中本完二：腫瘍と神経，その3，実験的方面．癌，20：9—27，1926.
6) Herzog, E.: Beitrag zur Frage der Innervation der Geschwülste. Virchows Arch. **268**: 536—565, 1928.
7) 福岡善晃：胃癌組織の神経分布に関する研究．奈良医誌，10：421—447，1959.
8) 木村忠司：腹痛（神経病理と臨床）．日外会誌，57：947—970，1956.
9) 大東康幸：胃癌細胞の神経侵襲に関する知見．岐大紀要，1：35—44，1953.
10) 本田郁也他：人類癌腫（乳癌）と神経との関係．日病会誌，18：524—526，1928.
11) Oertel, H., et al.: A further contribution to the knowledge of innervation of human tumours. Ibid. **34**: 661—666, 1931.
12) Oertel, H.: Innervation of human cancers. J. Path. Bact. **32**: 557—565, 1929.
13) Mühlmann, M. und Kurbanaliew, M.: Über Nerven in Geschwülsten. Z. Krebsforsch. **38**: 577—584, 1933.
14) 福井泰次郎：胃及び腸管における末梢神経の病理組織学的研究．京府医大誌，58：735—755，1955.
15) 市川厚一：人類腫瘍及家兎実験腫瘍と神経との関係．日病会誌，15：695—697，1925.
16) 市川厚一他：移植腫瘍内神経線維について．日病会誌，18：517—521，1928.
17) Ábrahám, A.: Über die Innervation von Carcinoma. Z. Krebsforsch. **49**: 470—476, 1940.
18) 岡本重雄：「ゲラチン」銀鍍銀法に依りて追試せる「腫瘍と神経」問題に関する一考察．阪大医誌，36：1093—1101，1937.
19) 内海元一郎：胃肉腫増殖が末梢神経線維に及ぼす影響に就て．癌，17：401—406，1923.
20) 赤松信麿：悪性腫瘍組織増殖の末梢神経線維に対する態度．癌，13：105—137，1919.
21) Coutelle, C.: Über Nervenausbreitung in experimentellen Mausekarzinomen. Arch. Geschwülstforsch. **9**: 225—273, 1955.
22) 山田秀雄: Neuropathologic study on chronic gastritis, gastric ulcer and gastric cancer. 日外函，26: 270—287, 1957.
23) 新川茂雄：諸種胃疾患に於ける胃壁内神経因子の変化に就いて．十全医会誌，58：863—877，1954.
24) 岡本安弘：各種胃疾患における胃壁在神経要素の病理組織学的，並びに臨床的研究．日消会誌，66：61—82，1969.
25) 中井慎一：諸種胃疾患に於ける胃壁内神経装置の組織学的研究．満州医誌，34：419—448，1941.
26) 瀬戸八郎：人の知覚．医学書院，東京，1957.
27) Falck, B., Hillarp, N.A., et al.: Fluorescence of catechol amines and related compounds condensed with formaldehyde. J. Histchem. Cytochem. **10**: 348—354, 1962.
28) 砂川正勝他：ヒト胃癌組織内アドレナリン作働性神経線維の蛍光組織化学的研究．癌の臨床，22：588—591，1976.
29) 村上忠重：初期胃癌に於ける癌の発生形式に就ての一考察．日外会誌，51：651—660，1951.