日消外会誌　10（3）：287～292，1977年

症例 1

肝悪性間葉腫の1例

聖マリアンナ医科大学第1外科
山口　晋　出月　康夫　金杉　和男
内田　賢造　渡辺　弘
同上　第2外科
渡辺勇四郎　岡部和彦
同上　第1病理
牛込新一郎

PRIMARY MALIGNANT MESENCHYMOMA OF THE LIVER: A CASE REPORT AND REVIEW OF THE LITERATURE

Susumu YAMAGUCHI, Yasuo IDEZUKI, Kazuo KANASUGI, Kenzo UCHIDA and Hiromu WATANABE
The First Department of Surgery, St. Marianna University School of Medicine
Yushiro WATANABE and Kazuhiko OKABE
The Second Department of Internal Medicine, St. Marianna University School of Medicine
Shinichiro USHIGOME
The First Department of Pathology, St. Marianna University School of Medicine

索引用語　肝悪性間葉腫，肝腫瘍，肝切除

はじめに

著者らは診断の困難であった肝原発の悪性間葉腫の1例を経験した．肝悪性間葉腫は1946年 Donovan and Santulli[1] の報告以来きわめて少なく，本邦では1968年服部[2] の報告が最初であり，その後，4例の報告をみるにすぎない．

症　例

症例：20歳，女，会社員．

主訴：腹痛および発熱

現病歴：昭和50年5月下旬以来発熱，右季肋部痛および右背部痛があり，次第に増悪し，6月13日聖マリアンナ医大第2内科を受診，強度の貧血が認められ精査のため入院した．

既往歴，家族歴：特記すべきことはない．

入院後の経過：入院時の臨床検査成績は**表1**に示したごとくである．胸部X線では右横隔膜の軽度の挙上があり，右季肋部に圧痛および抵抗を認めた．その後，右胸腔に胸水の貯留を認め，胸腔穿刺にて血液様液約10mlを採取した．その細菌培養は陰性で，細胞診では Class Ⅰであった．右横隔膜は次第に挙上し，胸水が増量して右肺が虚脱状態となった．肝は次第に腫大し，6月末には右季肋部に4横指触知した．肝シンチグラムおよび肝動脈造影（**図1**）にて肝右葉の嚢腫状病変が疑われ，嚢腫内出血およびその右胸腔への穿孔による血胸の診断にて7月4日当外科に紹介された．転科時，呼吸促迫し貧血著明で7月5日緊急に開胸開腹術を施行した．

第1回手術所見：右胸腔内には褐色やや混濁せる胸水約300ml が貯留し，右肺の中下葉は虚脱状態であった．肝には右葉後上部に野球ボールよりやや大きなほぼ円形の嚢腫があり，横隔膜を挙上していた．嚢腫の内容は凝血塊と思われ，嚢腫壁には一部に線維素膜が附着し，肝実質のみられる部分が多かった．その他の腹腔内臓器には異常所見はなかった．術中の凍結迅速標本では凝血塊中のごく一部の組織片にのみ腫瘍病変を疑わせる所見が認められたが，緊急手術にて全身状態不良のた

表1　入院時臨床検査成績

尿検査：異常なし	
便検査：異常なし	
血液：	
RBC	254万
Hb	7.0 mg/dl
Ht	22.9%
WBC	9900
pl.	27.9万
赤沈	141 mm/時
血液凝固機能：	
血漿Ca再加時間	1分50秒
プロトロンビン時間	86%
フィブリノーゲン	740 mg/dl
血液生化学検査：	
総蛋白	6.0 g/dl
A/G比	1.2
TTT	0.4
総ビリルビン	1.2 mg/dl
GOT	24
GPT	12
LDH	920
Al-P	9
血糖（空腹時）	102 mg/dl
総コレステロール	147 mg/dl
Na	141 mEq/L
K	4.2 mEq/L
Cl	103 mEq/L
Ca	8.5 mg/dl

図1　第1回腹腔動脈造影
肝動脈右枝およびその分枝の著明な伸展を認めるも，tumor stain あるいは A-V shunt などの悪性腫瘍を思わせる所見はない．

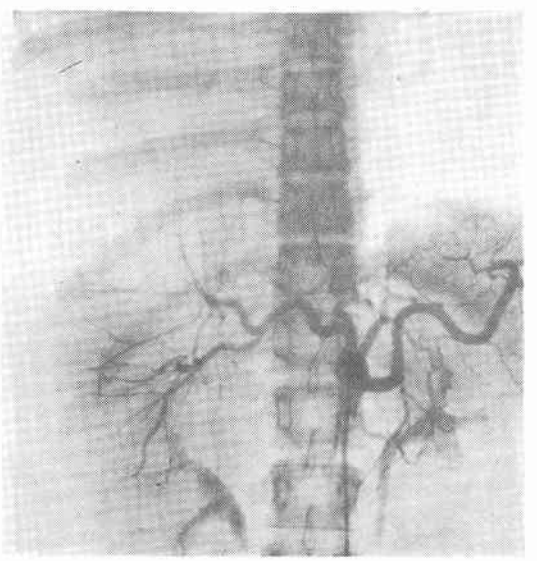

め，肝嚢腫を縫縮し Mikulicz のガーゼタンポンを行って手術を終えた．

術後は右肺の拡張不全および肺炎を併発したが，気管切開ならびにレスピレーターの使用にて改善し，肝内のガーゼは徐々に抜去した．しかし，同瘻孔よりの出血が持続し，9月上旬より右背部および右肩への放散痛が出現し，9月下旬には肝機能検査にて Al-P, LDH の上昇が認められるようになった．肝シンチグラムでは肝右葉に広範な欠損を認め，肝動脈造影（図2）にて肉腫様病変の再発が強く疑われた．10月4日より腹部膨隆し貧血が著明となったため，肝腫瘤破裂による腹腔内出血を疑い，10月6日再手術を行った．

第2回手術時所見：黄色の腹水約500ml 貯留し，肝右葉は腫瘍のため腫大し，下縁は臍高に達していた．大網，肝被膜下および右下部肋骨に黒褐色の易出血性の転移があった．肝内の腫瘤は嚢腫状で，右葉内に手拳大のもの4個，くるみ大のもの2個があり，一部は左葉にも波及していた．内容はやや黄色をおびたゼリー状の粘液性の強い塊に凝血および壊死組織が加わったものであった．周囲組織への浸潤が強く，根治手術の適応はないが，肝腫瘤内への出血，肝破裂がみられたため，拡大肝

図2　第2回腹腔動脈造影
肝動脈右枝は右葉上部の大きな病巣によつて圧排され，狭小化と伸展をみる．血管の増生と異常な pooling があり，肉腫様病変が疑われる．

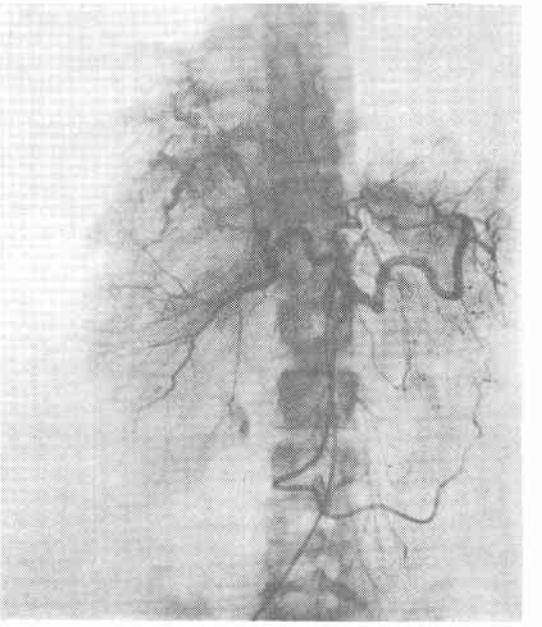

右葉切除を行った．

病理組織所見：主として悪性血管内皮腫（図3，4）および myxoid type の脂肪肉腫（図5）より構成されている悪性混合間葉腫 malignant mixed mesenchymal tumor で，腫瘍内に上皮性成分は認められなかった．肝被膜下および大網への転移がみられた．腫瘍周囲の肝組織は小葉中心に変性および壊死が観察されたが，硬変像は認められなかった．

図3　Sprout 像を呈する血管肉腫部分

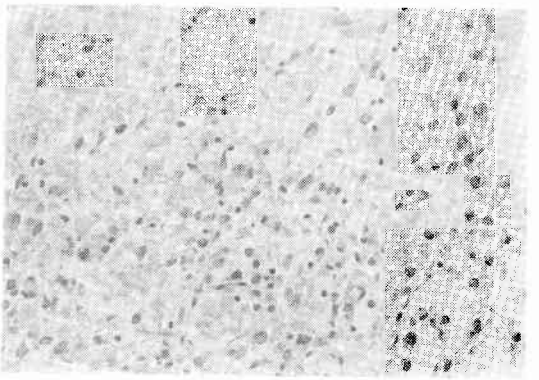

図4　海綿状に拡張を示す血管肉腫部分の鍍銀像

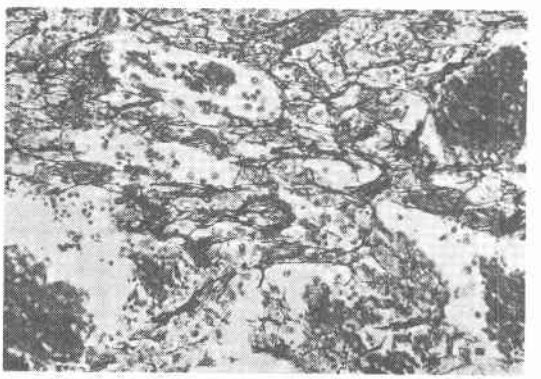

図5　毛細血管網の間に基質が著しく粘液様変性を呈し，その中に脂肪芽細胞がみられる．

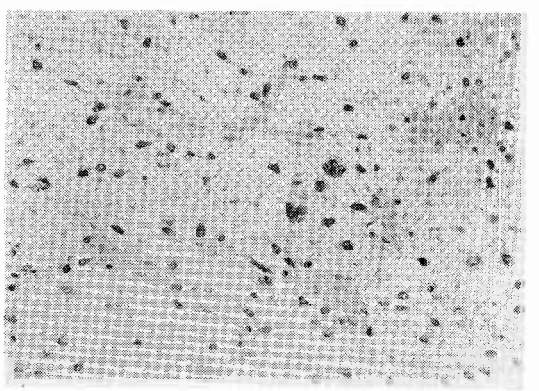

術後は，一過性に GOT, GPT, LDH および総ビリルビン値の上昇を認めたが，約1週間にて GOT, GPT は正常化した．しかし，その頃より腹部膨隆し，腹水および下半身の浮腫を認めるようになった．FT 207連日500 mg，vincristin 週1回2mg 静注を3回施行したところ，腹部膨隆および下半身の浮腫が改善したが，脱毛が著明にみられたため，vincristin を中止した．11月中旬より再び腹水および浮腫が現われ，12月12日全身衰弱著るしく，全経過6ヵ月にて鬼籍に入った．

病理学的考察

Edmondson[3]，小島ら[4] は肝の間葉系腫瘍ないし非上皮性腫瘍を表2のごとく分類している．肝の非上皮性腫瘍の発生頻度はきわめて少なく，Edmondoson は50,000例の剖検中肝腫瘍は309例（0.6%）で，そのうちで肝肉腫は hemangioendothelial sarcoma 1例および他の肉腫

表　2

A. Classification of Mesodermal Tumors of the Liver (Edmondson)
Benign mesodermal tumors
Hemangioma
Cavernous hemangioma
Infantile hemangioendothelioma
Lipoma
Fibroma
Myxoma
Leiomyoma
Malignant mesodermal tumors
Hemangioendothelial sarcoma
Malignant mesenchymoma
Fibrosarcoma
Rhabdomyosarcoma
Leiomyosarcoma
B. 肝の非上皮性腫瘍の分類（小島）
1．肝血管系由来の腫瘍
1）肝海綿状血管腫
2）肝細網内皮腫
2．その他の肝間葉組織由来の腫瘍
1）成熟型：
線維腫，粘液腫，粘液線維腫，平滑筋腫，骨髄脂肪腫，間葉性過誤腫
2）未熟型：
線維肉腫，粘液肉腫，細網肉腫，骨肉腫，軟骨肉腫，平滑筋肉腫，横紋筋肉腫，mesenchymoma
単純肉腫（円形細胞肉腫，紡錘形細胞肉腫，多形細胞肉腫，巨細胞肉腫など）

表3　肝の非上皮性悪性腫瘍の発生頻度

	土屋	著者ら	計
細網内皮腫	6	36	42
細網肉腫	4	6	10
平滑筋肉腫		6	6
線維肉腫	2	4	6
血管肉腫	2	4	6
紡錘形細胞肉腫	6		6
円形細胞肉腫	5		5
多形細胞肉腫	4		4
横紋筋肉腫		2	2
巨態細胞肉腫	1		1
骨軟骨黒色肉腫	1		1
粘液肉腫	1		1
血管筋肉々腫	1		1
軟骨肉腫	1		1
粘液線維内皮腫		1	1
骨肉腫		1	1
未分化肉腫	1		
その他	3	3	6
間葉腫		6	6
計	38	69	107

1例のみであったと報告，尾島ら[5]は42,954例の剖検例中，肝悪性腫瘍は998例（2.0%）で，そのうちの肝肉腫は10例で肝悪性腫瘍の1%であったと報告している．

表4　年令と発生頻度

年齢	土屋	著者ら	計
1～10	5	14（12）	19
11～20	0	5（1）	5
21～30	5	3（2）	8
31～40	1	4（2）	5
41～50	5	6（5）	11
51～60	12	11（8）	23
61～70	9	15（0）	24
71～80	0	1（0）	1
81～90	1	0（0）	1
不明	0	10（6）	10
計	38	69（36）	107

但し，（　）内は細網内皮腫

本邦における肝の非上皮性悪性腫瘍の報告例をみると，1957年定永[6]が22例，1966年土屋ら[7]がさらに16例を追加し38例を肝肉腫として集計したが，その後著者らが蒐集し得た症例は69例で計107例となる（**表3**）．報告者の診断に従って肝の非上皮性悪性腫瘍を分類すると細網内皮腫が最も多い．年齢別では，細網内皮腫については infantile hemangioendothelioma とかならずしも明らかに区別して報告されていないように思われるので，これを一括してみると，1歳以下と40～50歳代に多く，他の肝肉腫では50～60歳代に多く発生している（**表4**）．性別では男女比は2.1：1.0で男に多くみられる．

表5　本邦の肝間葉腫報告例

	年度	報告者	症例	主要症状	組織の構成	治療および予後	備考
1	1968	服部	15歳 男	腹部腫瘤 腹痛	脂肪肉腫，線維肉腫，未分化肉腫，軟骨肉腫	試験開腹約3カ月後再手術（腫瘍切除）発症後約1年死亡	
2*	1970	高相	51歳 女	微熱 肝腫脹 腹水	小形の紡錘形細胞 軟骨様・骨様組織 線維性結合組織	MMC 腹腔内投与 入院後3カ月死亡	肝肉腫
3	1970	菅原	41歳 男	右季肋部痛	紡錘型の細胞，ノイリノーム，脂肪肉腫，平滑筋肉腫，血管内皮腫	試験開腹 MMC, 5 Fu, Ex 投与 発症後6カ月死亡	
4*	1970	鮫島	10歳 男	腹痛	Hemangioendothelioma Fibrosarcoma, 未分化な細胞集団 Hemangioma, myxomatous	試験開腹 MMC 投与 発症後2カ月死亡	hemangio-endothelioma
5*	1974	米沢	13歳 女	右季肋部痛	myxosarcomatous, lipofibrosarcomatous, rhabdomyoblastic tissue 腺腔構造	右葉切除後 3年経過，健在	肝混合腫瘍
6	1976	著者ら	20歳 女	発熱 右季肋部痛	Hemangioenlothelioma Liposarcoma	右葉切除（姑息的） Vincristin, 5 Fu 投与 発症後6カ月死亡	

* 別の診断も考えられる（本文参照）

間葉腫 mesenchymoma は1948年 Stout[8] が間葉系腫瘍の mixed tumor に名付けたものである．Nash & Stout[9] によると15歳以下の42例の間葉腫の発生部位は体表の軟部組織に多くみられ，肝に発生したものはわずか1例である．肝間葉腫は1946年 Donovan & Santulli[1] が myxoma, hemangioma および liposarcoma より成る6歳男の症例を報告して以来きわめて少ない．本邦では表5のごとく1968年服部[2] の報告以後6例になる[10)~13)]．しかしながら，肝間葉腫は肝混合腫瘍との間に混同がみられるばかりでなく，hepatoblastoma, hemangioendothelioma などとの鑑別が容易でない場合もあり，その診断がかならずしも当を得たものとはいえないものがあるように思われる．木下ら[14]は肝混合腫瘍の報告例の中には3胚葉をもつ奇形腫や間葉系由来の2つ以上の組織によって構成される悪性間葉腫の症例も含まれていると考えられるという．Lorimer[15] の症例，Stanley ら[16] の症例は悪性間葉腫と報告されているが，上皮系成分も含まれ，厳密には肝混合腫瘍に該当するものと思われる．また，米沢ら[13]の症例は rhabdomyoblastic mixed tumor と報告されたが，その考案において，条件つきで間葉腫と診断してもよいのではないかと述べている．すなわち，本腫瘍の主役は間葉系成分であり，これが腫瘍であると考え，胆管は増殖する腫瘍組織中に取り残されたものではないかと考えてもよいという．鮫島ら[12]は悪性間葉腫と報告し，線維肉腫様の変化や，未分化な腫瘍細胞群および粘液腫様の部分を本来の腫瘍の variant と考えるならば，悪性間葉腫と診断しても不当ではないという．同様の意味で高相ら[10]の症例も紡錘形細胞肉腫とも診断され得るものと思う．また，小島ら[4] は肝癌でも多形細胞肉腫類似の像を示すことがあり，充分注意する必要があると述べている．著者らの報告例は malignant hemangioendothelioma および脂肪肉腫より構成され，上皮系成分は含まれず，Stout[8] のいう間葉腫に該当するものと思われる．

肝肉腫の病因については肝硬変との関係が検討され，MacSween ら[17]は hemangioendothelioma の約40%，Jaffe[18] は間葉系由来の腫瘍の29%に肝硬変を合併したと報告しているが，本邦の肝肉腫報告例をみると，著者らの蒐集した69例中肝硬変の記載があるものは4例にすぎない．infantile hemangioendothelioma は新生児期ないし乳児期に多く，先天性血管奇形と関係しているように考えられている[19]．かって血管系および肝脾造影剤として用いられた thorotrast と hemangioendothelioma との関係は古くより指摘され，thorotrast 投与後10数年以上も経過して腫瘍の発生がみられる[20)21)]．最近では塩化ビニールによる肝血管肉腫の発生が問題となっている．

臨床的考察

肝の非上皮性悪性腫瘍は，多くは急速な発育を認め，病悩期間が数ヵ月以内で上腹部腫瘤ないし腹部膨隆を主訴として来院する場合が多い．主な症状は上記以外に上腹部痛，発熱，貧血，黄疸，るいそう，全身倦怠感などがみられる．貧血の原因は，腫瘍内小血管のフィブリン網を血球が通過する際の機械的な血球の破壊を，それに伴って Kupffer 星細胞が血球を貪食すること[22]，および，腫瘍の急速な発育が本症例のごとく腫瘍の壊死を招き，肝内大量出血ないし肝破裂による腹腔内出血をもたらすことによる[12)21)]．また，血管系腫瘍に合併する血小板減少症は Kasabach-Merritt 症候群として知られ，その原因については腫瘍内の病的血管内に起る慢性血管内凝固症候群によるものといわれている[22)23)]．

診断は進行例が多いためにX線的に右横隔膜の挙上，肝腫大，肝内石灰化像，胃腸管などの他臓器の圧迫像がみられる．hemangioendothelioma では体表の血管腫を認めることがある．血液検査では貧血，白血球増加を示し，赤沈の亢進をみるものが多い．肝機能検査では腫瘍の発育に伴って Al-P, LDH の上昇を示し，血中ビリルビン値，GOT, GPT の上昇を伴うことがある．肝シンチグラムでは space occupying lesion として証明され，腫瘍の存在部位，大きさ，孤立性か多発性かが診断される．

肝動脈造影では腫瘍の質的診断および肝切除の可能性の検討がなされる．肝癌と同様に血管の伸展，圧排，変位，血管の不規則な配列，血管新生像，tumor stain および pooling，肝内 A-V シャントの存在，さらに，腫瘍内への出血も観察される．腫瘍の性状により造影所見も多彩な像を示し，hypervascular tumor では明らかな腫瘍陰影を示す．腫瘍中心部が壊死に陥ったものでは，hypervascular tumor の場合，腫瘍周縁に腫瘍陰影を認めるが，本症例の初回造影のごとく腫瘍がほとんど壊死に陥ったものでは嚢腫状病変と診断されることもあると思われる．本症例の第2回目の造影では hypervascular tumor 像を示したが，腫瘍の構成々分が malignant hemangioendothelioma および脂肪肉腫で，初回造影時と違って腫瘍成分が多く残存していたためと思われる．鮫島ら[12]，米沢ら[13]の肝間葉腫はともに腫瘍血管は不明であった．

肝肉腫の予後はきわめて悪く，入院時すでに腫瘍が肝の広範囲を占めていることが多く，積極的治療を施せないままに，発症より6カ月以内に死の転帰をとっている．しかしながら，腫瘍が片葉に限局し，肝切除が可能であった症例では延命効果も認められている．肝間葉腫では，服部ら[2]の症例は肝切除後1年にて死亡，米沢ら[13]の症例では術後3年健在であった．著者らの症例では根治的肝切除の時期を失したが，肝内出血のため姑息的に肝右葉切除を施行し，術後にFT 207およびvincristinを投与してわずかではあるが延命させ得たと思われる．制癌剤の投与についてはいかなる薬剤が著効を示すか不明ではあるが，肝切除に加えて，制癌剤の全身的および肝動脈内注入療法，さらに，放射線照射を併用することによって延命効果が期待できるものと思われる．

結　語

20歳女性にみられた肝原発の悪性間葉腫の1例を報告し，肝間葉腫の組織学的ならびに臨床的考察を加えた．

文　献

1) Donovan, E.J. and Santulli, T.V.: Resection of the left lobe of the liver for mesenchymoma. Report of case. Ann. Surg., **124**: 90—93, 1946.
2) 服部　信ほか：著明な高Ca血症を伴った巨大な肝臓の悪性Mesenchymomaの1例．日本臨床，26：2049—2051，1968.
3) Edmondson, H.A.: Tumors of the liver and intrahepatic bile ducts. A.F.I.P. Atlas of pathology. Sect VII. fascile **25**, 113—138, Washington, 1958.
4) 小島　瑞ほか：肝の非上皮性腫瘍について．日本臨床，**25**：2265—2279，1967.
5) Ojima, A. et al.: Six cases of rare malignant tumors of the liver. Acta Path. Jap., **14**: 95—102, 1962.
6) 定永元明：乳児原発性肝臓肉腫の1例．外科，**19**：624—627，1957.
7) 土屋涼一ほか：原発性肝臓肉腫一症例と概要．日本臨床，**24**：167—177，1966.
8) Stout, A.P.: Mesenchymoma. The mixed tumor of mesenchymal derivatives. Ann. Surg., **127**: 278—290, 1948.
9) Nash, A. and Stout, A.P.: Malignant mesenchymomas in children. Cancer, **14**: 524—538, 1961.
10) 高相豊太郎ほか：感染症を思わせた肝混合腫瘍の1剖検例．日内会誌，**59**：1019—1020，1968.
11) 菅原一郎ほか：十二指腸ノイリノーム切除後肝腫大をきたした成人肝悪性間葉腫の1例．外科，**32**：1194—1196，1970.
12) 鮫島夏樹ほか：小児の肝悪性間葉腫の1症例．日小外会誌，**6**：167—171，1970.
13) 米沢澄子ほか：術後3年を経過した肝の悪性混合腫(Rhabdomyoblastic mixed tumor)の1例．日小外会誌，**10**：109—111，1974.
14) 木下博明ほか：肝右葉切除が行われた巨大な悪性肝混合腫瘍の1例．小児外科内科，**3**：729—734，1971.
15) Lorimer, W.S.: Right hepatolobectomy for primary mesenchymoma. Ann. Surg., **141**: 246—250, 1955.
16) Stanley, R.J. et al.: Primary malignant mesenchymal tumors (mesenchymoma) of the liver in childhood. An angiographic pathologic study of three cases. Cancer, **32**: 973—984, 1973.
17) MacSween, R.N. et al.: Hemangioendothelial sarcoma of the liver. J. Path., **109**: 39—44, 1972.
18) Jaffe, R.H.: Sarcoma and carcinoma of the liver following cirrhosis. Arch. Int. Med., **33**: 330, 1924. (Wilson, S.E. et al.: Ann. Surg., **174**: 232—237, 1971. より引用)
19) Hastings-Games, R.: Malignant hemangioendothelioma (Hemangioblastoma) of the liver. J. Path. Bact., **61**: 49—53, 1949.
20) Suckow, E.E. et al.: Tumors of the liver following administration of thorotrast. Am. J. Path., **38**: 663—674, 1961.
21) 手島貞一：肝細網内皮腫について．第1篇．人肝細網内皮腫の統計的観察ならびに自験例について．日病会誌，**51**：801—814，1952.
22) Pollard, S.M. and Millward-Sadler, G.H.: Malignant haemangioendothelioma involving the liver. J. Clin. Path., **27**: 214—221, 1974.
23) Truell, J.E. et al.: Hemangiosarcoma of the liver complicated by disseminated intravascular coagulation. Gastroenterology, **65**: 936—942, 1973.