日消外会誌　10（3）：293～299，1977年

症例 2

肝癌を疑つた後腹膜 Paraganglioma の3例

茅ヶ崎市立病院外科
原　啓一　重松　貞彦　是久　博見
自治医科大学外科
森　岡　恭　彦
東京大学医学部第1外科
菅　原　克　彦

THREE CASES OF RETROPERITONEAL PARAGANGLIOMA, PREOPERATIVELY DIAGNOSED AS HEPATOMA

Keiichi HARA et al.

索引用語　後腹膜腫瘍，Paraganglioma，（傍神経節腫），肝癌，Parasitic vessel（寄生血管）

はじめに

後腹膜に発生した Paraganglioma は比較的まれな腫瘍で，一般に無症状に経過し，巨大な腹部腫瘤となるまで気付かれないことが多い．しばしば診断上，原発性肝癌などと間違えることもあり，また摘出手術にあたっては，しばしば大出血を余儀なくされることも多い．われわれは最近，肝シンチグラム，動脈造影，生検などの所見から肝癌を疑った後腹膜の巨大な Paraganglioma を3例経験したので報告し，あわせて若干の文献的考察を加えた．

症　例

症例1．48歳女子，家婦．

主訴：右季肋部痛，発熱．

家族歴：特記すべきことなし．

既往歴：37歳で子宮筋腫のため子宮全摘，39歳で虫垂切除，45歳頃遊走腎といわれた．

現病歴：1970年11月，上記主訴で某病院に入院，肝膿瘍の疑いで，抗生物質の投与をうけ，愁訴は一応軽快したが，右季肋下に肝と思われる腫瘤を触れるようになり，^{198}Au 肝シンチグラムで肝右葉に手拳大の占拠性病変と思われる陰影欠損があり，肝の針生検で肝癌と診断され，1971年2月東大第1外科へ転院した．

入院時所見：体格中等度，食欲やや不振，血圧170/100，眼瞼結膜に黄染なし．肺肝境界第5肋骨．右上腹部がやや膨隆，皮静脈の怒張がみられ，右肋骨弓下8 cm に及ぶ表面平滑な腫瘤を触れ，この部に圧痛をみとめた．

検査所見：表1に示すように臨床検査で，低蛋白血症，高 LDH 値以外は略正常で，腹部単純X線写真で右横隔膜の高位，上部消化管X線検査で十二指腸の左方への圧排像がみられた．経静脈腎盂撮影で右腎が下方に圧排されており，選択的腹部動脈撮影で腹腔動脈，総肝動脈，胃十二指腸動脈の左方への圧排，右肝動脈，下横隔動脈の拡張および圧排伸展がみられ，その末梢に不規則な静脈像が早期に出現していた（図1）．これらの所見から肝癌の疑いで開腹手術を行った．

手術所見：腎を下方に，肝右葉を上方に圧排している巨大な右後腹膜腫瘤（15×10cm）で（図2），後腹膜を透して怒張した静脈が数多くみられ，下大静脈は内側に圧排されていた．肝右葉は萎縮していて，3×2，2×2 cm の2この腫瘤があり，転移巣と考えられた．腫瘤摘出と肝右葉部分切除を行って術中出血は4,200ml で，後出血のため翌日再開腹したが，15日後肝機能不全のため死亡した．摘出標本およびその割面を図3に示すが，重さ1,480gm 腫瘤表面に拡張した静脈がみられる．組織検査で malignant paraganglioma と診断された．

症例2．43歳男子，銀行員．

主訴：心窩部痛

表1　臨床検査成績

	症例1	症例2	症例3
白血球数	8,200	6,800	4,800
赤血球数(×10⁴)	455	426	418
血色素	13.5	13.7	9.9
ヘマトクリット	43	44	33.2
血小板数(×10⁴)	23.5	26.7	22.9
血液像	正	正	正
出血，凝固時間	正	正	正
総蛋白	5.9	6.29	7.9
A/G	0.9	1.68	0.8
BUN	9.0	15.3	10.0
血清電解質	正	正	正
TTT	2	3	3.5
ZnTT	5	4	3.5
総ビリルビン	0.6	0.5	0.44
総コレステロール	207	210	178
Al-P	11.0	24.2	19.8
GOT	19	77	48
GPT	5	73	26
LDH	1,760	2,670	370
尿	正	正	正
糞便	潜血(+)	潜血(卅)	正

家族歴・既往歴：特記すべきことなし．

現病歴：1973年末から心窩部痛あり，翌74年2月，会社の健診で胃潰瘍を指摘され，茅ヵ崎市立病院へ入院加療中，肝機能障害と肝腫を指摘された．

入院時所見：体格中等度，栄養良，食欲良好，血圧116/60，眼瞼結膜に貧血なく，眼球結膜に黄染なし．腹部で右季肋下4横指に達する固い腫瘤を触れた．腫瘤は表面平滑で圧痛はなく，呼吸性移動はない．リンパ節腫脹なし．

検査所見：表1のごとく，LDH，血清トランスアミナーゼ，Al-P が高値を示し，糞便潜血反応は強陽性であった．上部消化管X線検査で胃角部に拇指頭大の大きなニッシェをみとめ，内視鏡検査でも同部位に周提を形成した深い潰瘍をみとめた．^{198}Au 肝シンチグラムでは肝右葉の超手拳大の占拠性病変がみとめられた（図4）．選択的腹部動脈造影で右肝動脈や下横隔動脈の拡張があり，これらの領域に early filling，不規則な venous lake を多数みとめた（図5）．肝の針生検では肝癌と診断され

図1　選択的腹部動脈撮影（症例1）．腹腔動脈，総肝動脈，胃十二指腸動脈の左方への圧排，右肝動脈，下横隔動脈の拡張および圧排，伸展がみられる．

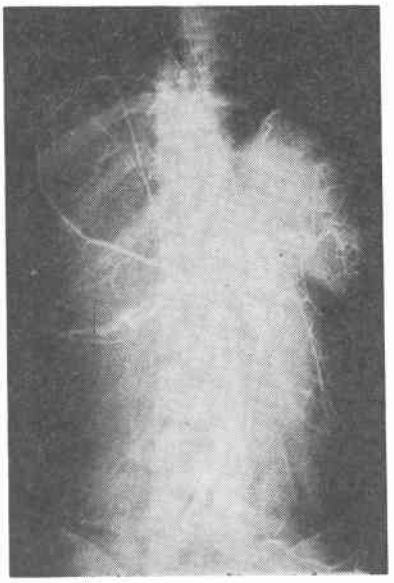

図2　術中写真（症例1）．腎を下方に，肝右葉を上方に圧排している後腹膜腫瘍で，表面に怒張した静脈がみえる．

図3　摘出標本（症例1），1,480g.

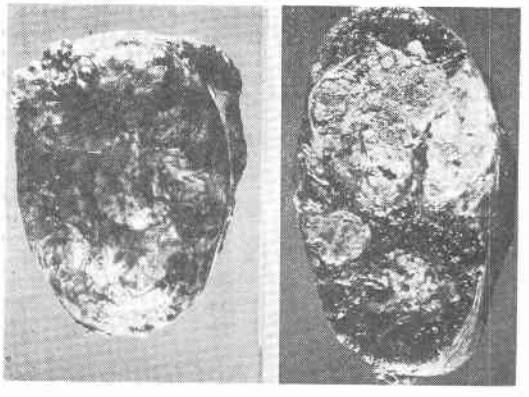

図4　^{198}Au 肝シンチグラム（症例2），肝右葉の占拠性病変を思わせる.

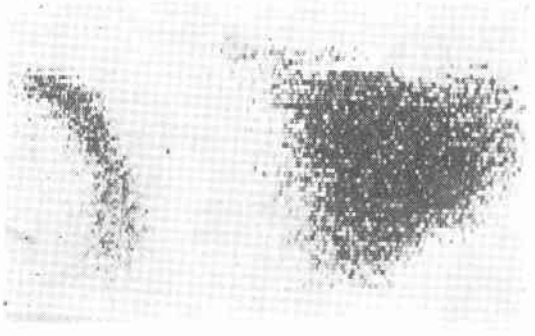

た.

手術所見：74年4月開腹手術を行ったところ，胃角部に潰瘍による小瘢痕を触れ，右季肋部の腫瘤（15×20 cm）は，後腹膜にあって右腎を下方に，下大静脈を内側に圧排し，肝右葉は圧排により萎縮し舌状に菲薄となっており，肝と腫瘤の間は鈍的に剝離しうるが，腫瘤被膜の拡張した血管網からの出血が激しく，輸血準備上摘出を中止し，試験切片切除に終ったが，この手術操作だけで出血は1,810ml であった．組織検査で malignant paraganglioma と診断された．術後右上腹部の膨隆が次第に著明となり，約1カ月後再手術を行ったが，腫瘤被膜と肝下面との剝離時，怒張した血管からの多量出血に遭遇し，動脈造影で右肝動脈から腫瘤に parasitic tumor vessel が出ていることから，右肝動脈の結紮を行ったところ，出血がいちじるしく減少，ようやく止血し得たが，この間の出血は25,000ml に達した．摘出腫瘤は2,800gm，術後2年6カ月を経過して健在である．

症例3．54歳女子，家婦．

主訴：発熱．

家族歴：父親，部位不明の肉腫のため72歳で死亡，同胞6人中3人が肺結核に罹患．

既往歴：特記すべきことなし．

現病歴：1974年10月頃から37.5～38° の発熱があり，全身倦怠感があり，家族歴から肺結核を疑われたが，胸部X線写真に異常はなかった．しかし，血沈が50mm（1時間）と亢進していたので，近医から抗結核剤の投与を受けていた．その後肝腫を指摘され，1975年6月東大第1外科へ入院．

入院時所見：体格中等大，栄養不良，食欲正常，血圧130/70，リンパ節腫脹なし．眼瞼結膜やや貧血様，眼球結膜に黄染なし．肺肝境界第4肋骨，心，肺に理学的所見なし．右上腹部がやや膨隆，拡張した静脈が臍より頭側に4条ぐらい見られるが，caput Medusae はない．触診上右肋骨弓下約10cm に弾性硬，表面平滑な腫瘤を触知したが圧痛はなく，この上で連続的血管雑音が聴取された．

検査所見：表1に示すようにほぼ正常の臨床検査成績で，上部消化管X線検査では胃に著変なく，十二指腸球部は腫瘤により押しつぶされたような形状を示していた．^{198}Au 肝シンチグラムでは，右葉に超手拳大占拠性病変がみられ（図6），腹部動脈造影では右肝動脈の蛇行

図5　選択的腹部動脈撮影（症例2）．右肝動脈，下横隔動脈の拡張，early filling，不規則な venous lake がみられる．

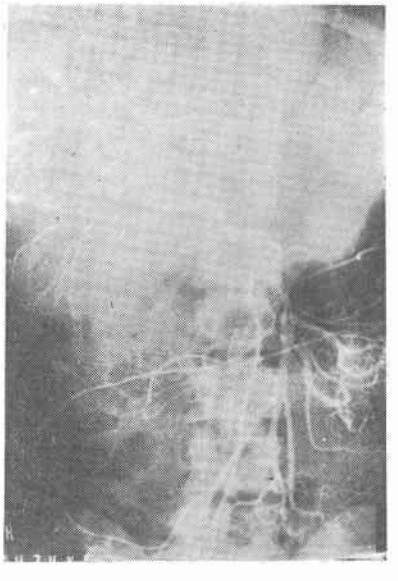

図6　^{198}Au 肝シンチグラム（症例3）．右葉に大きな占拠性病変．

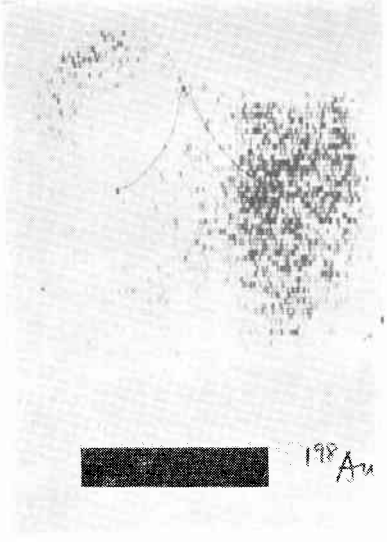

図7　選択的腹部動脈撮影（症例3）．右肝動脈の蛇行と血管増生，早期静脈像，中肝動脈，下横隔動脈の伸展がみられる．

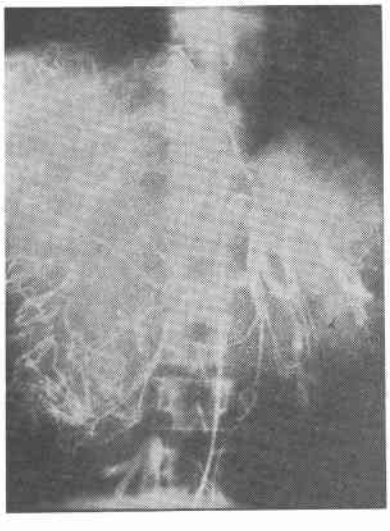

と血管増生，早期静脈像，中肝動脈，下横隔動脈の伸展などの所見がみられた（図7）．

手術所見：肝癌の疑いで開腹したところ，肝右葉の下面に接して15×10cm の腫瘤があり，前2例とほぼ同じような手術所見で，摘出標本は1,950gm，組織学的に Paraganglioma と診断された．なお，術中出血は3,730 ml であった．患者は術後1年4カ月の現在健在である．

表2　513 primary retroperitoneal tumors R. Plietz の集計[1])

Benign		Malignant	
1. Mesenchymal tumors：252			
Lipoma		Liposarcoma	52
Fibroma	15	Fibrosarcoma	59
Myxoma	4		
Xanthogranuloma	4		
Leiomyoma	5	Leiomyosarcoma	35
Lymphangioma	9		
Pericytoma	2	Malignant pericytoma	18
Mesenchymoma	1	Malignant mesenchymoma	9
		Sarcoma	36
	43		209
2. Epithelial tumors：58			
Epithelial cyst	38	Carcinoma	18
Adenoma	2		
	40		18
3. Neurogenic tumors：98			
Neurinoma	3	Neurinosarcoma	5
Neurofibroma	14	Neurofibrosarcoma	4
Ganglioneuroma	8	Neuroblastoma	36
Pheochromocytoma	15	Malignant paraganglioma	11
Paraganglioma	2		
	42		56
4. Teratoid tumors：47			
Dermoidcystoma	6	Teratocarcinoma	8
Teratoma	5	Embryonal carcinoma	25
		Chorioepithelioma	3
	11		36
5. Not differentiated malignant tumors：58			

考　察

以上後腹膜の paraganglioma 3例について報告した．後腹膜 paraganglioma は比較的まれな腫瘍で，Plieβ[1]の後腹膜原発腫瘍513例の集計では，paraganglioma は13例，約2.1％を占めるに過ぎない（表2）．本邦でも後腹膜腫瘍の報告は350例を越えるが[2]，paraganglioma は1971年の桜井ら[3]の集計で5例を数えるに過ぎない．なお，paraganglioma という呼称についてこれまでかなり混乱がみられ，桜井ら[3]も詳しく検討しているように発生学上，組織学上今日いまだ定説がないようであるが，一般には neural crest 由来の paraganglion が発生母地ということで，paraganglioma と呼ばれ，これまで副腎髄質や Zuckerkandl 器官より発生したものに使われていたが，これらは内分泌活性をしめし，クロム親和性があり，クロム反応で褐色顆粒がみられることから，chromaffinoma とか，pheochromocytoma[4] と呼びれるように

表3　症例の総括

症例	年齢・性	主訴	所見				腫瘤の重さ	手術	出血量	経過
			肝シンチ	動脈造影	生検	その他				
1	48 ♀	右悸肋部痛，発熱	右葉のSOL	腹腔動脈，胃十二指腸動脈，総肝動脈の圧排 右肝動脈の伸展 早期静脈像	肝癌	横隔膜の挙上 右腎の下方への圧排	1,480g	摘出 肝右葉部分切除	4,200 cc	術後15日 死亡
2	43 ♂	心窩部痛	右葉のSOL	右肝動脈からの腫瘍血管 早期静脈像	肝癌	同上	2,800g	摘出	25,000 cc	術後2年6カ月 健在
3	54 ♀	微熱	右葉のSOL	右肝動脈の蛇行血管増生 早期静脈像	肝のうっ血	同上	1,950g	摘出	4,730 cc	術後1年4カ月 健在

なった．はじめ，carotid body の腫瘍もこの中に含まれていたが，クロム親和性細胞が常にはみられないこと，胎生学上 carotid body を paraganglion 系にいれることに疑問がもたれたこと[5]などから，これは chemodectoma[6]と呼ばれるようになった．その後 glomus jugulare[7]，aortic body[8]の腫瘍の報告が出るに及んで，その組織上の類似性から non-chromaffin paraganglioma[7]と呼んで chromaffin paraganglioma（=pheochromocytoma）と区別した．しかし，non-chromaffin paraganglioma で内分泌活性を示す例[9)10)]や，逆に chromaffin paraganglioma で epinephlin 産生のないもの[11)]が報告され，今日なおこの呼称には混乱がみられている[12)~14)]．われわれの症例は，臨床的に発作性高血圧など内分泌活性を示す症状もなく，組織学的にもクロム親和性はなく，いわゆる non-chromaffin paraganglioma に相当するものと思われる．

診断上の問題点としては，後腹膜腫瘍は一般に，無症状に経過し，訪医して始めて腹部腫瘤を指摘されることが多い．われわれの第1例は発熱と右季肋部痛，第2例は心窩部痛，第3例は発熱が主訴であった（**表3**）．第1例ははじめ肝膿瘍の疑いをもたれ，第2例には胃潰瘍があり，その精査中に肝腫を指摘され，第3例でも原因不明の発熱の経過中に肝腫を指摘された．いずれも肝シンチグラムで肝右葉の大きな陰影欠損から肝の占拠性病変と診断されたように，実際には肝外腫瘍だが巨大な腫瘤の圧排により肝は菲薄化し，見かけ上肝内腫瘍の所見を呈したことに留意しなければならない．第2例の術後肝シンチグラムでは，右葉の陰影欠損所見は消失している．さらに腹部単純X線写真で3例ともに横隔膜の挙上がみられ，これは肝腫瘍を示唆する所見と解釈された．

後腹膜腫瘍診断における血管造影の有用性について多くの報告があるが[15)~17)]，われわれの症例の選択的動脈撮影では，既述のごとく，腹腔動脈，総肝動脈，横隔動脈の圧排・伸展像，右肝動脈領域での血管増生，不規則な静脈像などの所見から肝癌が疑われた．これは手術所見から考えると，この腫瘍がきわめて血管の豊富な組織構造で，腫瘍被膜には拡張した血管網が発達しており，部位的に肝下面に位置していたため，肝臓側からいわゆる parasitic vessel[18)19)]が出ており，きわめて不規則な血管像を示す結果となっている．とくに第2例では腫瘍に圧排された肝右葉は萎縮して舌状に菲薄化し，発達した parasitic vessel を出しており，上腸間膜動脈から分岐した右肝動脈が実質的にこの腫瘤の栄養血管となっていた．この parasitic vessel の異常発達は読影上留意すべき点であろう．血管造影としては選択的動脈造影のほか，大動脈造影，大静脈造影などが診断上のみならず，腫瘍と近接した主要大血管との位置関係を術前に確認し

図8　腎動脈撮影（症例2）．a. 術前，腎は下方に圧排されている．b. 術後，腎は正常位置に復している．

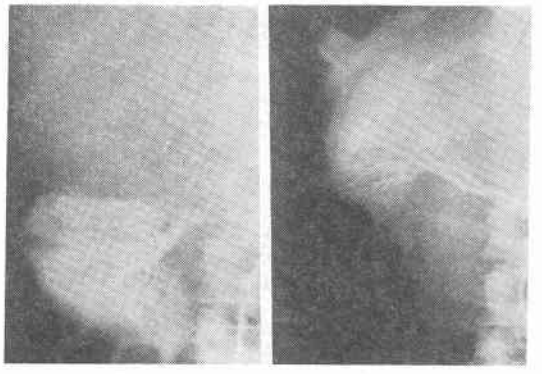

図8a　　図8b

図9　Paraganglioma の組織像（症例2）.腫瘍細胞は"Zellballen"をなして増殖している.

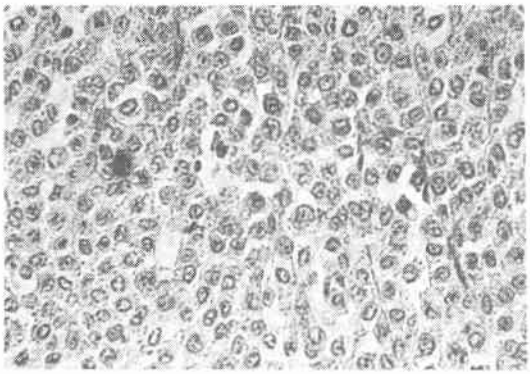

ておくためにも重要と思われる．　ほかに注目すべきX線写真所見としては，患側腎の下方への圧排像で，これは腫瘍が後腹膜にあることを強く示唆するものであったと反省している（図8-a, b）.

図9は第2例の組織写真で腫瘍細胞は蜂窩状，いわゆる Zellballen をなして増殖し，間質は毛細血管よりなっている．われわれの第1・2例は肝の針生検でいずれも肝癌と診断されたが，他の報告例でも Grawitz 腫瘍[2]，肝癌[20]，上皮性新生物の転移巣[21)~23)]などと組織診断が困難なことが多く，これは間質が血管に富んでいること，類上皮細胞の蜂巣状の集塊からなっていることなどによると思われる．

この腫瘍の悪性度については Plieβ[1] の集計では13例中11例が悪性であったとしており，Olson[24] の集計では21例中6例に転移による臨床所見がみられており，臨床的には転移，局所再発など悪性と考えられる例がかなり報告されているが[21)24)~26)]，一般には組織所見からのみ悪性と判断する基準はないとする見方が多い[27)~29)]．われわれの第1例は手術時既に肝転移がみとめられているが，他の2例は転移巣なく，現在，それぞれ2年6カ月および1年4カ月を経過して転移，再発の臨床症状はみとめられず，健康な生活を送っている．

治療として，理想的には完全摘出で，Sessions[30] は大動・静脈壁に浸潤した paraganglioma を同種大動脈移植によって，大血管ごと en bloc に摘出した例を報告しているが，比較的無症状に経過し，開腹時巨大な腫瘤となっているものが多く，きわめて血管に富み，大血管に近接しているため，手術時大出血をきたしやすい[24)28)~31)]．これは，予想外の出血に遭遇して摘出が断念され，初回手術は生検のみに終り，再手術で摘出が行われている例が少なくないことからもうなづけるが[2)3)32)~35)]，われわれの第2例では術中出血量が25,000mlに達し，われわれ主な栄養血管となっていた右肝動脈を結紮して出血を抑制し得た．桜井ら[3] は低体温麻酔下に胸部大動脈を遮断して摘出に成功した例を報告しており，Oberman[22] は頚部の paraganglioma で低体温下の一時的頚動脈遮断が有用であったとしているように，手術時の出血対策が重要であろう．Harcourt-Webster[23] は大動・静脈に癒着し，表面に拡張した血管叢が発達しているため摘出不能であった例に術後照射が有効であったと報告しているが，一般に放射線治療は paraganglioma に無効であるとされている[25)30)]．しかし，術前照射により腫瘍の hypervascularity がいちじるしく減少したという Harber[33] らの報告もあり，出血対策の1つとして考慮されるべきかもしれない．

おわりに

以上われわれは後腹膜に発生した内分泌活性のない，いわゆる non-chromaffin paraganglioma を3例報告し，1）診断上，肝シンチグラム・腹部動脈撮影所見，横隔膜挙上などから肝腫瘍と誤りやすく，また生検診断でも肝癌と誤りやすいが，患側腎の下方圧排が後腹膜腫瘍を示唆している重要所見であったこと，2）血管造影は診断上有用であるが，肝動脈側からの parasitic vessel の発達がいちじるしく，読影上留意すべき点であったこと，3）血管に富む組織構造故，術中大量出血をみることが多く，術時の出血対策が重要であることなどについて若干の文献的考察を加えて検討した．

組織学的検討についてご教示をいただいた東大病理学教室浦野順文助教授に深謝する．

本稿の要旨は第37回日本臨床外科医学会総会で発表した．

文　献

1) Pließ, G.: Retroperitoneale Tumoren. Langenbecks Arch. Chir. **334**: 127—140, 1973.
2) 金井　弘ほか：後腹膜に発生せる paraganglioma の1治験例．癌の臨床，**11**：701—705, 1965.
3) 桜井秀憲ほか：1,330 g の後腹膜 non-chromaffin paraganglioma の摘出に成功した1例について．日臨外，**32**：63—69, 1971.
4) Pick, L.: Das Ganglioma embryonale sympathicum. Berl. klin. Wschr. **49**: 16—22, 1912.
5) LeCompte, P.M.: Tumors of the carotid body. Am. J. Path. **24**: 305—321, 1947.
6) Mulligan, R.M.: Chemodectoma in the dog.

Am. J. Path. **26**: 680—681, 1951.
7) Lattes, R. & Waltner, J.G.: Nonchromaffin paraganglioma of the middle ear. Cancer **2**: 447—468, 1949.
8) Bloom, F.: Structure & histogenesis of tumors of aortic bodies in dogs with consideration of the morphology of the aortic & carotid bodies. Arch. Path. **36**: 1—12, 1943.
9) Berdal, P. et al.: Noradrenaline-adrenaline producing non-chromaffin paraganglioma. Acta Medica Scand. **172**: 249-257, 1962.
10) Levit, S.A. et al.: Catecholamine-secreting paraganglioma of glomus-jugulare region resembling pheochromocytoma. New Eng. J. Med. **281**: 805—811, 1969.
11) 高安久雄ほか：Catecholamine 過剰分泌症を欠いた malignant paraganglioma. 日本臨床, **26**: 80—83, 1968.
12) 所　安夫：末梢神経系の腫瘍の概観. 脳と神経, **7**：1—8, 1955.
13) Kepes, J.J. & Zacharas, D.L.: Gangliocytic paragangliomas of the duodenum. Cancer **27**: 61—70, 1971.
14) Szanto, P.B.: Nonchromaffin paraganglioma. Intern. Surg. **57**: 236—240, 1972.
15) 北川竜一：選択的血管造影から見た後腹膜腫瘍. 臨放, **13**: 831—840, 1968.
16) Lowman, R.M. et al.: The angiographic patterns of the primary retroperitoneal tumors. Radiology **104**: 259-268, 1972.
17) Levin, D.C. et al.: Arteriography of retroperitoneal masses. Radiology **108**: 543—551, 1973.
18) Sprayregen, S.: Parasitic blood supply of neoplasms. Mechanisms and significance. Radiology **106**: 529—535, 1973.
19) Buist, T.A.S.: Parasitic arterial supply to intracapsular renal cell carcinoma. Am. J. Roentgenol. **120**: 653—659, 1974.
20) 高橋　正：Hepatoma に非常に類似した像をしめした Paraganglioma. 臨床内科小児科, **15**: 733, 1960.
21) Smetana, H.F. & Scott, W.F., Jr.: Malignant tumors of nonchromaffin paraganglioma. Military surgeon **109**: 330—341, 1951.
22) Oberman, H.F. et al.: Chemodectomas of the head and neck. Cancer **21**: 838—851, 1968.
23) Harcourt-Webster, J.N.: A retroperitoneal tumor of the chemodectoma type. J. Clin. Path. **17**: 444—447, 1964.
24) Olson, J.R. & Abell, M.R.: Nonfunctional nonchromaffin paragangliomas of the retroperitoneum. Cancer **23**: 1358—1367, 1969.
25) Peter De Buse: Malignant nonchromaffin paraganglioma. Arch. Dis. Child. **47**: 976—977, 1972.
26) Westbrook, K.C. et al.: Malignant nonchromaffin paraganglioma of the stomach. Am. J. Surg. **124**: 407—409, 1972.
27) Thacker, W.C. & Duckworth, J.K.: Chemodectoma of the orbit. Cancer **23**: 1233—1238, 1969.
28) Anderson, C.B. et al.: Extra-adrenal retroperitoneal paraganglioma. Am. Surgeon **40**: 636—642, 1974.
29) Scully, R.E. & McNeely, B.U.: Case records of MGH (Chemodectoma of carotid body or ganglia nodosum). New Eng. J. Med. **292**: 741—745, 1975.
30) Sessions, R.T. & Cott, H.W., Jr.: Retroperitoneal nonchromaffin paraganglioma. Am. J. Surg. **99**: 70—76, 1960.
31) Phillips, L.A.: Mediastinal chemodectoma & thoracic aortography. Clin. Radiol. **14**: 129—132, 1963.
32) Block, M.A. et al.: Nonchromaffin paraganglioma. Cancer **8**: 97—100, 1955.
33) Haber, S.: Retroperitoneal and mediastinal chemodectoma. Am. J. Roentgenol. **92**: 1029—1041, 1964.
34) Simons, J.N.: Chemodectoma of an aortic body. Am. J. Surg. **117**: 363—368, 1969.
35) Small, P.: A case of non-chromaffin paraganglioma presenting in pregnancy as a dumb-bell tumour. Brit. J. Radiol. **45**: 219—223, 1972.