日消外会誌　10（3）：300～303，1977年

症例 3

高齢女性にみとめられたMeckel憩室潰瘍出血の1例

宮城県立成人病センター外科
高橋　通宏　　吉田　弘一　　池内　広重
町田　哲太　　星　　曠夫

A CASE OF BLEEDING FROM AN ULCER IN THE MECKEL'S DIVERTICULUM

M. TAKAHASHI*, K. YOSHIDA*, H. IKEUCHI*, T. MACHIDA* and H. HOSHI*
*Department of Surgery
Miyagi Seijin-byo Center, Natori, Japan

索引用語　Meckel 憩室，潰瘍出血，高令女性，大腸内視鏡，偽幽門腺

はじめに

Meckel 憩室は1809年，Meckel が発生と，その分類を発表して以来，その考えが一般に認められ，名称も一般化している．臨床的には，憩室そのものの存在が疾患としての性格はなく，また，憩室の存在する回腸部分は現在の消化管検査上の盲点ともいえるため，その存在は，外科的に偶然発見されることが多い．一方，Meckel 憩室には，しばしば合併症が認められ始めて，その存在に気付くことが少なくないので常にその存在を考慮の対象とすべきものとされている．Meckel 憩室の頻度については，海老原[1]によれば，新生児剖検例の2.22％，三谷ら[2]は2.17％としている．また，開腹時の発見頻度については，四方ら[3]が0.07％，渡辺ら[4]が0.55％と報告している．年齢別にその発見頻度をみると一般に若年程多く半数以上が20歳以下に分布しているといわれる（田中ら[5]）．一方，合併症については，腸重積を含む腸閉塞が55％を占め，つづいて憩室炎が主なものであるとされている．出血については6.8％にとどまるとされている（田中ら[6]），一方，外国 Moses ら[6]の報告によれば潰瘍出血の頻度が最も高く，合併症の30％以上との報告が多い．しかし，これ等出血例は，2歳以下の小児が主であって大部分は15歳以下に偏在し，小児科医の手にかかることが多いことが定説となっている．今回われわれは，これらを総合してみても，かなりまれと思われる58歳，女性の Meckel 憩室潰瘍出血例を経験したので，報告する．

症　例

1）患者：58歳，女性．主婦

2）主訴：下血．

3）既応歴：21歳痔核出血（医師の確診は得ていない）．56歳リウマチの診断をうけたが，ステロイド剤の投与はうけていないが，アスピリン製剤（EAC 錠6T）消化酵素剤，マイナー，トランキライザーの継続（約半年）投与をうけていた．

4）家族歴：特記すべきことなし．

5）現病歴：当院外来受診の3日前より，突然黒色下血（量不明）があり，その際，腹痛，発熱，呕吐などの症状は全くない．その翌日の早朝から日中にかけ，6回の下血をくり返し，某医にて止血剤投与の上，当院外来を紹介された．

6）入院時所見：栄養状態良，脈搏整60/分，血圧110～60mmHg，眼瞼結膜貧血高度，口腔咽頭に所見ない．心に軽度の肥大あり，心音清，腹部は全体に腫脹せるも，腹水の貯留なくデファンスおよび圧痛は全く認めず，腫瘤も触知しない．肛門直腸内指診にても異常所見は認めない．

7）入院時検査成績：胸部X線写真にて左心室肥大を思わしめるのみで他に所見は認めない．腹部X線写真にても特記すべき所見はない．血液一般検査Hb 7.7mg/dl，Rote 246万．Weiβe 4,000 Ht 24％，白血球分画 Neut-

表 1

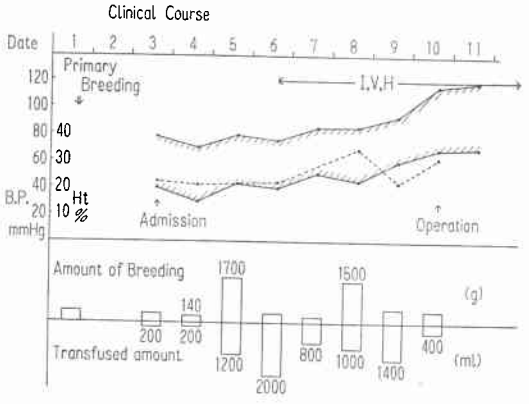

ro 45%，Lymph 48%，Eosino 4%，出血時間3°30′．尿蛋白（－）糖（－），その他，肝機能，urea-N に異常は認めない．

下血性状：黒色液状物を主体とし暗赤色の凝血を多量含んでいる．

特殊検査成績：胃X線透視（油性造影剤を用いる）を施行するも，食道，胃，十二指腸に異常所見は認めない．直ちに行った胃十二指腸内視鏡検査にても出血巣および出血を来たす病変は何等認めない．

8）術前経過：表1に概様を図示したが，入院後，直ちに補液および輸血を開始し，一般状態を管理した．入院第一日夕方より血圧が80mmHg 前後と下降したが，出血源不明のまま，兎に角，止血剤を投与しながら経過を観察し大量下血の徴候もなく，小康を保ち得た．また，この際行った血液分画の結果にリンパ球が70%と著明に多いことおよび血小板が73,000で減少傾向にあることなど出血傾向を伴う血液疾患が考えられた．また術前に何とか出血点の確認診断をしたかったこともあり，内科的治療をつづけることにした．それ以後下血は第3日に急増，この際も同じ理由から外科治療に踏み切れなかった．第4日には上室性不整脈もあらわれたが一般状態に大きな変化はなく，当日，中心静脈栄養法を開始した．第6日より再び下血が増量し外科的療法にたよらざるをえないと判断した．

9）術前最終検査成績および診断：第10日（手術当日午前）出血点確認の目的でベットサイドにて結腸内視鏡検査を施行した．直腸に異常なく，ほぼ上行結腸までたどる．いずれの部位も黒色の出血性腸内容が貯留し，スコープを95cm 挿入するも，さらに口側より流出しており，可視結腸部分およびその付近よりの出血を思わしめる新鮮出血塊は全く認められなかった．以上の検査成績を総合すると，いわゆる，上部および下部消化管に出血点が発見できないことより，いわば，中部消化管といえる小腸出血，すなわち，Meckel 憩室出血または小腸ポリープ（時に癌）からの出血を疑がって開腹手術に踏切った．なお，この時点で末梢血液分画は好中球81%，リンパ球20%と相対的リンパ球増多は認められなかった．

10）手術所見：腹部正中切開にて開腹をすすめた．皮切にて出血傾向のないことを確認しつつ腹腔にいたる．約200ml の漿液性腹水を認めた．肝，胃，十二指腸，膵に所見なく，つづいて空回腸をたどると，回盲弁より約1m 口側の回腸間膜反対側に直径2.0cm（回腸とほぼ同じ直径），長さ2.0cm の憩室を認めた．憩室は腹壁などとの索状連絡物はない．憩室の漿膜面の性状は，憩室頚部すなわち，回腸との境界部に対称性に小発赤斑を認めるのみで他に所見はない．また，憩室内に異質の内容物もない．一方，憩室周囲の腸管すなわち，憩室より口側60cm および肛門側，結腸全域には，黒色内容物の充満を認めた．以上より Meckel 憩室の消化性潰瘍出血と断定し，岩ら[7]がいう楔状切除に近い憩室頚部を含む回腸壁部分切除を施行した．

図 1

macroscopic picture of removed Meckel's Diverticulum

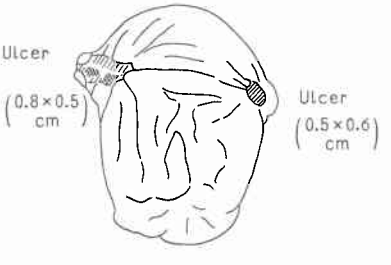

11）切除標本所見：4.0×4.0cm の回腸壁であって標本の辺縁部に対称性に0.5×0.5cm と0.8×0.5cm の浅い潰瘍2ケを認める．これは田中ら[5]もいう marginal ulcerar といえる．潰瘍底はほぼ平坦で，血管の露出は肉眼では認めない．また，漿膜面には潰瘍底にあたる部分に一致して発赤を認める他，穿孔および憩室炎を思わしめる所見はない．なお，潰瘍周辺粘膜にも特異な変化は認めない（**図1**）．

12）組織所見：固有筋層を完全に具備する真性憩室であって，2ケの ul-Ⅰと1コの ul-Ⅱの潰瘍を認める（**図2**）．潰瘍底部の粘膜下層および粘膜固有層内には，組織内出血と，細血管の集合が認められ，一部は露出に近い状態にあることから，出血点であることをしのばせる．他には，若干の細胞浸潤があるのみで，線維増生も

図　2

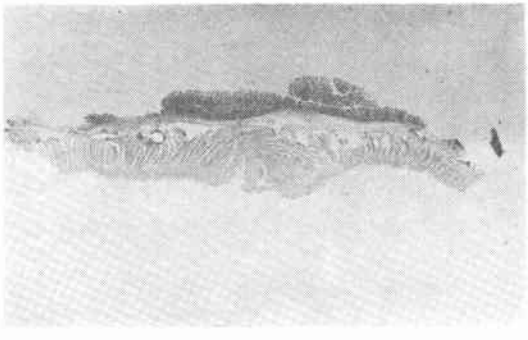

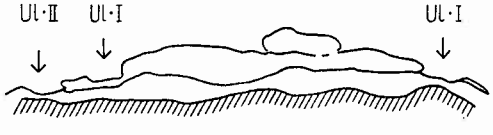

A Cross section of removed Meckel's Diverticulum. There are three ulcers including two Ul-Ⅰ and one Ul-Ⅱ.

ほとんどなく，比較的急性期の潰瘍と思われる（**図3**）．一方，周辺粘膜は，パネット細胞を基底部に有する固有小腸粘膜が主体を占めるが，潰瘍を含む切片に，潰瘍辺縁と，さらに全く正常部を占め，4カ所にわたって，粘膜固有層内に，HE 染色上，幽門腺類似の腺集図を認めた．これらは，Alcian blue, PAS, Masson を含む五重染色で，Alcian blue と PAS にまだらに染まり，潰瘍辺縁部のものは変性しているが，幽門腺近似の異所性腺管と解釈されるものであった．なお，胃底腺組織と思われる腺組織は認められなかった（**図4，図5**）．

図3　Microscopic findings of Ulcer in the Meckel's Diverticulum. (Alcian-blue, PAS, Masson quintuple Stain.)

図4，5　Some groups of glandular epithelia are spottedly stained by Alcianblue and PAS and resembled that of pyloric gland. These are assumed heterotopic gland similar to the pyloric glands. (Alcian-blue, PAS, & Masson quintuple Stain.)

図　4

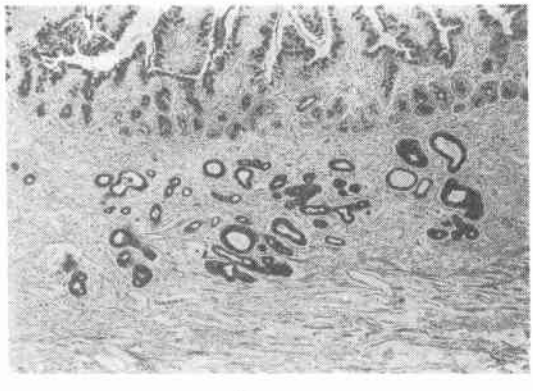

図　5

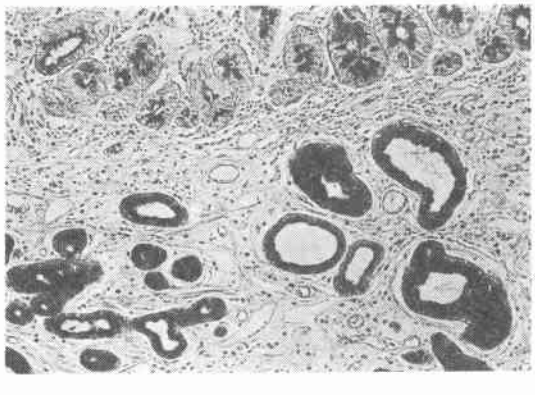

13）術後経過：下血は術後全くなく，良好の経過をたどったが，第18病日に左下肢の静脈炎を併発した．これも間もなく治癒した．

14）**考察**：Meckel 憩室は，発生学的に卵黄管の遺残であって，単発性で回腸に限局して発生し，組織学的には，腸管の全層よりなる奇型とされている．しかし，異説には卵黄管は回腸に限って連絡するものではないともされているが，いずれにしても本例においては，回腸に存在する真性憩室であり，位置関係，迷入組織（本邦報告例では胃粘膜13％前後[5]）の存在からみて，Meckel 憩室と解釈可能と思える．また，本例の形態は，岩ら[7]が引用している Gray[8] の Tip. unattached としたもの，さらには，田中ら[5] が Dixon らにしたがって述べている腸側部分の遺残したもの，またさらには，Amos[9] が腸管と同じ直径の単一形状のものとした形態に当る．この型は，最も頻度が高いといわれている．本例は，急激にあらわれた下血を主訴として来院し，9日間にわたる輸血，補液，止血剤などの内科的治療に中心静脈栄養も併わせて用いている．輸血が34単位にも及んだ時点で，積極的に内視鏡的に出血点診断を試み，結腸，食道および胃には出血巣のないことから Meckel 憩室出血を強く疑って，外科治療に踏み切り治癒せしめた．Meckel 憩室の合併症のうち，出血については先にも述べたが，本邦では，6.8％にとどまり，また，その80％は2歳以下の小児であり，また，単に Meckel 憩室の発見頻度をみても男性に2.6倍多いことからしても，本症例はかなりまれな症例といえる．また，本例に迷入組織として偽幽門腺を認めているが Söderlund が胃粘膜が 1.0cm² 以下では，潰瘍は発生しないとしていることから[7]，極小範囲の幽門腺の存在が，潰瘍形成にどの程度関与しているかは不明である．一方，本例はアスピリン製剤の投与を約6カ月にわたりうけているが，何らかの関係があったことも無視できない[10]．なお，術後，胃，十二指腸，結腸の精査を行なったが，異常所見は認められなかった．

15）むすび：Meckel 憩室出血例は本邦では，比較的まれな症例といえる．とりわけ本例は高齢女性という点で，さらにめずらしいといえる．本例には術前，積極的検査の結果，一応確診を得て，十分な外科治療を終えた．

稿を終るにあたつて，山形淳先生，佐藤玄徳先生をはじめとする当院内科の諸先生のご努力に，敬意を表するとともに，外科，押部光正先生，薬局，石川潔先生のご協力に深謝する．

文　献

1) 海老原：日本人新産児メッケル憩室に関する研究．日本医科大学雑誌，**26**：139，1959.
2) 三谷，木本誠二，他：Meckel 氏憩室潰瘍．外科診療，**106**：788，1959.
3) 四方淳一，他：学会発表抄録，メッケル憩室の自験例．日本外科学会雑誌，**67**：607，1966.
4) 渡辺　裕，他：空回腸憩室とくにメッケル憩室について．外科，**30**：1135，1968.
5) 田中早苗，他：Meckel 憩室．外科診療，818，1971.
6) Moses, W.R. et al.: New Eng. J. Med., **237**: 118, 1947. Meckel's Diverticulum, a report of two unusual cases.
7) 岩喬，他：メッケル憩室．外科診療，255，1974.
8) Gray, S.W. & Skandalekis, J.E.: Embryology for Sug., Saunders comp., 156, 1972.
9) Amos Christie: American Journal of Disease of chirdren, 544, 1931. Meckel's Diverticulm
10) 塩川優一：Adverse Reactions of Drugs 武田薬品情報室，152，1975.