日消外会誌　10（3）：309～314，1977年

特集　2*

胸骨後有茎結腸移植食道再建術の合併症ならびに移植結腸の形態と機能

北海道大学第1外科
西村昭男　佐野文男
中西昌美　葛西洋一

RETROSTERNAL RECONSTRUCTION OF ESOPHAGUS WITH COLON: POSTOPERATIVE PROBLEMS, AND ITS RELATION TO MORPHOLOGY AND FUNCTION OF THE INTERPOSED COLON

Akio NISHIMURA, Fumio SANO, Yoshimi NAKANISHI and Youichi KASAI
First Department of Surgery, School of Medicine, University of Hokkaido
(Director: Prof. Y. Kasai)

索引用語　食道再建術，有茎結腸移植，胸骨後経路，食道機能，逆流性炎症

I. はじめに

食道全切除，亜全切除後の食道再建，およびバイパス再建の方法として，われわれは，結腸あるいは胃の胸骨後経路挙上による術式を原則としている．

食道癌の治療においては，もちろん根治性が優先されるが，治療成績の向上とともに再建食道についても社会復帰，遠隔時愁訴などの点で一層きびしい評価が要求されるようになってきた．

今回は，有茎結腸を用いた106例を対象として愁訴など術後の諸問題を取りあげ，さらに移植結腸の形態ならびに機能の変化との関連についても検討したので報告する．

II. 対象症例と術式

1961年1月より1976年5月までに当教室で胸骨後有茎結腸移植食道再建を施行した症例の総数は106例である．その原疾患別内訳は食道癌96例，瘢痕性食道狭窄7例，食道静脈瘤2例，外傷1例である．食道癌症例が全体の90.6%を占めるが，治療方式別では一期的切除再建14例，二期的（切除後）再建29例，バイパス53例である．ここでは本主題の主旨から，分割手術のうち切除を第二次としたものはバイパス群に入れた．

術式の詳細は省略するが，本法は有茎結腸片を胸骨後の前縦隔経路に挙上し，両断端は頚部食道あるいは咽頭，および胃前庭部小弯側にそれぞれ吻合するものである．移植に用いる結腸の部位および血管茎は解剖学的変異などを良く検討して症例毎に決定される．われわれの症例では中結腸動脈を茎とする右結腸の順蠕動移植が76例と最も多く，左結腸23例，横行結腸7例となっている[10]．また，逆蠕動移植を施行したのは左結腸群のうちの13症例である．結腸欠損部の修復は主として結腸端々吻合により，時に回腸結腸端側吻合により行われた．以前は移植片の血行改善のための血管吻合，挙上経路の拡大のための胸鎖関節部切除などを施行した症例もあったが，後半ではいずれも行われていない．

III. 術後合併症

胸骨後有茎結腸移植食道再建術後の合併症のうち，肺合併症が25例，23.5%と最も多く，頚部の縫合不全20例，18.8%がこれに次いでいる．食道の良性疾患10例には全く合併症を認めていないことなどから，これらの発生は手術手技よりも食道癌における複雑な全身的因子に関連が深いものと推測される．食道癌に対する手術形式

---

* 第9回日消外総会シンポⅢ
食道再建術後の諸問題

別では一期的手術が各合併症とも頻度が最も高く，バイパス，二期的手術の順になっているのが注目される．

a）肺合併症

食道再建術の肺合併症は食道癌25症例に認められ，このうち9例，36％において直接死亡の原因となっている．術後肺合併症の病因ならびに病態はきわめて複雑であるが，主たる病像について分類すると無気肺11例，肺炎8例の両者が76％を占め，気胸3，胸膜炎2，膿胸1となっている．このうち肺炎併発症例では8例のうち7例が死亡している（**表1**）．

表1　胸骨後有茎結腸移植食道再建術後の肺合併症（食道癌）

	無気肺	肺炎	気胸	胸膜炎	膿胸	計
一期的手術(14例)	3(1)	2(1)	1	0	0	6(2)
二期的手術(29例)	2	2(2)	0	1	1	6(2)
バイパス(53例)	6	4(4)	2(1)	1	0	13(5)
計　(96例)	11(1)	8(7)	3(1)	2	1	

（　）：直死　　1961.1～1976.5　北大第一外科

次に，最近の56例について，肺合併症を術前の肺機能との関連においてみると，1秒率（FEV_1 ％）70％以上，体表面積当り肺活量（VC/m²）1,600ml 以上の37症例では7例，18.9％に肺合併症をみるが，直接死亡はない．また，VC/m² が1,600ml 以下でも FEV_1 が70％以上の11例では肺合併症，直接死亡ともみられない．一方，VC/m² が1,600ml 以上でも FEV_1 が70％以下の群では7例のうち4例に肺合併症がみられ，このうち2例を肺炎で失っている（**図1**）．このように FEV_1 70％以下の閉塞性換気障害例における肺合併症の予後は極めて不良で，手術適応に関する指標として FEV_1 を重視している．

図1　術後肺合併症と肺機能―胸骨後結腸移植食道再建（食道癌56例）

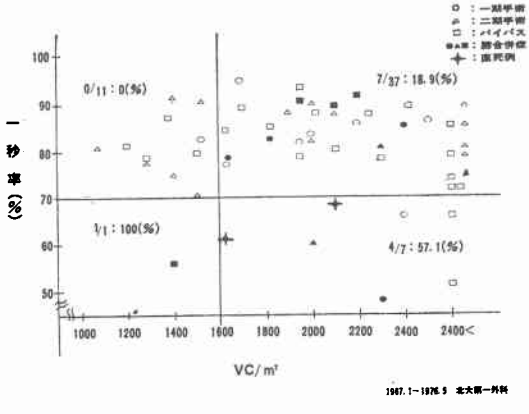

術後肺合併症の対策として，術前，術中，術後の多岐にわたる慎重な全身管理が要求される．まず，術前の問題として手術適応は肺機能の面からも検討されるが，1回の検査成績のみならず，術前早期からの禁煙，喀痰喀出法の指導，呼吸訓練の経過における肺機能の推移も重要である．術中，術後における一般的対策のうち，厳格な気道の確保が前記の成績からみても最も重要である．障害が予測される場合には，期を逸することなく気管切開を施行して積極的な気道確保と呼吸補助を行うことにより，最近は肺合併症による直接死亡率はいちじるしく減少している．

b）縫合不全

本術式による食道再建術後の消化管縫合不全[8]を部位別にみると，頚部食道（咽頭）―結腸吻合部に20例，18.8％と最も多い．このほかは結腸（回腸）―結腸吻合5例，4.7％，結腸―胃吻合3例，2.8％と比較的少ないが，合併症の重症度の点では当然のことながら後二者の方が重篤である．

ここでは頚部における縫合不全について検討する．縫合不全はすべて癌症例で，バイパス群では11例，20.7％，二期的再建群では5例，17.2％と両者間に大きな差はないが，一期的切除再建群では14例のうち4例，28.5％と3群のなかで最も高頻度であった．

次に，移植に用いた結腸の部位，蠕動方向との関係では，横行結腸が7例のうち1例，14.2％と最も低いが，右および左結腸ではそれぞれ18.4％，21.7％，と両者間に大きな差異はみられない．また，左結腸を用いた23例についてみると，順蠕動移植10例のうち縫合不全2例，逆蠕動移植13例のうち3例と，移植結腸の蠕動方向によ

図2　移植結腸の部位，蠕動性と食道結腸縫合不全（総数 106例）

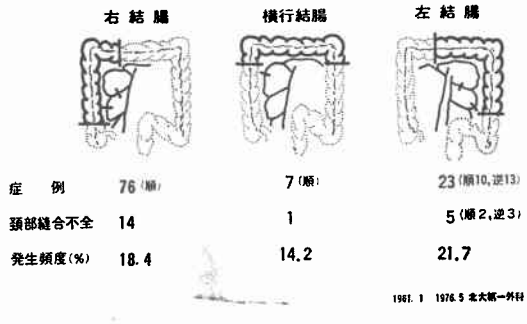

る縫合不全発生率の有意差は認められない（図2）.

頚部食道—結腸間の吻合法は，従来の Albert-Lumbert 法から，後半には内層縫合による確実な接合に重点を置いた「食道粘膜—結腸全層縫合，食道筋層—結腸漿膜縫合による食道重積吻合法」に変えているが，縫合不全の発生率は前期60例の21.6%から後期46例の15.2%へと著明に減少し，しかも，軽度のものがほとんどとなっている.

ここでは極く短期に治癒し，術後経過への影響のほとんどないような唾液瘻も含めているが，吻合部の完全離開を伴う高度のものは無く，また，直接に死亡の原因となった症例の経験もない.

縫合不全の治療はほとんどの場合ドレナージで十分である．われわれの症例では，瘻閉鎖までの期間は最短7日間，最長90日間，平均25.4日間となっている．このうち8例すなわち40%は2週間以内に自然治癒している．一般に経口摂取は治療期間中も可能であり，30日以上の治療を要したのは3例のみである．Albert-Lumbert 吻合の縫合不全13例と新しい吻合法の7例の比較では，後者の方がより短期に治癒する傾向が認められる.

IV. 遠隔時における再建食道と愁訴

本術式による食道再建術々後1年以上の時点で，問診，診察，バリウム検査によって再建食道の状態を調査[6]し得たのは，食道癌13例，腐蝕性食道炎5例，食道静脈瘤1例，食道外傷1例の20症例で，術後観察期間の平均は3.2年，最長は11年である．20症例のうち順蠕動移植14例，逆蠕動移植6例，また食道亜全切除が施行されたのは，食道癌13例のうち9例である.

a）問診による調査

食餌について考慮の必要性（E），嚥下の困難性（D）および食後の愁訴（K）の三項目について問診し，それぞれ「なし」（E_0, D_0, K_0），「軽度」（E_1, D_1, K_1），「中等度」（E_2, D_2, K_2）および「高度」（E_3, D_3, K_3）の4段階に分けたが，高度の障害を訴えて直ちに治療を必要とする例はなかった（表2）.

いずれの症例も食事時間の延長などの点では，当然本来の食事に劣るとの印象をもっているが，食餌の質，量について何らかの工夫を要するものは5例，25%であった．次に，嚥下の困難性は5例，25%，前胸部圧迫感，腹部不快感などの食後の愁訴は4例，20%に認められた．結局，とくに愁訴なく再建食道として満足できる症例（E_0, D_0, K_0）は12例で，残る40%の症例では何らかの愁訴が認められた.

表2　食餌摂取の状態，愁訴

1．食餌について考慮の必要性（E）			
なし	E_0	15例	
軽度	E_1	3例	5例(25%)
中等度	E_2	2例	
2．嚥下の困難性（D）			
なし	D_0	15例	
軽度	D_1	4例	5例(25%)
中等度	D_2	1例	
3．食後の愁訴（K）			
なし	K_0	16例	
軽度	K_1	2例	4例(20%)
中等度	K_2	2例	

b）胸骨後移植結腸のレ線的検討

上記の20症例についてレ線シネを含むレ線バリウム検査を施行し，頚部吻合部における伸展性，狭窄，胸骨後結腸の部分における通過遅延，蠕動およびハウストラ像の程度，腹腔内の部分における移植結腸のたるみなどを主項目として解析した.

表3　レ線バリウム検査所見

a．頚部吻合部			
1．伸展性低下（DIS）			
なし	DIS_0	15例	
軽度	DIS_1	4例	5例（25%）
中等度	DIS_2	1例	
2．狭　窄（S）			
なし	S_0	17例	
軽度	S_1	2例	3例（15%）
中等度	S_2	1例	
b．胸骨後結腸			
1．通過遅延（P）			
なし	P_0	15例	
軽度	P_1	4例	5例（25%）
中等度	P_2	1例	
2．蠕　動（PEL）			
なし	PEL_0	17例	
軽度	PEL_1	3例	3例（15%）
著明	PEL_2	0例	
3．HAUSTRA像（H）			
なし	H_0	12例	
軽度	H_1	5例	8例（40%）
著明	H_2	3例	
c．腹腔内移植結腸			
1．たるみ（R）			
なし	R_0	17例	
軽度	R_1	2例	3例（15%）
著明	R_2	1例	

1976.5　北大第一外科

頚部における狭窄は，軽度2例，中等度1例の3例，15%に認められたが，当然いずれも伸展性の低下を伴っていた．胸骨後の移植結腸における通過遅延は5例，25%に認められた．立位においてハウストラ像は8例40%に出現をみたが，蠕動は3例15%に軽度に観察されたにすぎない．結腸胃吻合部にいたる腹腔内の移植結腸では過長によるたるみ，拡張を軽度2例，高度1例の3例に認めた（表3）.

c）再建食道の機能に関与する因子の検討

前記の問診ならびにレ線検査の所見と手術術式および

表4　再建食道の機能に関与する因子の検討

		嚥下困難 D_1	嚥下困難 D_2	食後愁訴 K_1	食後愁訴 K_2	通過遅延 P_1	通過遅延 P_2	ハウストラ像 H_1	ハウストラ像 H_2	たるみ R_1	たるみ R_2
順蠕動		3/14	0/14	1/14	1/14	2/14	1/14	4/14	1/14	2/14	1/14
逆蠕動		1/6	1/6	1/6	1/6	2/6	0/6	1/6	2/6	0/6	0/6
切除		2/9	0/9	1/9	1/9	1/9	1/9	2/9	1/9	1/9	1/9
非切除		2/11	1/11	1/11	1/11	3/11	0/11	3/11	2/11	1/11	0/11
移植結腸の長さ	適正	3/17	1/17	1/17	0/17	2/17	0/17	4/17	1/17	0/17	0/17
	過長	1/3	0/3	1/3	2/3	2/3	1/3	1/3	2/3	2/3	1/3

食道結腸縫合部	嚥下困難 D_1	嚥下困難 D_2	伸展性低下 DIS_1	伸展性低下 DIS_2	狭窄 S_1	狭窄 S_2
合併症なし	0/12	0/12	0/12	0/12	0/12	0/12
一時的もれ	1/4	0/4	2/4	0/4	1/4	0/4
部分縫合不全	3/4	1/4	2/4	1/4	1/4	1/4

術後経過における主要因子との相関についての検索を行った（表4）.

移植結腸の蠕動方向について比較すると，逆蠕動例に食後愁訴，通過遅延，ハウストラ像出現の頻度がやや高いが，これによって順蠕動移植の優位性を主張するに足る明確な差異とはなし難い．次に迷走神経切断の有無の影響も含めて，食道切除9例，非切除11例の比較では，各項目とも両者間に著明な差を認めない．また，移植結腸の長さが適正であった17例と過長であった3例についてみると，後者では全例に食後の愁訴，通過遅延があり，ハウストラ像も強く出現し，明らかな機能不全状態と考えられた．

次に，頚部食道—結腸吻合部の治癒過程による比較では，吻合部合併症のなかった12例には嚥下困難，伸展性低下および狭窄などの所見をみないが，縫合不全4例では全例に上記の障害を認めた．また，唾液瘻程度の一時的もれの4例でも2例には軽度の障害を示す所見をみている．

d）胸骨後移植結腸の内視鏡的検討

次に，食道再建術後の約4～6カ月間にわたる強い逆流の既往がある逆蠕動移植の2例，および食後の愁訴から逆流が疑われた2例の4例について内視鏡による移植結腸内腔の観察と粘膜生検組織診を施行した．4例とも術後4年以上を経過した症例で，レ線バリウム検査における通過状態はいずれも良好であった．

内視鏡所見で，症例2に粘膜やや浮腫状を呈し，軽度の炎症像と考えられる部分が見られたが，他の3例には異常所見を認めなかった．

結腸粘膜の生検組織像では，単核細胞浸潤が1例に軽度にみられ，また他の2例には上皮線構造の多層化から軽度の増殖像ともみられる所見があった以外には，臨床的に問題となるような所見は認められなかった．再建術後観察期間10年の1例でも，移植結腸の粘膜は全く正常で，咽頭—結腸および結腸—胃吻合部の粘膜の連続性は平滑であり，逆流性炎症を思わせる所見は見られない．組織像においても，好中球細胞浸潤，上皮細胞の変性，化生像，あるいは出血，浮腫などの循環障害所見を全く認めていない（表5）.

V. 考　察

食道再建術後の問題は，術後合併症，術式に伴う臓器の欠損および機能障害，再建食道の機能ならびに形態的変化，術後の栄養，消化吸収，術後愁訴，社会復帰など，非常に多岐にわたっている．しかし，食道再建を要する原疾患やその病態によっても左右される面が大きいので，食道再建に関するもののみを分離して論ずる訳に

表5　胸骨後移植結腸の内視鏡的検索

症例	術式	術後期間	内視鏡所見	細胞浸潤 単核細胞	細胞浸潤 好中球	上皮細胞 変性	上皮細胞 増殖	上皮細胞 化生	循環障害 出血	循環障害 浮腫
堀○セ○ 60歳 ♀	食道 ｜ 右結腸（順） ｜ 胃	4年	異常所見（－）	±	－	－	－	－	－	－
鈴○則○ 45歳 ♂	食道 ｜ 右結腸（逆） ｜ 胃	4年8カ月	炎症像（軽度）	±	－	－	－	－	－	－
和○敏○ 25歳 ♀	食道 ｜ 左結腸（逆） ｜ 空腸	4年4カ月	異常所見（－）	±*	－	－	±	－	－	－
佐○義○ 31歳 ♂	咽頭 ｜ 右結腸（順） ｜ 胃	10年	異常所見（－）	±	－	－	±		－	－

*リンパ球細胞

はいかない．ことに，症例の大部分を占める食道癌においては，癌の進行度，治療による根治性，患者の予後，治療の計画および目標などによって，食道再建術式の選択のみならず，前記の術後の諸問題を取り上げる意義も大きく影響される．

このように優先すべき癌治療との妥協が前提となるが，食餌移送機能および術後の消化吸収がより良好で，術後愁訴のより少ない再建食道への課題が，最近の長期生存率の向上に伴って重要性を増してきている．

再建食道の機能は経口摂取された食餌を可及的速やかに胃まで通過せしめることである．したがって形態的にも可及的に短く，伸展性に富む単純な管，すなわち本来の食道に近いものが理想とされる．

遠隔時における胸骨後結腸のバリウムレ線像は，瀑布型を呈するもの（**図3—A**），内腔を充満し，ハウストラの明らかなもの（**図3—B**），および停滞なく直線的に通過するもの（**図3—C**）の3型に分類できるが，前述の観点から本来の食道バリウム像に近いCの型が望ましく，事実この型では嚥下に関する愁訴を見ていない．

図3　移植結腸のレ線像

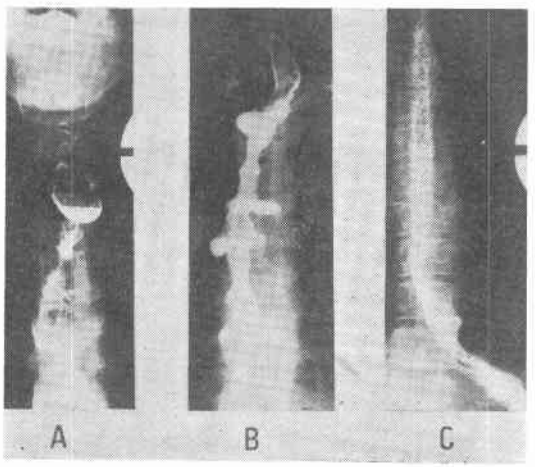

移植結腸の蠕動運動[11]については，これを認めたとするものもあるが，Haight ら，Othersen ら[7]，Sieber[9]らのごとく明らかでないとするものが大勢を占めているようである．われわれの観察では20例のうち3例（15%）にのみ弱い蠕動が認められた．また，ハウストラ像は8例，40%に認めているが，バリウム投与の速度，体位によって影響され，結腸壁の機能との関連性は未だ明らかでない．いずれにしても再建食道の通過における移植結腸管の運動性の関与は少なく，主として食餌の咽頭嚥下機構に由来する加速度と重力によって行われるものと考えられる．したがって逆蠕動移植でも術後1カ月間は軽度の吐逆現象をみるが，3～6カ月以上の遠隔時には順蠕動移植との間に差異はないようである．

嚥下力を温存する意味では頚部食道を長く残す方がよいが，実際には食道—結腸吻合部の状態が最も大きく再建食道の機能に影響している．われわれの経験でも頚部吻合を端側に行った例では，嚥下力の伝達が障害されていることがバリウムレ線シネの解析によって明らかにされており，この部の吻合には端々吻合を原則として行っている．

再建食道の機能を障害する原因の1つとして移植結腸の過長，ことに腹腔内の部分のたるみがあげられる．この部への内容の停滞は逆蠕動移植の場合には高度の逆流症状をもたらすので留意すべきである．

逆蠕動による逆流は，前述のごとく一時的にみられるが，遠隔時における体位による逆流現象は移植の蠕動方向と関係なく認められる．実際には，咽頭部の括約筋機構が最終的な防止線[1]となるので，この機能が温存されている限り，高度の吐逆症状を呈することは少ないものと考えられる．また，結腸—胃吻合部を経由する逆流現象は下部消化管に障害がない限り認められない．しかし，術後は食後の水分摂取，体位などに留意するように指導すべきである．

移植結腸の遠隔時における組織学的変化についての知見[2]は未だ十分に得られていない．最長10年までのわれわれの観察ではとくに臨床的な問題を示唆する所見を認めなかった．結腸の胃液消化に対する抵抗性については，比較的大とするもの，ペプシン性消化を受けやすいとするもの[4]など，実験的研究の成績の一致をみていない．しかし，臨床的には吻合部消化性潰瘍の報告[3)5)]は少なく，大きな問題点とはなっていない．

VI.　おわりに

食道再建術後の諸問題について述べたが，肺合併症対策の進歩，食道癌治療成績の向上をみた今日では，さらに愁訴の少ない再建食道による迅速かつ良好な社会復帰が重要な課題として今後も検討されるべきものと考える．

本論文の要旨は第9回日本消化器外科学会（昭和51年7月，東京）のシンポジウム「食道再建術後の諸問題」において発表した．

文　献

1) Clark, J. et al.: Functional evaluation of the

interposed colon as an esophageal substitute. Ann. Surg., **183**: 93, 1976.
2) 遠藤光夫ほか：食道再建術術後10年以上遠隔例の吻合部の検討—主に内視鏡所見を中心に—. 外科, **32**：569, 1970.
3) Holland, R.H.: Peptic ulceration and perforation of a left colon bypass for esophageal carcinoma. J. Thorac. Cardiovasc. Surg., **53**: 733, 1967.
4) 石上浩一：再建食道の機能. 日本医事新報, **2505**：11, 1972.
5) Menguy, R.: Intrathoracic perforation of the colon: An unusual complication of colonic interposition for esophageal stricture. Amer. Surgeon, **31**: 329, 1965.
6) 西村昭男ほか：有茎結腸を用いた胸骨後食道再建術の検討, 第25回日本胸部外科学会総会（札幌）, 1972.
7) Othersen, H.B., Jr. et al.: Functional evaluation of esophageal replacement in children. J. Thorac. Cardiovasc. Surg., **53**: 55, 1967.
8) 佐野文男ほか：胸骨後有茎結腸移植食道再建術における縫合不全とその対策. 第76回日本外科学会総会（東京）, 1976.
9) Sieber, A.M. et al.: Colon transplants as esophageal replacement: Cineradiographic and manometric evaluation in children. Ann. Surg., **168**: 116, 1968.
10) Wilkins, E.W., Jr. et al.: Colon esophageal bypass. Am. J. Surg., **129**: 394, 1975.
11) Wolff, W.I.: Colonic interposition as esophageal replacement. Am. J. Surg., **111**: 698, 1966.