日消外会誌　10（3）：315～319，1977年

特集 3*

胸骨後食道再建術の諸問題

国立がんセンター
飯　塚　紀　文

EARLY AND LATE COMPLICATIONS AFTER RECONSTRUCTION OPERATION BY RETROSTERNAL ROUTE FOR THE ESOPHAGUS

Toshifumi IIZUKA
National Cancer Center Hospital

索引用語　Esophageal carcinoma, Reconstruction of the Esophagus, Complication of Operation for the Esophagus, Problems of Operation for the Esophagus.

胸部食道癌に対する食道再建術式は，再建経路，使用臓器の差により多くの方法が行われている．食道癌の病巣の部位，広がり方によりある程度の術式の差は当然であるが，各施設により異なった術式が行われているのは，食道癌に対する再建術式が，現状では未だ確立されていないからである．そのために各施設で行われているおのおのの術式の術後の問題点を比較検討することは非常に有意義なことである．

著者は現在国立がんセンター病院で主として行っている胸骨後経路の形成胃管による食道再建術の術後の問題点について検討した．この中には術後早期に術後合併症としてみられる，縫合不全，無気肺，肺炎，両側開胸，反回神経麻痺などと，さらに後期になって起こって来る吻合部狭窄や，食事摂取の状況，体重の変動などがある．以下これらの各問題点について述べる．

I. 手術死亡

昭和42年7月から昭和51年6月までに胸骨後経路による食道再建術を行った症例は210例であるが，1月以内に死亡した手術直接死亡は4例である．したがって直死率は1.9%である．4例の死因は，肝腎障害1例，心不全1例，肺炎，膿胸各1例であった．肝腎障害の例は胸膜癒着が高度で，出血量が多く，手術時間も長かったことが原因と考えられ，二期分割手術の適応であったと考えている．心不全の例は73歳の男性で術後3日目に急に心不全を起こして死亡した．肺炎の例は胸水貯溜も合併し，呼吸不全で死亡した．膿胸の1例は縫合不全から膿胸を起こしたものである．**表1**は国立がんセンターで行った各種術式別の直死率をみたものである．他の術式と比較してみても直死率は低いので，比較的安全な手術々式であるということができよう．

表1　Direct death

	total	death	%
Intraabdominal anastomosis	10	0	0
Retrosternal reconstruction	210	4	1.9
Antesternal reconstruction	61	5	8.1
Intrathoracic anastomosis	111	13	11.7
Resection alone	16	10	62.5
Total	408	32	7.8

しかしながら，この他に術後合併症のために退院できずに死亡した症例が17例（8%）あった．手術から死亡までの期間は53～204日であり，退院できなかった原因は縫合不全によるものが13例と圧倒的に多かった点が注目される．

手術々式の安全性を論じる時には直死率のみではなく，在院死をも論じなくてはいけない時代になったと考えている．在院死亡までをふくめると，胸骨後経路で胃

* 第9回日消外総会シンポⅢ
食道再建術後の諸問題

管による食道再建術の，手術に関連した死亡は21例で10%である．

II. 縫合不全

食道再建術後に最も問題になるのが，縫合不全である．胸骨後経路の再建術では，縫合不全が直接手術死亡に結びつくことはないが，在院死亡とは大いに関係している．縫合不全は53例にみられた．この中27例は小さな縫合不全であり，保存的治療で治癒した．残りの26例が治癒までに長い日数を必要とし，とくに4例は一部壊死を伴うような大きなものであった．壊死をともなつたものの中2例は縦隔炎を合併した．このような大きな縫合不全を起こすのは，胃管の先端の血流不全によるものである．胃管作製後には，その先端の血行の状態を充分にチェックしなくてはならない．また胸骨後経路で挙上した後も，先端の色に気をつけて血流が悪いときには対策を考える必要がある．

縫合不全の徴候は頚部創の変化でわかる．まず発赤として現われ，浮腫を伴い，次いで創より漿液性滲出物がみられ，最終的には膿の排出という順に進行して行く．そして遂には唾液瘻を形成するにいたる．毎日手術創を観察しながら，これらの変化を見て行く訳であるが，これらの症状が現われても縫合不全を起こさないですむものがどれ位あるかを検討したのが**表2**である．すなわち，発赤がみられても縫合不全を起こさなかったものが16例あった．この中には発赤が現われても間もなく消失したものもあった．浮腫，滲出液排泄があっても縫合不全にいたらなかったものが各2例あり，膿性排液があっても縫合不全にならなかったのが2例あったが，これらの例ではこの症状の持続期間が短かく，皮下の炎症のみにとどまっていたものと考えられる．これらの結果から，発赤のみではそのまま治癒する場合が多いので，経過を良く観察していれば良い，ということになる．

表2　Local Sign and Leak

reddness	⟶	leak	(−)	16
edema	⟶	〃	(−)	2
secretion	⟶	〃	(−)	2
pus	⟶	〃	(−)	2

また，これらの局所症状の発現する時期が問題で，術後3～4日と早期に現われる時には大きな縫合不全の場合が多く，術後7日前後になって出現する時には保存的治療で治癒するような小さな縫合不全である場合が多い．したがってこれらの症状の現われる時期をチェックしておく．

膿性排液が認められたならば，周囲への炎症の波及を防ぐために頚部創から排膿する．壊死性物質の認められる時にはこれらを排除するとともに，抗生物質を増量して炎症の軽減をはかる．多くの場合，このような保存的治療で治癒する．

縫合不全になると唾液瘻を形成するから，患者にはなるべく唾液を飲まないように協力を依頼するとともに，頻回に包交して唾液による皮膚への刺激をとるように努力する．炎症が治まると，唾液瘻は急速に縮小して閉鎖する．

縫合不全を起こした場合には，食事の経口摂取がどれ位遅くなるかが問題である．一時的に創が治癒した場合には術後8～14日から経口食事摂取を開始している．軽度縫合不全の症例では，統計をとってみると術後9～21日から経口摂取を行っている．中等度縫合不全の場合には術後17～40日から経口摂取が可能であるが，壊死を伴うような症例では再手術を行ってからでないと経口食事摂取は不可能である．

III. 反回神経麻痺

誤飲や嗄声を起こすために反回神経麻痺も重要な問題である．解剖学的関係から左反回神経が損傷されることが多い．胸腔内操作でとくに上縦隔，気管の左側のリンパ節廓清を行う際には注意が必要である．また，頚部創から頚部食道を扱う時にも，気管と食道との間を左反回神経が走っているので粗暴な操作は慎しまなくてはいけない．われわれの210例の中29例に反回神経麻痺がみられた．中部食道癌に最も多くみられたので，上縦隔の操作時に起こったことを示している．

術後，患者の声を開けば反回神経を損傷したことが明らかなので，この時には術後の患者の管理が重要である．唾液の嚥下にも注意してなるべく飲みこまないで出させるようにする．また，経口的に水分を摂取し始める時にも患者を良く指導して誤飲を避けるようにする．すなわち，始めは水をほんの少しなめるように，すするようにして飲ませる．これをくり返して練習させてから次第に多くの量の水分をとらせることである．一息に飲ませると誤飲して患者の苦痛は大変なものになる．

われわれは以上の点に良く注意しているので誤飲から肺炎を起こして死亡した例はない．この点については看護婦の協力が絶対必要である．蛇足であるが術後のX線透視ではガストログラフィンを使って，たとえ誤飲して

も後遺症が残らないように注意する．反回神経麻痺がなくても術後，経口摂取をせずに始めて造影剤を飲まされると誤飲することがあるからである．バリウムの誤飲は重大な肺炎を合併する．

IV. 両側開胸

両側開胸も案外多いものである．開胸手術を行うのであるから，術当日から7日位までは胸部X線写真を撮影するので，見逃されることはないが，分割手術で開胸操作を伴わない時にも胸骨後操作で開胸する可能性があるので，胸部X線写真の撮影が絶対必要である．両側開胸になっても胸腔ドレーンを入れるか，脱気をすれば大事にいたることはない．210例の中，明らかに反対側開胸を認めたのが15例あった．4例は2期分割手術の再建時に発生したから，胸骨下腔の剝離の際に起こったことは明らかである．他の11例では切除操作の際に起こしたものがほとんどであった．

このほかに，明らかに開胸したと思われる事実がなく，術直後の胸部X線写真でも両側開胸の所見がないのに，次第に対側に胸水の貯溜を認めたものが41例という高頻度に認められた．胸腔穿刺を行うと血性の胸水が得られ，そのまま治癒した．これらは手術時に気がつかなかった胸膜損傷部位から血液が入って，次第に胸水の貯溜をみたものと考えられる．したがってこれらを合わせると 56例（26%）に両側開胸があったということになり，術直後からの胸部X線による経過観察が如何に重要であるかを示している事実である．

V. その他の胸部合併症

膿胸が2例，縦隔炎が3例，乳糜胸が2例発生した．縦隔炎の1例，乳糜胸の1例を除いて，いずれも手術直接死亡となっている．膿胸，縦隔炎はその原因としては縫合不全があり，縫合不全の発生した時の重要性を物語っている．またこれらの症例の手術記事を見ると，胃大網動脈が細く，胃管の先端の血流が余り良くないのに胸骨後経路で再建したものである．したがってこのような症例では胸骨後経路ではなく，胸骨前皮下経路にしておき，後で形成手術を考えるのが良いと思っている．乳糜胸も発生すると低栄養となり，術後の監理が大変である．したがって乳糜胸は発生を予防するのが第一である．閉胸に先立って後縦隔を良く観察してリンパ液の貯溜がみられるか如何かを良く観察する．若しもリンパ液様の薄い液体が貯溜して来るような時には胸管を結紮する方が良い，と考えている．

VI. 吻合部狭窄

表3 Stenosis and Reoperation 1976.

moderate leak	27 → 14 → 13
minor leak	22 → 4 → 2

後期になっての最も大きな問題は吻合部の狭窄である．吻合部狭窄はいずれも縫合不全を起こした症例の中から発生した．したがって縫合不全が吻合部狭窄の原因である．縫合不全により周囲に炎症性変化や瘢痕を形成し，これが吻合部の狭窄を起こしたのである．縫合不全の大小により吻合部狭窄の発生の頻度も変る訳である．**表3**は縫合不全を軽度と中，高度とに分けてみたものである．中，高度縫合不全27例の中から14例の吻合部狭窄が発生し，13例が再手術を必要とした．約半数が再手術を必要とするような吻合部狭窄を来したことになる．しかし，軽度縫合不全の22例の中4例に吻合部狭窄が発生し，2例が再手術を必要としたという事実は重要である．すなわち，人によっては軽度の縫合不全でも，炎症性変化から瘢痕形成に進んで狭窄を来すのである．この症例の中には4～6月たってから狭窄症状が現われ，次第に進行して水も通らなくなった症例があり，個体差の存在を感じさせるものである．

吻合部の狭窄がなくても，残存した頸部食道が長く，食道胃吻合部の上で屈曲している時には通過障害を訴える例がある．しかし，このような症例では訴えがあっても食事摂取が可能で，体重の減少を来さない．

図 1

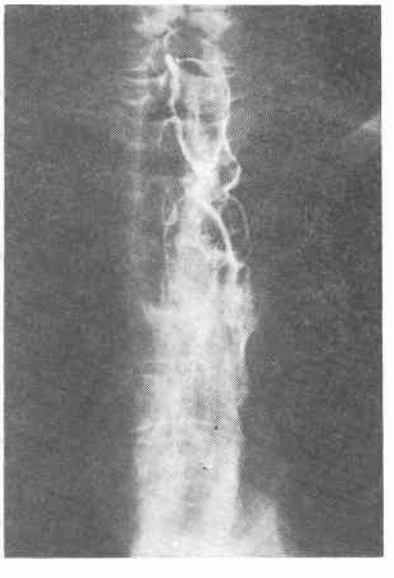

図　2

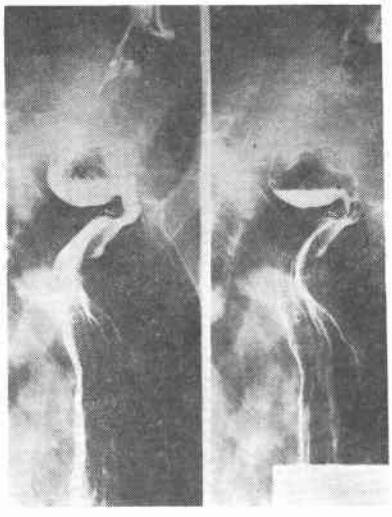

図　3

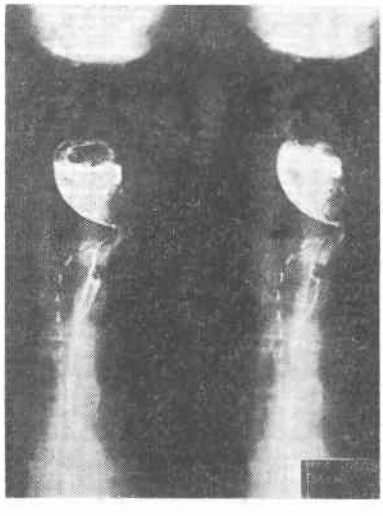

図1は胸骨後再建術後経過順調なもので，吻合部は良くのびており，通過も良好である．患者の訴えもなく，手術前と同じように食事の摂取が可能である．

図2は頚部食道が長く屈曲しているため，頚部食道の拡張とバリウムの残存が認められる．この症例は2期分割例で，2期分割手術の際には残存した頚部食道が周囲組織を癒着しているため，このような形になることがある．しかしながら食事の摂取は可能で，とくに大きな訴えはない．

図3の症例は手術後，喀痰排出困難のため気管切開を行い，そのためもあって軽度の縫合不全を起こしたが治

図　4

癒し，通常の食事を摂取していた．ところが3月後より通過障害が起こり，次第に増強し，このような高度の吻合部狭窄が発生した．そこで，吻合部の瘢痕をとり除き再吻合を行たところ，図4のように通過は良好となり，その後は吻合部狭窄は発生しなかった．

このように高度の吻合部狭窄が発生した時には再吻合を行う．吻合部の高さによって，鎖骨の胸骨端を切除するか，胸骨を縦切開するかして，吻合部を充分良い視野に出し，胃管を周囲から剝離して，吻合部に緊張のかからないような状態にして再吻合を行う．ほとんどの症例で良い結果を得ている．

以上，形成胃管を使用した胸骨後経路による食道再建術の術後の問題点について検討を加えた．これらの中のあるものは充分な注意と熟練とによって避けることができるであろう．しかし，食道癌を対象として手術を行う場合，如何しても避けられないものもある．したがって，術後起こり得べき種々の問題点を常に頭の中におきながら患者の監理を行うことが重要であると考えている．問題は，これらの合併症を絶対に起こさないということではなく，このようにして発生した合併症を早く発見して，適当な治療を行うことによって，さらに悪化するのを防ぎ，手術による死亡を減少させることである．起こり得べき合併症を充分に知っておくことが，合併症を起こさないことだといえよう．

文　献

1) 赤倉一郎ほか：消化管吻合ならびに食道胃吻合における基礎的諸問題．手術，**21**，313—324，

1967.
2) 飯塚紀文ほか：大弯側形成胃管による胸骨後食道再建術，術式と154例の検討．日本消化器外科学会雑誌，**6**，435—446，1973.
3) 飯塚紀文：大弯側形成胃管による食道再建術．手術，**30**，389—397，1976.
4) 金子丑之助：日本人体解剖学，第3巻，506—512，1963，南山堂.
5) 三富利夫ほか：術後の乳糜胸．外科診療，**15**，288—296，1973.
6) Petrov, B.A.: Retrosternal artificial esophagus created from colon, 100 operations. Surg. **55**: 520—523, 1964.
7) Rapant, V.: Die Technik der Tunnellierung des Retrosternalraumes bei der retrosternalen Speiseröhrenplastik. Thoraxchirurgie **11**: 631—637, 1964.