日消外会誌　10（3）：320～324，1977年

特集　4*

食道再建術後の問題—とくに，逆流性食道炎ならびに瘢痕性狭窄について—

東京女子医大消化器病センター外科
遠藤光夫　中村光司
吉田操　林恒男

CLINICAL STUDIES OF THE POST-OPERATIVE REFLUX ESOPHAGITIS AND THE CICATRICAL STENOSIS OF THE ANASTOMOTIC STOMA

Mitsuo ENDO, Mitsuji NAKAMURA, Misao YOSHIDA and Tsuneo HAYASHI
Department of Surgery, Institute of Gastroenterology, Tokyo Women's Medical College

索引用語　逆流性食道炎，食道再建術，吻合部狭窄，内視鏡的焼灼切開

食道外科の進歩により，手術死亡率がいちじるしく改善され，手術の安全性が確立されるにつれ，食道癌における遠隔成績の向上と，術後遠隔時の愁訴をできるだけ少なくする術式の工夫へと，問題点も移っている現在である．

食道再建術々後遠隔時の合併症として，術後逆流性食道炎と吻合部瘢痕性狭窄は，従来よりいろいろと問題にされ，その予防的術式の工夫については，諸家により報告も多い．しかし，一旦起ってしまったものに対する対策については，まだ十分とはいえない．

以下，食道再建術々後の問題として，術後逆流性食道炎ならびに吻合部瘢痕性狭窄について，臨床的検討を加え，その治療についてもふれてみる．

I.　術後逆流性食道炎

多く，膵，十二指腸液の食道内への逆流により発症するもので，食道胃吻合例でも，実際に内視鏡検査を行うと，食道および胃内に胆汁の逆流をみる食道炎症例がかなり多く，たとえ胃が残っていても，術後逆流性食道炎の成因に，胆汁・十二指腸液の影響が大きいものと思われる[1)3)]．

1）術式別頻度

食道再建術後の食道鏡検査施行例からみてみると，その発生頻度は，平均37％である．この数字は，内視鏡検査を施行した症例で，やはり，愁訴のあるものが多く，また，食道鏡所見からみて，軽度というものも含まれているので，実際の手術症例からの頻度，また臨床的に問題となるものは，もっと低い値であろうと考えている．

各再建術式別に発生頻度をみてみると，食道胃吻合では，胸腔内吻合27％，腹腔内吻合23％，腹腔内食道空腸吻合では，β型吻合で55％，Roux 式吻合で11％，Interposition（空腸有茎移植）13％である（表1）．実際の手術例からの頻度に比べやはり高いと思うが，術式別頻度の傾向は同じと考えている．

食道胃吻合を，胸壁前で，頚部で行っているものでは，就寝時，口の中へ胃液の逆流はあるものの，食道炎は認めていない．再建術式からみて，食道空腸吻合では，Roux 式吻合と Interposition が優れていて，現在，局所の進んだものには Roux 式吻合を，長期遠隔成績のえられると予想されるものには Interposition による再建を行っている．

なお，腸管の癒着，癌性腹膜炎などによる腸の通過障害のある場合には，術式の如何にかかわらず，食道炎がみられる．

---

* 第9回日消外総会シンポⅢ
食道再建術後の諸問題

表1　食道再建術後食道鏡検査例（609例）

		良　好	食道炎 食道潰瘍	狭　窄	再　発	その他	計
胸壁前及び胸骨後食道胃吻合		8		3			11
胸腔内	食道胃吻合	50	27	13	4	3	97
	食道空腸吻合	10	1	1	1		13
腹腔内	食道胃吻合	37	24	28	12	2	103
	食道空腸吻合（β型吻合）	100	153	10	16	1	280
	食道空腸吻合（Roux式）	25	4	6	3		38
	食道十二指腸間空腸有茎移植	47	9	8	3		67
計		277	218	69	39	6	609

表2　内視鏡所見と臨床症状

食道所見＼臨床症状	な　し	胸やけ	つかえる感じ	食物がしみる	逆流する	その他
良　好	13	5（19%）	3		1	7
軽　度	2	4	3			1
中等度	5（29%）	12	3	3	2	4
高　度	1	6	1			

表3　術後逆流性食道炎の発生時期

	胸腔内食道胃吻合	腹腔内食道胃吻合	腹腔内食道空腸吻合
1カ月以内			1
1～3カ月		1	18
3～6カ月	1	3	29
6カ月～1年		3	34
1年～2年	2	4	13
2年以上	5	2	7

2）臨床症状

逆流性食道炎の臨床症状として，胸やけ，食道のつかえ感，嚥下痛，味がにがい，などの症状をみるが，これら臨床症状と食道炎所見とは，ほぼ相関するものの，必ずしも一致しない（表2）．症状がなくても，食道炎が中等度から高度にみられるものが29%もあり，反面，食道炎所見のないものでも，19%に胸やけを訴えるものがみられた．

術後逆流性食道炎の発生時期を，内視鏡所見を参考にすると，術式で，やや異なった傾向をみる（表3）．食道胃吻合で，胸腔内のものでは，術後日が経つにつれてからの方が多くみられるが，腹腔内のものは，どちらかというと幅広く，食道空腸β型吻合では，大体，術後3カ月～1年に峰があって，術後日が経つにつれて，発生頻度は減少してくる．

3）診　断

食道の粘膜面を直接に観察できるということと，X線検査では術後の変形が加わってなかなか診断しにくいこともあって，内視鏡診断をする機会が多いが，その粘膜像については，食道疾患研究会より，1つの基準が作られている[2]．1．色調変化型，2．びらん潰瘍型，3．隆起肥厚型，の3型に分類されているが，その大部分は，びらん潰瘍型に入る．

術後食道潰瘍は，ほとんど食道胃吻合例にみられ，食道空腸吻合では，わずか1例，肛門側の空腸にみられた潰瘍を経験しているにすぎない．食道再建術後の消化性潰瘍をまとめてみると（表4），吻合部にみられるものと，吻合部直上の食道下部にみられるものとに分けられる．その成因として，前者では，術後の縫合不全が関与していることが多い．臨床症状からも，前者は，疼痛を主訴とし，嚥下障害を訴えるが，後者は，多くの場合逆流性食道炎の症状を訴える．また，前者では，出血を伴うことがある．

4）再建術式の検討

表4　食道再建術術後消化性潰瘍（15例）

	内視鏡所見	臨床症状	術直後の縫合不全	合併症	内科的治療
吻合部潰瘍（11例）	吻合部及びその肛門側にみられ，深いものが多い	胸痛，背痛，心窩部痛など"いたみ"を主訴とすることが多い．嚥下障害（＋）	有	出血 狭窄	奏効しにくい
食道（下端部）潰瘍（4例）	吻合部直上の食道下端にみられる	"胸やけ"など逆流性食道炎の症状が多い．嚥下障害（＋）	無	軽度の狭窄	奏効しにくい

われわれの下部食道および胃全摘後の再建術式は，

- 食道胃吻合
  - 胸腔内　124
  - 腹腔内　75
- 食道空腸吻合
  - 胸腔内　51
  - 腹腔内
    - β型吻合　500
    - Roux 式吻合　130
    - Interposition　166

と，食道空腸吻合で，β型吻合が一番多い．癌の局所進展が高度の例や，全身状態の不良の例に，手術が安全であることと，手技が簡単であることからβ型吻合が多く用いられてきたが，術後逆流性食道炎を予防するため，前述したように現在は，Roux 式吻合を用いている[4)5)6)7)8)]．

その手技も，β型吻合を少し延長するというだけの簡単な操作にしている．トライツ靭帯より20～30cm で腸管を切離，そのまま延長上の腸管膜を10cm 程切離する．これを扇状に開き，ループの吻合部から輸入脚との吻合間を30cm 以上離しているが，この距離は，肛門側の腸管をたるませるようにしてとっている（**図1**）．

β型吻合とこの Roux 式吻合との比率をみてみると，1973年55例と4例，1974年24例と52例，1975年はβ型吻合0で，Roux 式吻合 62例と，この2年間β型吻合は行っていない．

5）術後逆流性食道炎の外科的治療

術後逆流性食道炎には，多く薬物治療が行われる．1年以上内視鏡的に経過を追求した46例で，食道炎の経過をみてみると，50％に改善がみられるものの，不変 24％，また，26％には却って増悪がみられている．

術後逆流性食道炎に対し，逆流防止のための外科治療として**表5**に示すような方法を行った．食道胃吻合例で，胃内容の停滞のみられたものに，ドレナージ手術を施行した．幽門成形を行った2例に，臨床症状の軽快がみられた．食道下部の潰瘍の1例には胃腸吻合術を施行したが，効果がなく，結局，再切除し，食道空腸吻合（Roux

表5　術後逆流性食道炎に対する外科的処置

初回の再建手術々式	食道炎・食道潰瘍の外科的治療	効果
胸腔内食道胃吻合（1例）	幽門成形	有効
腹腔内食道胃吻合（3例）	胃空腸吻合	無効
	幽門成形	有効
	再切除，食道空腸吻合（Roux）	著効
腹腔内食道空腸吻合（Braun吻合及びβ吻合）（11例）	Braun吻合，β吻合 → Roux 吻合	著効10例 有効 1例

輸入脚を切離，30cm 肛門側へ再吻合

図　1

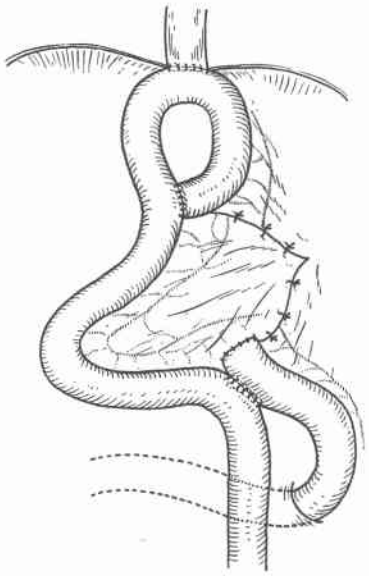

式）で再建，治癒せしめた．

食道空腸吻合（B-Ⅱ型，β型吻合）で，ブラウン吻合，β吻合の輸入脚を切断，30cm 肛門側に再吻合する方法は，手技も簡単で，著効をあげている．左側腹部の小切開で入るが，多くの場合，前回の手術の影響は，横行結腸より下には及ばず，orientation も比較的容易につく．吻合部より1cm 離して切離，断端は閉鎖，腸間膜の血管の arch は切離せず，そのまま輪出脚をたるませて，30cm の距離をとり再吻合するもので，腸間膜の捻れをみて，端側吻合，側々吻合のいずれかにする．術後排ガスをみる頃より，それまでの臨床症状はすっかり消失，とくに，食物の味が本来の味に戻ったとよくいう．術後2～3週での内視鏡所見で，手術前のびらん性変化は全く消失するが，いかに年余にわたったものでも，粘膜面の変化は非常に短時日に改善する．

II. 吻合部瘢痕性狭窄の対策

術後吻合部の狭窄を来たさないよう，縫合法，縫合材料を吟味し，層々吻合にして，できるだけ粘膜層同士が癒合するよう丁寧に縫合し，吻合部に緊張のかからないように配慮した手術を心掛けている．

吻合部の瘢痕性狭窄に対する治療としては，再建術式別に表6のように考えている．

表6　瘢痕性狭窄に対する治療

胸壁前食道胃吻合―胃瘻開口し，ブジールングも，しかし積極的に手術療法を
胸骨後食道胃吻合―内視鏡的焼灼及びブジールング
胸腔内及び腹腔内吻合―内視鏡的焼灼およびブジールング，場合により手術療法を

1）手術的治療

胸壁前食道胃吻合には，胃瘻を再開口し，逆行性にネラトンなどでのブジールングも容易であるが，形成手術もむづかしくなく，効果の多いことから，積極的に外科治療を行っている．

吻合部の外側に食道から胃に及ぶ縦の皮切を加え，吻合部前壁の皮膚との癒着はそのままとし，後壁を周囲組織から十分に剝離する．吻合部を後壁で，食道から胃に縦切開を加え，横に縫合する（図2）．吻合部は pinhole のみのことが多く，結局側々吻合の形になる．層々吻合で，内側の粘膜層同士は Dexon 3―0連続縫合，外側の外膜・筋層と漿・筋層は絹糸の結節縫合で行う．

後壁での処理は，前壁が皮膚のみで抵抗の弱いためで，この形成術による縫合不全はほとんど経験していない．

図2　胸壁前食道胃吻合術後吻合部狭窄の手術

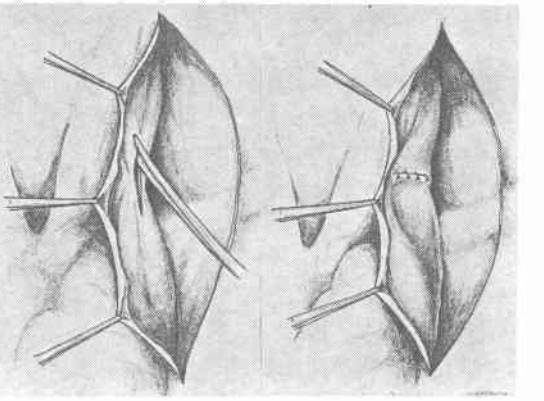

図3　上は切開用導子，下は高周波電流装置．本装置の切開電流目盛 2.5前後で行つている．



2）内視鏡的切開拡大術

胸骨後食道胃吻合，胸腔内また腹腔内食道胃また空腸吻合には，まず内視鏡下の焼灼，切開による拡大を行っている[6]．

外科手術における電気メスの，高周波電流装置と，先端の扁平な焼灼用切開導子である（図3）．食道ファイバースコープの鉗子孔より焼灼用切開導子を挿入，直視下に瘢痕狭窄部にあて，通電し，切開，狭窄部の拡大をはかるものである．狭窄の程度にもよるが，3～4カ所を切開，1回で開大の不十分のときは，日をおいて2～3

回施行する．

吻合部の瘢痕がごく短かいときは，切開のみで目的を達せられるが，やや長めのとき，周囲の組織が厚く感じられるものでは，ブジールングを併用した方が再狭窄を防ぐのによい．このブジーに，金属のらせんを軸にビニールで覆い，先端に金属の紡錘状チップをつけたもので，手許の操作で，先端を60°まで屈曲できるようにしたものを用いている．X線透視で，吻合部は偏位していることが多く，真直なブジーではどうしても吻合口に一致させられない場合が多く，X線透視下の操作で，先端を吻合部に一致するよう曲げながら調節している．

内視鏡的切開拡大術を施行した症例を，術式別にみてみると，

胸骨後食道胃吻合	3
胸腔内食道胃吻合	2
腹腔内食道胃ならびに空腸吻合	12
腹腔内食道離断術（器械吻合）	2

で，多くは1回で目的を達しているものの，なかには，3回施行した症例も含み，いずれも効果をあげている．

胸骨後吻合例には，細径の食道ファイバースコープ（EF-PA, 短型 GIF-PⅡ）を用い，細めの切開用導子を作成使用し，目的を達している．また，静脈瘤の離断術後の狭窄にも，出血はなく，一回の切開で開大することができた．

焼灼切開後の合併症として，1例に発熱，瘻孔の再開通をみたが，抗生剤投与で治癒し，嚥下障害も改善せしめた．通常焼灼切開部は，3日位は白苔をおびた潰瘍を形成するが，7日後の検査では潰瘍は治癒し，吻合口は，切開した拾好に拡大している（図4）．

図4　左は切開前，右は切開後2週間，焼灼切開部は左図の後壁，左側，右側と3ヵ所に施行した．

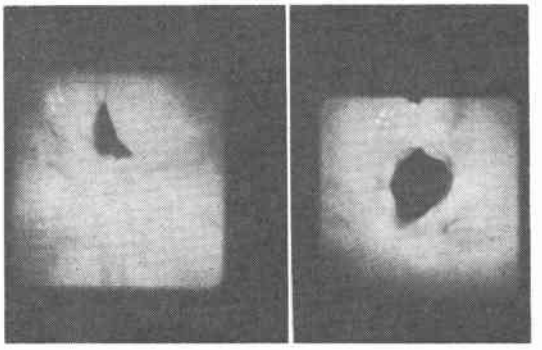

おわりに

手術の安全性がますにつれ，できるだけ術後愁訴の少ない術式を目指すようになり，食道再建術々後の合併症である逆流性食道炎にしても，吻合部の狭窄にしても，その予防術式については，諸家によりいろいろ工夫が加えられ，報告されている．しかし，一旦おきてしまったものに対する対策については，まだ解決されていないこともあり，その治療を中心に検討を加えてみた．

逆流性食道炎で，とくに食道空腸吻合BⅡ型またはβ型吻合後の例に対して，輸入脚を切離し，Roux 式に再吻合することで著効をえたこと，また，吻合部の狭窄に対しては，内視鏡的切開拡大術を一応行うべきものであること，などについて強調した．

もちろんこれら後遺症については，起こさぬ手術を行うことが原則で，術式，縫合材料，術後の処置について，今後とも検討をすすめるところである．

文　献

1) Gillison, E.W. et al.: The significance of bile in reflux esophagitis. S.G.O., **134**: 419, 1972.
2) 食道疾患研究会編：食道炎の内視鏡診断基準．金原出版，1975.
3) 加藤一雄：術後逆流性食道炎知見補遺．日胸外誌，**8**：219，1960.
4) 中山恒明ほか：中山式下部食道噴門切除β吻合，胃瘻造設術．手術，**18**：277，1964.
5) 大内清太ほか：われわれの常用する胃全摘後再建術式（ρ吻合）について．外科，**29**：347，1967.
6) 遠藤光夫ほか：食道再建術々後吻合部狭窄に対する拡張法の1・2の工夫．日気食会報，**24**：177，1973.
7) 遠藤光夫ほか：胃癌術後の病態生理，とくに胃全摘および噴門側切除術を中心に．外科，**36**：547，1974.
8) 遠藤光夫ほか：逆流性食道炎．外科診療，**18**：250，1976.