日消外会誌　10（4）：368～376，1977年

# 食道平滑筋腫の臨床
## —教室における6治験例の報告と本邦60手術症例の統計的観察—

岡山大学医学部第2外科教室
佐藤　源　浜田　英明　大石　健三
河島　浩二　田中　聰　砂田　輝武

# STUDIES ON THE SURGICAL CASES OF THE ESOPHAGEAL LEIOMYOMA: REPORT OF OUR 6 CASES AND REVIEW OF THE JAPANESE LITERATURE

**Gen SATO, Eimei HAMADA, Kenzo OHISHI, Koji KAWASHIMA, Satosi TANAKA and Terutake SUNADA**
2nd Department of Surgery, Okayama University, Medical School

食道平滑筋腫の教室6手術例は，32歳から52歳で男女比5：1であり，Ce 以外の食道の各部位にみられ，全例核出術を施行しえた．文献上蒐集した本邦60手術症例の統計的観察を行った．年齢は2歳から62歳で，性別差はなく，発生部位は Ce になくて60％が下部食道であり，主症状は嚥下障害と異和感が多く，無愁訴例が11.7％である．術前診断は，癌腫とは区別されながらも，本症と診断せるものは極めて少なく，食道に16.7％に併発疾患があり，多発例13.3％である．手術々式は腫瘤摘出術と食道切除術がおのおの57.4％，40.8％である．本症の術前の確診，とくに悪性疾患との鑑別は困難であり，本症は愁訴の有無にかかわらず手術的療法を考慮すべきである．

**索引用語**：食道平滑筋腫・食道平滑筋腫の診断と治療・食道平滑筋腫の統計的観察

## I 緒　言

食道に発生する腫瘍は，大部分が癌腫であって良性腫瘍は稀であるが，そのなかでは平滑筋腫の頻度がもっとも高い．食道平滑筋腫の最初の報告は，Flavell[1] によると1559年 Sussius によって報告された下部食道の腫瘤によって窒息死した1例であり，1867年 Virchow[2] が病理組織像について初めて詳細に記載している．手術例では1932年 Sauerbruch[3] が腫瘍切除兼食道胃吻合を施行した報告が最初であるが，本邦ではすでに1931年大沢[4] が下部食道腫瘤の摘出に成功している．その後本邦の手術報告例は漸増し，とくに最近10年間では診断技術の向上に伴って急増し，すでに100例を数えるようである．

われわれは教室における本症の6手術治験例について報告し，あわせて本邦手術例に関して文献上蒐集し得た記載の明らかな症例に，自験例を加えた60症例の集計を行い，本症の臨床像について検討し，あわせて治療上の問題点に関して若干の考察を加える．

## II 症　例

われわれの経験した食道平滑筋腫の6手術治験例は，表1のごとくである．

症例1．37歳の男性で，約10年前より胸骨後部閉塞感を訴え，時々嚥下障害を伴い，入院1カ月前から咳嗽をきたし，某医で縦隔腫瘍を疑われて来院した．胸部X線写真で右肺門部上方に辺縁平滑な半円形陰影があり，断層写真で8 cm を中心に腫瘤陰影を認めた（図1）．食道造影で Iu の右側後壁寄りを中心に三日月状陰影欠損が

表1　食道平滑筋腫手術症例（岡山大学第2外科）

| 症例 | 年 | 性 | 主　訴 | 術前診断 | 発生部位 | 摘出腫瘤の性状 | | | 術式 |
|---|---|---|---|---|---|---|---|---|---|
| | | | | | | 大きさ | 重量 | 形態 | |
| 1 | 37 | 男 | 胸骨後部閉塞感<br>咳　嗽 | 縦隔腫瘍 | Iu<br>略全周 | 11×4×2.8cm | 40.5g | 分葉状 | 核出術 |
| 2 | 32 | 女 | 嚥下障害<br>胸骨後部閉塞感 | 食道平滑筋腫 | Iu<br>前壁 | 4.7×2.3×1.8 | 11 | 勾玉状 | 核出術 |
| 3 | 49 | 男 | 胸骨後部痛<br>咳　嗽 | 縦隔腫瘍 | Im<br>略全周 | 7.5×4×2 | 33 | 馬蹄形<br>(石灰化) | 核出術 |
| 4 | 37 | 男 | なし<br>(食道異常陰影) | 食道平滑筋腫 | Ei<br>略全周 | 6.5×4×3 | 22 | 複雑多形 | 核出術 |
| 5 | 52 | 男 | 心窩部痛<br>胸やけ | 食道壁内腫瘤 | Ea<br>前壁 | 3.5×2×1.5 | | 分葉状 | 核出術 |
| 6 | 42 | 男 | 嚥下障害<br>胸骨後部痛 | 食道腫瘍 | Iu<br>左壁 | 3.4×2.3×1.5 | 5 | 卵形 | 核出術 |

図1　症例1の胸部X線断層像

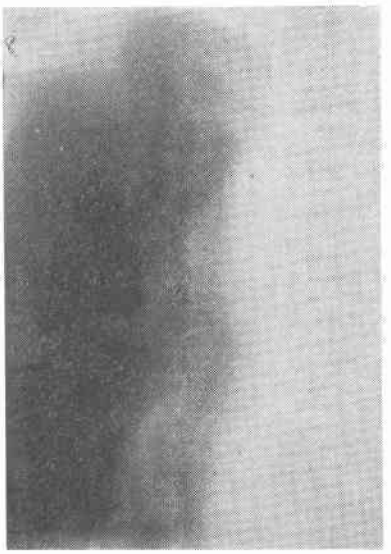

図2　2-aは症例1，2-bは症例2の食道造影所見

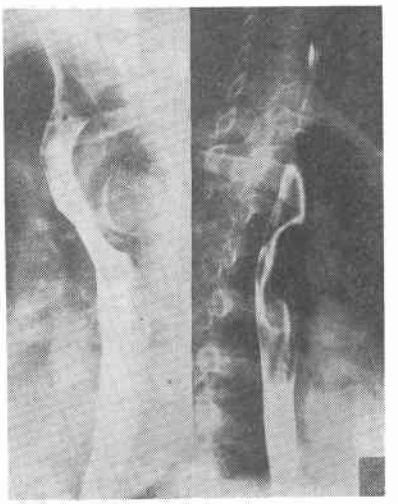

2-a　　2-b

あり（図2-a），食道鏡検査で前門歯列より27cm の部位に，正常粘膜で被われた隆起を認めた．縦隔腫瘍の術前診断で，1969年10月右第5肋間で開胸したが，Iu の前壁右半から後壁にかけて食道の4分の3周を囲繞する腫瘤を触知し，これを粘膜外に鈍的に剝離して核出した．食道の組織欠損部は筋層を被覆縫着して修復した．摘出腫瘤は白桃色で光沢があり，鈎状の突起を有して分葉状を呈し，大きさは11×4×2.8cm，重量40.5g であり，自験例中もっとも大きいものであった．

症例2．32歳の女性で，自験例中唯一の女性である．1年2ヵ月前より摂食時に胸骨後部閉塞感があり，某医で食道X線検査で異常を指摘されて来院した．食道造影では，第2斜位で Iu に辺縁平滑な楕円形の陰影欠損があり，第1斜位で前壁に三日月状陰影欠損を認め（図2-b），内視鏡検査で前壁に表面平滑な隆起性病変が観察された．1971年9月，右開胸で胸部食道に達し，奇静脈弓の高さに下縁を有する食道腫瘤を容易に核出した．摘出標本は勾玉状で，表面は平滑，帯黄灰白色で光沢があり，弾力性硬であった（図3）．

症例3．49歳の男性で，1ヵ月前より胸骨後部痛と軽度の嚥下障害をきたし，さらに咳嗽を伴った．某医で胸部X線像に異常を指摘されて来院した．胸部X線写真で右肺門部に境界明瞭な半円形腫瘤陰影があり（図4），この部の断層撮影で腫瘤陰影には石灰化像を認めた．食

図3　症例2の摘出標本

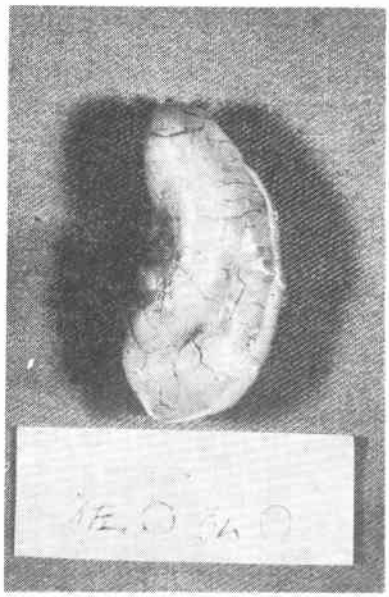

図4　症例3の胸部X線像

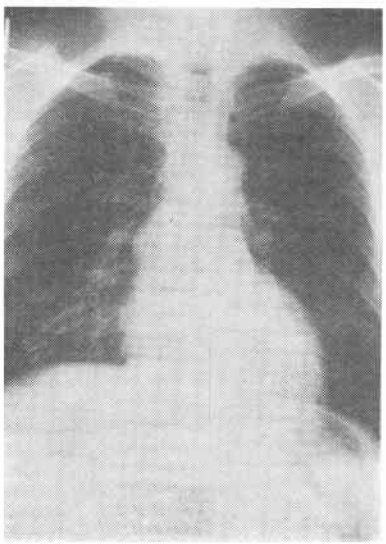

図5　5-aは症例3，5-bは症例4の食道造影所見

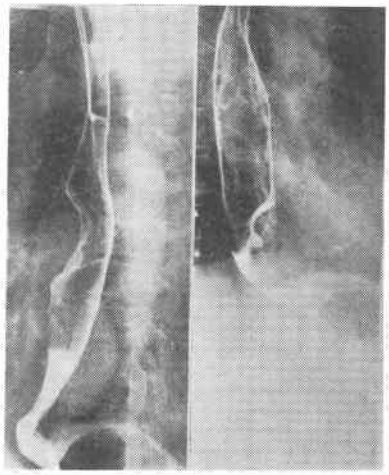

5-a　　5-b

図6　症例3の組織学的所見（石灰化像を示す，HE染色，× 100）

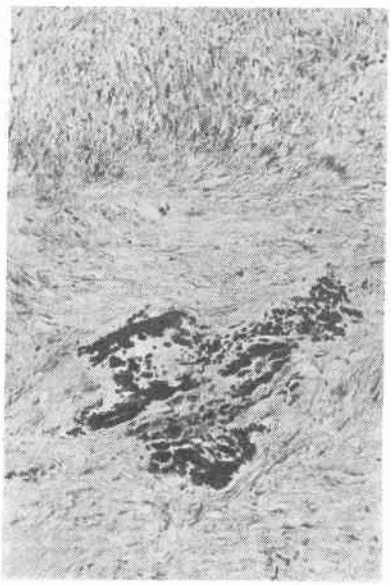

道造影では，Im の右前壁に平滑な陰影欠損があって第2斜位で欠損部中央に臍窩状変化を認めた(**図5-a**)．症例1と同様に縦隔腫瘍の術前診断のもとに，1969年3月に手術を行った．腫瘤は Im に存し，上縁は奇静脈弓の高さで前方は右気管支に接し，食道の後壁を除くほぼ全周をU字型に取り囲んでいたが，他症例と同じく核出術が可能であった．摘出標本は部分的に分葉状または結節状を呈した馬蹄形をなし，一部に石灰化を伴うところがあった．**図6**はその組織像を示し，石灰沈着像がみられる．

症例4．37歳男性であり，本例は術前に愁訴のなかった症例で，集団検診ではじめて食道の異常を指摘されて，本学耳鼻科で食道良性腫瘍の診断を受けて来院した．食道造影では，Iu の左前壁に半円形の平滑な陰影

図7　症例4の食道内視鏡所見

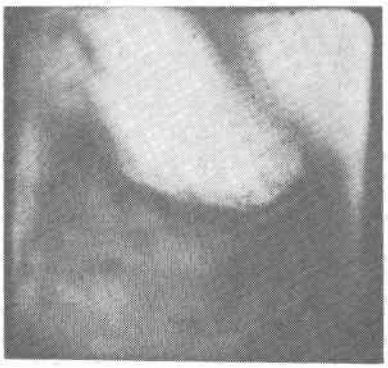

欠損がみられ，その中央部はわずかに陥凹している（**図5-b**）．内視鏡検査で前門歯列から33cm，左前壁に半球状腫瘤を観察したが，その被覆粘膜には異常はない（**図7**）．1971年3月開胸術を行い，Ei に粘膜下層より生じたと思われる複雑多形の腫瘤を認め，これを核出したが，腫瘤は後壁を除く4分の3周を取り巻いていた．

症例5：52歳の男性で，2カ月前より空腹時に心窩部痛と胸焼けがあり，下部食道の異常を指摘されて来院した．食道X線検査で，Ea に蟹の爪状に変形した不整円形の陰影欠損を認め，内視鏡検査では45cm の部に痙攣

図8　症例5の摘出標本

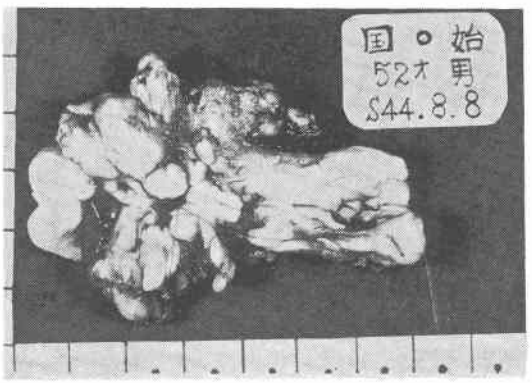


性収縮があって，病巣の詳細な観察は困難であった．1969年8月開腹し，食道胃接合部より2cm 口側の Ea にあったくるみ大の腫瘤を粘膜外に核出した．摘出標本は結節状で分葉構造を示し，薄い被膜で包まれ（**図8**），割面は既述の症例と同様に実質性で，嚢胞変性，出血，壊死などの二次的変化はみられなかった．病理組織診断は，前記4症例と同じく平滑筋腫であった．

症例6．勝村ら[5]が既に報告しており，省略する．

## III　本邦手術症例の集計ならびに考案

### 1．発生頻度

本症の剖検上の頻度は，Harrington & Moersch[6] の0.43%，Sweet ら[7]の0.03%，Edmonds[8] の7,999例中7例の0.09%，飯塚[9] の1,409例中8例の0.5%などの報告があるが，日本病理剖検輯報[10]によれば昭和47年度より3年間における67,926例中20例のわずか0.03%に過ぎない．食道良性腫瘍のなかでは，平滑筋腫の占める割合は Chi & Adams[11] の22%，Platchta[12] の36%などであり，本症の頻度がもっとも高い．食道癌に対する本症の比率は，Chi & Adams[11] の0.81%，Dillow ら[13] の2.3%，中山外科[14]の0.05%から赤倉外科[15]の0.4%などであり，報告者により著しい隔りがある．消化管における部位別頻度は，Piacentini[16] の集計では胃がもっとも多くて小腸，結腸に次いで食道の順であり，本症は 2,593例中167例の6.4%である．

### 2．年齢および性別分布

われわれの本邦集計例では，年齢は2歳から62歳にわたり平均39.6歳であり，30～50歳台が多くて76.3%を占める（**表2**）．Storey ら[17]の81例では10～70歳にみられ，平均38.6歳であるが，Gray ら[18]は12～70歳にわたって，年齢別分布に変動のないことを述べている．いずれの報告でも小児例は稀であり，本集計では女児の3例[19)~21)]のみである．本邦例の性別は男30に女29で差異を認めないが，Storey ら[17]，Gray ら[18]の報告ではともに1.8：1，Piacentini[16] 2：1などのごとく男性が女性の2倍を占め，本邦と欧米では若干異なる傾向がみられた．

表2　食道平滑筋腫の年令・性別分布（本邦例）

| 年　齢 | 男 | 女 | 計 |
|---|---|---|---|
| ～9 | 0 | 2 | 2 |
| 10～19 | 0 | 2 | 2 |
| 20～29 | 2 | 4 | 6 |
| 30～39 | 15 | 5 | 20 |
| 40～49 | 6 | 8 | 14 |
| 50～59 | 5 | 6 | 11 |
| 60～69 | 2 | 2 | 4 |
| 不　詳 | | | 1 |
| 計 | 30 | 29 | 60 |

### 3．発生部位

食道平滑筋腫は，筋層が主として横紋筋より構成され

表3　食道平滑筋腫の発生部位別頻度（本邦例）

| 発生部位 | 症例数 | | | % | | |
|---|---|---|---|---|---|---|
| Ce | 0 | | | 0 | | |
| Iu | 12 | 1 | 1 | 20 | 1.7 | 1.7 |
| Im | 10 (2) | | | 16.7 | | |
| Ei | 14 (1) | 8 (2) | | 23.3 | 13.3 | |
| Ea | 14 (3) | | | 23.3 | | |
| 計 | 60 (8) | | | | | |

（　）内は多発例

る上部食道には少なくて，下部食道に好発している．本邦60例の内訳は，Iu 20%，Im 16.7%，Ei と Ea が各々23.3%，Ei から Ea にわたるもの13.3%である（表3）．すなわち Ce 症例はなくて Ei 以下の下部食道が60%の過半数を占め，なかでも小範囲の Ea の症例の頻度が高いことが目立っている．Storey ら[17]の84例は上1/3が6%，中1/3が33.3%，下1/3と噴門が58.3%であり，Gray ら[18]の剖検例も含めた345例では，上1/3が7%，中1/3が34.8%，下1/3が55.2%であり，ともに過半数の症例が下 1/3 に発生している．本邦の Iu 症例の性別は，男性9例，女性3例であって圧倒的に男性が多いが，Gray ら[18]は上1/3の症例において同様の傾向を指摘している．

4.　病理学的事項

Rose[22] は，14例の剖検例の発生母地について，8例が縦走筋層，4例が輪走筋層，2例は粘膜筋板から発生したとしている．摘出腫瘤の形態は，本邦例では大きさと無関係に球状ないし卵形のものが最も多く，勾玉状，分葉状のものから，食道を囲繞する馬蹄形ないし環状のものまで多種多様である．腫瘤の長径は小なるもの0.6cm から大は28cm におよび，5cm 以上のものが56%でほぼ半数を占め，10cm 以上が20%である（表4）．重量の明記された15例のうち，最小は5g，最大のものは和田ら[21]の球状の410g の腫瘤である．欧米では Kenney[23] 1,420g, Sweet ら[7] 675g, Schnug[24] 632g などの巨大腫瘤の報告がある．

本邦60症例のうち多発例は少なくとも8例[25)~31)]，13.3%にみられ，6例が下部食道に存し（表3），長径は大部分が5cm 未満の小さなものである（表4）．河原ら[25]は下部食道に20個の腫瘤が多発した症例を報告している．Gray ら[18]の多発例は，345例中21例の6%であるが，Seremetis[8] は，diffuse myomatous hyperplasia と

表4　食道平滑筋腫の摘出腫瘤長径（本邦例）

| 長径 (cm) | 単発例 | 多発例 | 計 | % |
|---|---|---|---|---|
| ～4.9 | 17 | 5 | 22 | 44 |
| 5～9.9 | 16 | 2 | 18 | 36 |
| 10～ | 10 | 0 | 10 | 20 |
| 計 | 43 | 7 | 50 | 100 |

（多発例は最大腫瘤のみ集計）

多発症例を区別すれば，多発例は2.4%以下であるとしている．

本腫瘤は薄い被膜で包まれ，表面は平滑あるいは結節状を呈するものが多く，弾力性硬の実質性腫瘤である．腫瘤は血管に乏しく，嚢腫変性ををきたすことはほとんどなく，まれに石灰沈着をみる．本邦例ではわずか3例に石灰化の記載があるに過ぎず，自験の症例3は術前にX線像で石灰像を認めた．組織学的には，食道平滑筋腫は他の消化管たとえば胃におけるものと本質的に変わるところはない．われわれのいずれの症例でも，腫瘍実質はよく分化した平滑筋細胞からなり，これが束状となって交錯し，いわゆる interlacing pattern をつくっている．部分的に結合織成分が硝子化し，核が柵状配列を呈し，一見神経性腫瘍を考えさせるが，鍍銀法で繊細な好銀線維が個々の細胞を取り囲み，また PAS 染色で明らかに筋原線維の形成を認める点で鑑別は容易であった．壊死巣は認めないが，硝子化した部分にさらに石灰沈着を認めたものもある．しかしいずれも細胞密度，異型性は乏しく，核分裂像をほとんど認めないことから悪性所見を否定し得た．間質の反応はむしろ乏しく若干のリンパ球，好酸球を混在するにすぎなかった．

5.　症状

食道筋腫が存在しても，症状を現わさないことはまれでなく，Chi & Adams[11] の剖検例を含む102例では愁訴のあるものはわずか16例である．しかし手術症例では無症状例は少なくて，本集計では7例（11.9%）であり，その全例が検診や他疾患の精査によって発見されている．手術症例における術前無愁訴例の割合は Storey ら[17]，Gray ら[18]の集計でおのおの13.4%，13.2%である．

本症の愁訴を主症状でみると，表5に示すごとく嚥下障害がもっとも多くて39%，胸骨後部ないし心窩部の異和感28.8%，同部の疼痛22%などである．嚥下障害は，Storey ら[17]は53.6%，Gray ら[18] 48%といい，いずれももっとも頻度の高い愁訴となっている．嚥下障害は疼痛

表5　食道平滑筋腫の主症状（本邦例）

| 主　訴 | 症例数 | % |
|---|---|---|
| 嚥下障害 | 23 | 39 |
| 異和感（胸骨後部，心窩部） | 17 | 28.8 |
| 疼　痛（胸骨後部，心窩部） | 13 | 22 |
| 呕気，呕吐 | 5 | 8.5 |
| 咳　嗽 | 5 | 8.5 |
| るいそう | 4 | 6.8 |
| その他 | 5 | 8.5 |
| 無症状 | 7 | 11.9 |
| 計 | 59 | |

を伴うことは少なく，症例によって進行性であることもあるが，癌腫と異なりしばしば間歇的に出没するのが多い．腫瘤の大きさと嚥下障害の発現との間には，必らずしも相関がみられなかった．呼吸器症状として咳嗽を訴えるものが自験2例を含む5例[20)32)33)]に認められたが，その腫瘤の長径は7.5cm 以上で大きいものであった．Storey ら[17)]は咳嗽ないし呼吸困難を訴えた10例をあげて，呼吸器症状は腫瘤による気道の圧迫のためであるとしている．消化管出血は吐血の1例[34)]のみであり，これは併発せる食道憩室に基因したもので，本集計では本症に由来する顕出血の記載は見当らない．

表6　食道平滑筋腫の病悩期間（本邦例）

| 病悩期間 | 症例数 | % |
|---|---|---|
| ～1カ月 | 3 | 42.9 |
| ～3カ月 | 7 | |
| ～6カ月 | 3 | |
| ～1年 | 8 | |
| ～3年 | 8 | 42.9 |
| ～5年 | 6 | |
| 5年～ | 7 | |
| 無症状 | 7 | 14.3 |
| 計 | 49 | |

病悩期間は半月より20年余におよび，1年以内のものと，1年を越えるものがいずれも42.8%で同率にみられた（表6）．5年以上の愁訴例は約30%を占め，良性疾患の特徴がうかがわれ，Gray ら[18)]の報告と同率である．

6．診断

術前の診断にはほとんど全例食道X線検査が施行され，大部分に内視鏡検査を併用している．診断名の記載のある53例のうち食道の腫瘍としたものが42例である（表7）．従来本症によせる関心の程度もさることながら，壁内腫瘍に対する診断技術の制約もあって，術前診断は癌腫とは区別されながらも，食道腫瘍，食道良性腫瘍あるいは粘膜下腫瘍とするものが多く，平滑筋腫と診断せるものは意外に少ない．近年本症の報告例の増加につれて，その認識も高まり，本症の診断率は格段に向上しつつあるようである．食道癌ないしその疑診が3例[15)35)]にあり，うち1例[15)]は癌腫の下部に存する筋腫が偶然発見されている．食道憩室[34)]，横隔膜ヘルニア[20)]の各1例は，それぞれの疾患に本症を併存したものである．

表7　食道平滑筋腫の術前診断（本邦例）

| 術前診断名 | 症例数 |
|---|---|
| 食道良性腫瘍 | 17 |
| 食道腫瘍 | 9 |
| 食道粘膜下腫瘍 | 8 |
| 縦隔腫瘍 | 6 |
| 食道平滑筋腫 | 5 |
| 食道癌 | 3 |
| 食道アカラシア | 1 |
| 食道憩室 | 1 |
| 横隔膜ヘルニア | 1 |
| その他 | 2 |
| 計 | 53 |

食道造影所見は，腫瘤の側面像では境界明瞭な三日月ないし半月状陰影欠損を示し，時に図5のごとく欠損部の中央に臍窩様小陥凹を伴うことがある．また Schatzki ら[36)]の指摘するごとく，側面で腫瘤の辺縁が健常部へ移行する部位で急峻な角度を形成するのがみられる．他方内視鏡検査では，内腔に向かう腫瘤様突出が観察されるが，その粘膜面にはびらん，潰瘍などの異常所見はみられず，多くは内視鏡が容易に病変部を通過することができる．自験6例でも，食道鏡の通過が困難であった Ea 症例を除き，病変部の被覆粘膜にはまったく異常を認めていない．本邦例では有茎性腫瘤の報告は見当らないけれども，Gray ら[18)]は polypoid のものが4.4%，Seremetis ら[8)]は1%にあったとしている．内視鏡下の術前生検は，平滑筋腫自体の診断が困難であって，生検による感染その他の合併症を招く危険があるためにほとんど施行されていない．しかし粘膜面に潰瘍や炎症所見を観察す

れば，鑑別診断の上からも生検の対象とすべきであろう．

胸部X線像に異常陰影が存し，術前に縦隔腫瘍と診断された自験2例を含む6例[20)37)~39)]は，Iu と Im の各3例であって，4症例が胸骨後部異和感ないし疼痛を訴えている．Griff ら[40)]は縦隔に腫瘤陰影を認めた本症の5例を報告し，術前食道造影によってすべて食道平滑筋腫ないし粘膜下腫瘤の診断を下し得たとしている．

本症に同時性に併発せる疾患は，食道憩室が5例[33)34)41)~43)]でもっとも多く，他に食道癌[15)30)35)]，裂孔ヘルニア[20)44)]，胃癌[29)45)]などがある（表8）．憩室併発例のうち4例は，筋腫が下部食道に併存し，2例[33)34)]は腫瘤の対側に憩室が併存している．食道癌の併発例は本集計では3例にすぎないが，飯塚[9)]は自験切除食道癌370例中4例に本症の併存を確認しており，その頻度は精査によって高くなる可能性を述べている．

表8　食道平滑筋腫の併発疾患（本邦例）

| 併発疾患名 | 症例数 |
|---|---|
| 食道憩室 | 5 |
| 食道癌 | 3 |
| 食道裂孔ヘルニア | 2 |
| 噴門痙攣 | 2 |
| 胃癌 | 2 |
| 計 | 14 |

鑑別すべき疾患には，既述の併発疾患の他に，大動脈瘤や大動脈弓異常による食道偏位があることを念頭におき，必要に応じて血管造影を行うべきであろう．食道腫瘍には，種々の良性腫瘍があるけれどもきわめてまれであり，むしろ悪性腫瘍の食道肉腫との区別が大切である．なかでも平滑筋肉腫はX線および内視鏡所見上，本症との鑑別がしばしば困難であり，平滑筋肉腫では閉塞性ポリープ様病変や潰瘍性病変を伴う場合のあることや下部食道に好発することを参考にすべきであり，所見に応じて術前，術中の生検を行うべきである．

7.　治療

本症の治療は，原則として手術的療法を行う．手術療法の意義は，第1に腫瘤の摘出によってはじめて確診を下し得，悪性疾患の存否を確認できること，第2に腫瘤による愁訴を除去することにあり，第3に併発疾患の治療を併せ行えることである．良性腫瘍である本症に対する治療は，安全性が第一であるが，術前術後の管理の進歩により，開胸，開腹いずれの術式も危険なく施行されており，重篤な合併症のない限り手術療法を回避する理由は見当らず，本邦例は73％が経胸的に手術されている．術式は腫瘤核出術と食道切除術に大別され，その選択はまず腫瘍の悪性像の有無によってなされるのは当然であり，さらに腫瘤の大きさ，形態，発生部位などを考慮すべきである．本邦例は腫瘤摘出が57.4％，食道切除と食道噴門切除がおのおの20.4％を占め（表9），筋層切開による腫瘤摘出術が過半数に施行されて，その大部分が粘膜を損傷することなく腫瘤を核出し得ている．長径8 cm 以上の大きさの13例の術式は，腫瘤摘出7例，切除吻合6例であり，かなりの大きさのものまで食道切除なしに確実かつ安全に摘出されている．摘出後の食道欠損部は，多くの場合筋層縫合によって確実に修復することができ，われわれの経験では核出術々後の食道壁の変形はX線上短期間でほぼ正常に復して愁訴を残さない．しかし食道筋層による欠損部の補綴が困難な場合には，大網，横隔膜，肺組織などを利用して欠損部を修復することもあり[13)]，症例に応じて fundic patch 法[46)]を応用するものもある．Gray ら[18)]の166例は腫瘤核出ないし摘出が62.7％，食道切除兼食道胃吻合22.9％であり，Storey ら[17)]は前者が67.9％，後者27.4％と報告している．

表9　食道平滑筋腫の手術々式（本邦例）

| 術式 | 症例数 | ％ |
|---|---|---|
| 腫瘤摘出術 | 31 | 57.4 |
| 食道切除術 | 11 | 20.4 |
| 食道噴門切除術 | 11 | 20.4 |
| その他 | 1 | 1.8 |
| 計 | 54 | 100.0 |

多発症例8例の術式は，切除吻合が7例，残り1例が摘出術である．すなわち多発症例の87.5％が切除吻合であり，多発例の大部分が食道切除を必要とするようである．多発例は既述のごとく下部食道に好発しており，核出術を選ぶさいには唐沢[47)]の述べるごとく，術後食道裂孔ヘルニア，憩室などの合併症を起こさないように確実な食道修復をとくに心がけるべきである．

無愁訴例の治療方針は樹て難いが，本邦例の自験1例（症例4）を含む7症例[30)31)37)42)48)49)]は，33歳から61歳で平均43.6歳であり，そのうち5例の摘出腫瘤は長径が5 cm を越えている．照山ら[37)]は無症状例で Iu の長径

10cm，重量120g の腫瘤を摘出している．本症は術前の確診は困難であり，また鑑別困難な平滑筋肉腫の摘出腫瘤の大きさは5cm 以上が86%を占めるという報告[18]もあるので，われわれは無愁訴といえども長径5cm 以上と思われる粘膜下腫瘤は摘出すべきであると考えている．とくに下部食道は，平滑筋肉腫の発生頻度が高く，同部の腫瘤は積極的に加療すべきである．

8．予後

本症の予後は良好であるが，Storey ら[17]によると手術死亡率は4.7%であり，術式別では核出術1.92%，腫瘤切除兼食道胃吻合で13%であり，手術侵襲の少ない術式が術後合併症や死亡率の低いのは当然である．本邦例では悪性腫瘍の併存例を除き，手術死亡の記載は見当らず，術後再発例の報告もないようである．

## IV 結　語

1．教室における食道平滑筋腫の6手術治験例は，32歳から52歳にわたり，男5例，女1例で，Iu 3例，Im, Ei, Ea が各1例であり，全例核出術を施行し得た．

2．自験例を含む本邦手術例60症例の統計的観察を行って，その臨床像を検討した．年齢は2歳から62歳にわたり，性別に差はなく，発生部位は下部食道が60%を占めてもっとも多かった．主症状は嚥下障害，異和感，疼痛の順に多かった．

3．診断はX線検査と内視鏡検査によるものが多く，術前診断は79.2%が食道の腫瘍としているが，癌腫とは区別しながらも平滑筋腫と明記せるものはきわめて少なかった．併発疾患は食道憩室，食道癌などである．

4．手術術式は腫瘤摘出術が57.4%，食道切除が40.8%であり，長径8cm 以上のかなり大なるものも食道切除なしに摘出可能であり，手術死亡の記載はない．

5．多発例は13.3%を占め，大部分が食道切除の適応である．手術施行の無愁訴例は11.7%で，その摘出腫瘤の長径はほとんどが5cm を超えている．

6．本症は壁内腫瘤であるために，術前に悪性像の有無を診断することが困難であり，良性疾患ながら有愁訴例は勿論，症例によっては無愁訴例と云えども，手術的療法を施行すべきであると考える．

## 文　献


1) Flavell, G.: Leiomyoma of the esophagus. Brit. F. Surg., **41**: 238—240, 1953.
2) Virchow, R.: Die Krankhaften Geschwülste, 3(1). August Hirschwald, Berlin, 1867.
3) Sauerbruch, F.: Demonstrationen aus dem Gebiete der Thoraxchirurgie. Arch. Klin. Chir., **173**: 457—463, 1932.
4) 大沢　達：食道外科．日本外科宝函，**10**：605—700，1933.
5) 勝村達喜ほか：食道滑平筋腫の1治験例，**29**：1703—1706，1967.
6) Harrington, S.W. and Moersch, H.J.: Surgical treatment and clinical manifestations of benign tumors of esophagus with report of seven cases. J. Thorac. Cardiovasc. Surg., **13**: 394—414, 1944.
7) Sweet, R.H. et al.: Muscle wall tumors of the esophagus. J. Thorac. Surg., **27**: 13—35, 1954.
8) Seremetis, M.G. et al.: Leiomyoma of the esophagus, a report of 19 surgical cases. Ann. Thorac. Surg., **16**: 308—316, 1973.
9) 飯塚紀文：食道平滑筋腫．日胸外会誌，**24**：497—499，1976.
10) 日本病理学会 編：日本病理剖検輯報，15—17輯，日本病理剖検輯報刊行会，東京，1973—1975.
11) Chi, P.S.H. and Adams, W.E.: Benign tumors of the esophagus; report of a case of leiomyoma. Arch. Surg., **60**: 92—101, 1950.
12) Platchta, A.: Benign tumors of the esophagus; review of literature and report of 99 cases. Am. J. Gastroenterog., **38**: 639—652, 1962.
13) Dillow, B.M. et al.: Leiomyoma of the esophagus. Amer. J. Surg., **120**: 615—619, 1970.
14) 中山恒明：特発性食道拡張症の基礎と臨床(Ⅱ)臨床編，日消病誌，**59**：788—794，1962.
15) 中村嘉三ほか：食道癌に重複した食道滑平筋腫の1治験例．外科診療，**6**：763—767，1964.
16) Piacentini, L.: Leiomyoma of the esophagus. J. Thoracic Surg., **29**: 296—316, 1955.
17) Storey, C.F. et al.: Leiomyoma of the esophagus; a report of four cases and review of the surgical literature. Am. J. Surg., **91**: 3—23, 1956.
18) Gray, S.W. et al.: Smooth muscle tumors of the esophagus. Int. Abstr. Surg.. **113**: 205—220, 1961.
19) 林　新樹ほか：食道平滑筋腫の1例．日本医学放射線学会誌，**23**：130，1963.
20) 池田恵一ほか：稀有なる食道平滑筋腫の2治験例．外科診療，**9**：350—356，1967.
21) 和田寿郎ほか：食道平滑筋腫と外科治療．外科，**30**：358—366，1968.
22) Rose, J.D.: Myomata of the esophagus. Brit. J. Surg., **24**: 297—308, 1936.
23) Kenney, L.J.: Giant intramural leiomyoma of esophagus; a case report. J. Thorac. Surg.,

**26**: 93—100, 1953.
24) Schnug, G.E.: Leiomyoma of cardioesophageal junction. Arch. Surg., **65**: 342—346, 1952.
25) 河原 勉ほか：食道平滑筋腫の1治験例．手術，**21**：732—736，1967.
26) 中村光司ほか：食道噴門部に亘る巨大平滑筋腫の1治験例．日消会誌，**65**：300，1968.
27) 正木幹雄ほか：食道平滑筋腫の1治験例．日胸外会誌，**16**：811，1968.
28) 菊地成孝ほか：生後より30年間嚥下障害の続いた食道平滑筋腫の1治験例．日胸外会誌，**16**：977，1968.
29) 磯本浩晴ほか：食道平滑筋腫の1治験例．日胸外会誌，**18**：995，1970.
30) 赤井貞彦ほか：食道平滑筋腫の2例．日消外会誌，**7**：323，1974.
31) 武岡有旭ほか：食道平滑筋腫の2治験例．外科治療，**34**：560—562，1976.
32) 美馬 陽ほか：巨大なる食道筋腫手術治験例．日外会誌，**61**：163，1960.
33) 酒井一守ほか：憩室を合併せる食道平滑筋腫の1治験例．外科診療，**11**：1495—1499，1969.
34) 山口 晋ほか：食道平滑筋腫瘍の手術経験．外科診療，**12**：1377—1382，1970.
35) 石上浩一ほか：食道滑平筋腫3例の手術経験．外科治療，**24**：225—233，1971.
36) Schatzki, R. et al.: Roentgenological appearance of extramucosal tumors of esophagus; analysis of intramural extramucosal lesions of the gastrointestinal tract in general. Am. J. Roentgenol. and Rad. Therapy, **48**: 1—15, 1942.
37) 照山卓爾ほか：食道平滑筋腫の1例．日胸外会誌，**14**：933，1966.
38) 小代正隆ほか：食道平滑筋腫の2手術治験例，日胸外会誌，**21**：82—83，1973.
39) 大塚孟男ほか：食道平滑筋腫の2治験例．日胸外会誌，**21**：82，1973.
40) Griff, L.C. et al.: Leiomyoma of the esophagus presenting as a mediastinal mass. Amer. J. Roentgen., **101**: 472—481, 1967.
41) 渡辺 裕ほか：食道滑平筋腫の1例および本邦手術例について．外科，**27**：531—535，1965.
42) 平田克治ほか：中部食道滑平筋腫の核出治験例．癌の臨床，**10**：881—885，1964.
43) 三原浩三ほか：食道下端に発生した滑平筋腫による噴門痙攣症の1治験例．岡山医学会誌，**77**：760，1965.
44) 中村嘉三ほか：下部食道に発生した巨大滑平筋腫の1治験例．日胸外会誌，**16**：806—807，1968.
45) 田村弘幸ほか：食道筋腫と胃癌との合併症例．日消会誌，**64**：62，1967.
46) 籏福哲彦ほか：Fundic patch 法による食道平滑筋腫の1治験例，日消外会誌，**7**：324，1974.
47) 唐沢和夫：食道平滑筋腫特に多発例について．日胸外会誌，**24**：499—500，1976.
48) 安田正幸ほか：食道壁内 ciliated epithelial cyst 2例と平滑筋腫3例．日消外会誌，**7**：325，1974.
49) 草野満夫ほか：食道平滑筋腫の1治験例．日胸外会誌，**21**：550，1973.