日消外会誌　10(4)：412～424，1977年

回盲部にみられた各種の非特異性炎症性疾患の実態
（クローン病とその周辺疾患の検討）

横浜市立大学第2外科
嶋田　紘　池田　典次　鬼頭　文彦
佐藤　一美　松田　好雄　江口　英雄
新明紘一郎　竹村　浩　土屋　周二
横須賀共済病院外科
洲崎　兵一　中村　玄行

SURGICAL ASPECT OF NONSPECIFIC INFLMMATORY BOWEL DISEASES OF IIEOCECAL REGION

Hiroshi SHIMADA, Noritsugu IKEDA, Fumihiko KITO, Kazumi SATO, Yoshio MATSUDA, Hideo EGUCHI, Koichiro SHIMMYO, Hiroshi TAKEMURA, Shuji TSUCHIYA, *Heiichi SUZAKI and *Haruuki NAKAMURA

The Second Department of Surgery Yokohama City University, School of Medicine
*The Department of Surgery Yokosuka Kyosai Hospital

回盲部非特異性炎症性疾患35例の切除標本の肉眼所見と若干の組織所見を典型的クローン病のそれと比較検討し，クローン病をも含め6群に分類できた．その結果回腸の非特異性炎症性疾患には種々の病態を異にする疾患が存在すること，典型的クローン病は少ないと思われること，盲腸部病変では，切除後再発することが多く，組織学的にもクローン病のそれと類似するが肉眼的には全く異にする“炎症性腫瘤形成を伴う非特異性盲腸潰瘍，V群（12例）”の存在と，予後は良好であるが，ほとんどの例にクローン病の特徴といわれる巨細胞を伴った肉芽腫性病変を有する“盲腸の非特異性炎症性腫瘤，VI群（8例）”の存在は外国の報告がみられない本邦に特徴的なものと思われた．

索引用語：非特異性炎症，Intestinal Behçet，アニサキス症，Yersinia 感染症

1．はじめに

回盲部は，癌，結核以外にクローン病，非特異性潰瘍，非特異性炎症性腫瘤[1)2)]などと呼ばれる本態不明の疾患が好発する部位である．しかしながら，実際の診療にあたって，それぞれの疾患に遭遇し，その診断，治療に困惑を感じる事は，著者のみの経験ではないと思われる．そこで，われわれは最近10年間に収集した回盲部の非特異性炎症性疾患を分類し，各群を特異性疾患，クローン病，および本邦で種々なる名称で報告されている疾患すなわち，単発性または原発性小腸潰瘍，非特異性多発性小腸潰瘍，単純性結腸潰瘍，大腸非特異性炎症性腫瘤等との関連につき検討を加え，これらの疾患の実態を明らかにする目的で以下の検索を行った．

2．検索対象と方法

約10年間に横浜市大第二外科および，その関連病院で収集した35例の回盲部非特異性炎症性疾患の切除標本を

対象に，主としてその肉眼所見の特徴から分類し，さらに臨床所見と病理学的所見も加えて検討を行った．（なお，本稿においては，非特異性疾患の意味を広義に解釈し，クローン病および intestinal Behçet 症例1例をも包含し検討した）．

3. 検索結果

各切除標本を病変の部位，肉眼所見，臨床所見，組織学的所見から検討した結果，これらは，次の6群に分類することが適当と考えられた．

I群．回腸末端の非特異性潰瘍形成を主病変とするもの（広義の非特異性回腸潰瘍）5例

病変は回腸末端部に限局し，潰瘍がその病変の主体である．組織学的には，増殖反応はほとんどみられない．潰瘍の形態と臨床症状によりさらに次の A,B,C に分けられる．

A．単発の単純性穿孔性回腸潰瘍

（いわゆる狭義の原発性非特異性回腸潰瘍[2)3)4)]）3例

症例1．37歳，男性．主訴：下腹部痛，現病歴：生来健康であったが，入院前日より右下腹部痛が増悪するため救急入院した．体温38℃，右下腹部に圧痛と強度の筋性防禦をみとめた．白血球数23,000．赤血球数534×10⁴，急性虫垂炎の術前診断で救急手術を行った．開腹すると，中等度の混濁した滲出液をみとめた．回腸末端部より口側15cm のところに穿孔を確認し，回腸部分切除術を施行．術後15日目軽快退院した．切除標本で回盲弁より15cm の回腸の腸間膜付着反対側に直径10×6mm の卵円形の穿孔性潰瘍をみとめる．周辺の粘膜は比較的変化が少ない（図1）．組織学的には，潰瘍の辺縁は鮮鋭で，好中球，好酸球，リンパ球などの非特異性の亜急性炎症性細胞の浸潤をみるが，増殖性変化は少ない．潰瘍周辺の変化としては粘膜下層を中心とする浮腫と軽度の細胞浸潤をみとめる程度である（図2）．

図1　症例1狭義の原発性非特異性回腸潰瘍例



図2　症例1の潰瘍辺縁の組織像

特徴：いわゆる「原発性非特異性小腸潰瘍」[2)3)4)]のうちの回腸に発生したものと考えられるが，3例とも，青壮年の生来健康のものに，突然発症し，いずれも急性腹症として，救急手術をうけている．おのおのの切除標本は回盲弁より5，15，30cm の部位に中等度大の卵円形，楕円形の穿孔潰瘍を有し，潰瘍の辺縁は鮮鋭でいわゆる punched out の潰瘍である．組織学的には Ul IV の潰瘍形成と局所の非特異性炎症性反応で，著明な増殖反応はみられない．術後経過は，治療が遅れ，術後死亡した1例を除いて，再発例なく経過は良好であった．

B．腸管の限局性の壊死性変化を伴う多発性穿孔性潰瘍，1例

症例2．54歳，女性．主訴：下腹部痛，便秘，腹部膨満，既往歴：46歳のとき虫垂切除術，50歳頃より糖尿病のためインシュリンによる治療をうけている．52歳の時，心筋障害を指摘された．現病歴：受診7日前より主訴が現れ，内科入院．入院時所見では，腹部は膨満し，右下腹部に圧痛，著明な筋性防禦をみとめた．腸雑音減弱，白血球数16.200，Hb 12.6g/dl，血糖442mg/dl，尿沈査に白血球60個/視野，肝機能に異常所見はない．内科的に治療を行ったが症状が軽快しないため入院4日後外

科転科，麻痺性イレウスの診断で手術が行われた．腹腔内に混濁した滲出液が中等度にみとめられ，回盲弁より口側80から90cm の回腸は充血し，一部は壊死を思わせる紫色を呈していた．腸壁は非薄でその部に3つの穿孔部位をみとめた．回腸部分切除術を施行した．しかし術後心臓障害悪化し，6日目に死亡した．切除標本：回腸が10cm にわたり充血と浮腫を呈し，腸壁は薄くもろい．その部の腸間膜付着反対側に3つの横軸方向に長い卵円形の20×15mm 大の辺縁の鮮鋭な穿孔性潰瘍が腸管の縦軸方向にならんでいる．組織学的には，潰瘍の辺縁には炎症性細胞浸潤をみる．しかし，特徴的なことは血管が拡張し，強い充血を示し，循環障害が目立つことである．周辺の粘膜下の血管も同様の所見を呈している．粘膜の萎縮と粘膜下の浮腫もみられる（図3）．

特徴：Aと異なる点は50歳以上と高年層で，糖尿病，心血管等の既往があること．切除標本では著明な充血と脆弱化を示し，組織学的にも，循環障害が，特徴的所見であることである．

C．貧血を主訴とする浅い潰瘍，1例

（このような例は1例のみで仮に上記の名で分類しておく）．

症例3．13歳，男性，主訴：貧血，黒色便，現病歴：1年半前より風邪ようの症状が治らず小児科に入院し，貧血を指摘される．1年前頃より黒色便に気付き，回腸潰瘍と右側結腸憩室症の診断で，サルチルアゾスルファピリジン，鉄剤などで治療したが貧血が軽快せず，外科転科となった．腹痛はない．転科時，貧血著明，右下腹部に軽度圧痛をみとめる．白血球数6,000．赤血球数355×10^4，Hb 7.6g/dl，血清鉄79ug/dl，TP 6.5g/dl，A/G 1.6，肝機能に異常はない．開腹すると，上行結腸腸間膜付着側に10数個の憩室と，回腸末端部に硬結をみとめた．右半結腸切除術を行った．現在2年経過しているが再発の兆はない．

切除標本：回腸末端に斜走する8×2mm の浅い線状の潰瘍があり，潰瘍底には血餅が付着している（図4）．周囲の粘膜には異常をめとめない．上行結腸には10数個の憩室があった．組織学的には，Ul Ⅱの潰瘍で筋層には炎症性変化はみられないが，筋の偽肥大がみられた（図5）．

特徴：臨床的には慢性出血による低色素性貧血以外ほとんど症状がないこと．組織学的には Ul Ⅱという浅い潰瘍であることなどが A, B と異なる点といえる．しかし，前述としたAの早期型なのかまたは，別の疾患か問題のあるところである．

図5　症例3の組織像

Ⅱ群．急性限局性回腸炎，4例

いわゆる acute terminal ileitis と呼ばれているもので，その肉眼的特徴は，回腸末端の漿膜が限局性に発赤腫張し「ボテボテ」した感じで，その病変は腸間膜付着反対側に強い．粘膜の病変は軽く，あってもびらんから浅い潰瘍である．組織学的には粘膜下を中心とした好酸球浸潤を特徴とした滲出性炎症である．

症例4．36歳，男性．主訴：右下腹部痛，血性下痢，現病歴：5日前より主訴が出現し，内科的治療をうけたが呕吐も現れ，症状が悪化したため，急性腹症として手術を行った．来院時，右下腹部に圧痛が著明であつた．白血球数20,700（好酸球1），赤血球数341×10^4，TP 4.6g/dl，A/G 0.9，開腹するに腹水中等度，回盲弁より口側へ8から23cm の回腸漿膜が発赤，腫脹している（図6）．回腸部分切除を行う．術後経過は良好である．組織学的には粘膜にはびらんはあるが深い潰瘍はみられない．粘膜下，漿膜下は浮腫性肥大が著明で，好酸球を主とした急性滲出性の炎症である（図7）．

特徴：4例のうち20歳台1名，30歳台2名，40歳台1名，男性3，女性1，症状としては下腹部痛，呕吐，発熱などで急性に発症する．水様性または血性下痢が4例中3例に，白血球数の増加が著明であることなどが本症の特徴といえる．病変部は全例回腸末端部にわずかな健康部を残した回盲弁より1から15cm の部位を最終端とし，口側へ約10から15cm の病変範囲である．切除標本

図7　症例4の組織像，粘膜下の浮腫性肥大と好酸球の細胞滲潤が著明である

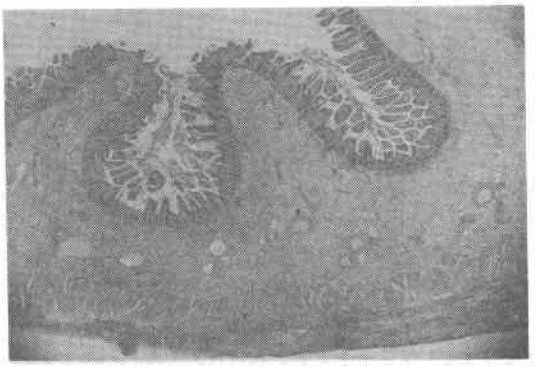

の肉眼的組織学的所見は前述したごとく一定していた．術後経過は現在のところ全例良好である．

Ⅲ群．回腸の限局性慢性炎症性病変（典型的クローン病は除く），3例

回腸末端部の腸管壁が著明に肥厚することを特徴とし，粘膜面ではびらんから潰瘍まで様々であるが，組織学的には粘膜下，漿膜下の増殖性反応としての線維性肥厚が著明である．

症例5．58歳，男性．主訴：右下腹部痛，右下腹部腫瘤，便秘．既往歴：50歳頃より高血圧症にて治療中であった．現病歴：1カ月前より主訴が現れ，徐々に症状が増悪した．来院時所見，右下腹部に圧痛のある鶏卵大の腫瘤を触知した．白血球数7,300．Hb 14.5g/dl，TP 6.8 g/dl，肝機能，腎機能に異常所見をみとめない．開腹すると回腸末端部に鶏卵大の炎症性腫瘤を触知する．腸間膜のリンパ節は腫大し，口側腸管は拡張している．回盲部切除術を行った．術後経過は良好である．切除標本では，回腸末端部の腸管壁は著明に肥厚し，粘膜面にはびらんがみられる．虫垂は正常である（図8）．組織学的には，びらんがみとめられ，粘膜下リンパ濾胞の過形成，粘膜下，漿膜下の浮腫性，線維性肥厚がみられる（図9）．3症例の特徴：3例とも60歳前後で1例に喘息の既往をもつアレルギー体質者がみられた．臨床経過はそれぞれ1カ月から2年にわたる慢性経過例で，腹痛，右下腹部腫瘤と亜イレウス症状を呈している．血便は1例のみにみられ，白血球数の増多はみられない．切除標本の特徴は回腸末端に腸壁肥厚としての腫瘤をふれ，病変は口側にいくほど軽度となる．粘膜面にはびらんないし潰瘍を示すが，6個の多発性潰瘍を呈したものも1例あった．組織学的には全層にわたる線維性肥厚，リンパ球の集簇が著明であるが，次の典型的クローン病（本稿ではⅣ群）と異なり，肉芽腫，裂溝，巨細胞は1例にみとめられたのみである．現在まで再発はみていない．

Ⅳ群．典型的な回盲部のクローン病病変，（回腸型1，回腸大腸型1，大腸型1例）3例

臨床的にも，切除標本の肉眼的，組織学的所見でも典型的クローン病[5]と思われる症例群である．本稿ではMorson (1966)[6]にしたがい，肉眼的特徴としては，① 狭窄形成型：ゴムホース管状といわれる狭窄であるが，消化管のどこにでも単発，多発しうる．② 潰瘍形成型：非連続的であり，serpiginous の潰瘍を形成する型で，そのごく初期は小さいアフタよう潰瘍である．③ cobble stone よう変化：玉石状外観形成型である．これらのうちいずれかの粘膜側の所見を有し，組織学的には巨細胞を伴う肉芽腫性反応と裂溝形成のみとめられるものをⅣ群とした．

症例6．男性，22歳，主訴：下痢，鮮血便，腹痛，既往歴：16歳の時肛門周囲腫瘍の手術を受けた．現病歴：6年前より下痢が時々みられたが，1年前より鮮血便，腹痛が現れ，漸次下痢も悪化した．入院時右腹部に圧痛と，右側結腸にそって腫瘤様抵抗をみとめた．白血球数8,500．赤血球数423×10^4，Hb 11.2g/dl，血沈6/時間，38/2時間，T.P 6.8g/dl，CRP 3（+），肝機能に異常所見をみとめない．開腹すると，回腸は回盲弁より50cmにわたり軽度の充血を示し，腸間膜の脂肪組織の肥厚と短縮をみとめた．結腸の漿膜は盲腸より下行結腸の脾弯曲部に至るまで炎症性に充血，肥厚している．回腸，大腸亜全摘術を行い，回腸，直腸吻合術を行った．なお切除の際，回腸肛門側よりファイバースコープを挿入し病変のないことを確めた．現在2年経過しているが再発の兆はない．切除標本：回腸は回盲弁より口側1.2cmにわたる腸間膜付着側に縦走潰瘍があり，盲腸部から上行結腸の一部までに cobble stone 像と serpiginous ulcer がみられた（図10）．組織学的には，肉芽腫と巨細胞，裂溝形成，全層にわたるリンパ球の集簇がみられる．（図11，12）．

特徴：20歳台2例50歳台1例．肛門病変を合併したものは1例である．全例5から6年間の慢性経過例である．回腸型の症例は腸狭窄症状，大腸型症例は腹痛，下痢，下血，貧血などの他に栄養障害もみられた．検査所見では血沈の亢進以外共通する異常所見はみとめられなかった．現在迄，再発例はない．

Ⅴ群．炎症性腫瘤形成を伴う非特異性盲腸潰瘍，12例

図10　症例6　典型的クローン病　回腸の縦走線状潰瘍と盲腸，上行結腸の敷石状外観



図11　症例6の組織像，粘膜下の線維化，裂溝，リンパろ胞の増大

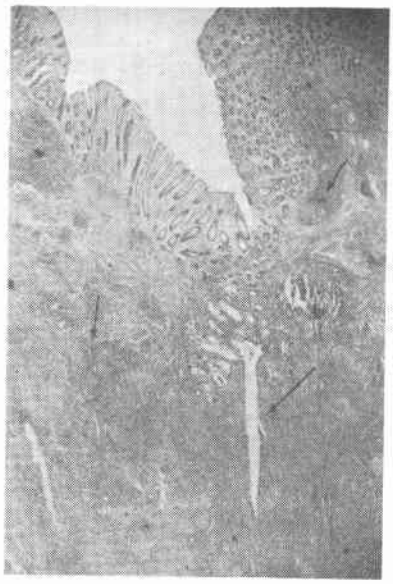

著者の1人の池田[1)20)]らが従来より報告しているものであるが，本稿では盲腸部非特異性炎症性腫瘤としてこれまで報告したもののなかで粘膜面よりみて，潰瘍が主病変であるものを本V群とし，潰瘍がはっきりしないもので腫瘤形成が著しいものを次のVI群とした．潰瘍は1個まれに2個の大きく深達性のもので，境界鮮明で慢性消化性潰瘍を想起させる．潰瘍を中心とし，形成された炎症性腫瘤は全層にわたる非特異性炎症によるもので，全層にわたる線維増生，リンパ球の集簇，一部には巨細胞を伴う肉芽腫もみられる．このような組織所見はクローン病に類似するが，粘膜面の肉眼像は全く異なる．

図12　症例6の組織像，貧弱な巨細胞と肉芽腫

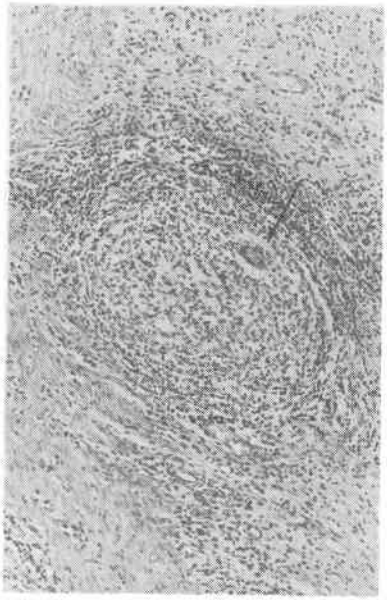

症例7．22歳，男子．主訴：鮮血便，既往歴：18歳の時十二指腸潰瘍で内科治療をうけた．現病歴：3年前より，鮮血便に気付き内科的治療をうけていたが，1カ月前より症状悪化したため来院した．入院時，右下腹部に鶏卵大の腫瘍を触知．白血球数5,300．Hb 12.6g/dl，TP 6.9g/dl，A/G 1.5，肝機能に異常所見はみとめない．注腸造影レ線所見では，回盲部にクローバー状変形がみられた．開腹すると，盲腸部後壁に鶏卵大の炎症性硬結をふれた．回盲部切除術を行った．術後3年目，再発の兆なく健康である．切除標本では盲腸部に回盲弁に接した20×10mm と7×5mm の深い潰瘍が横軸に並んでおり，周囲は線維性，浮腫性に隆起し，一見悪性疾患と間違うほどであるが，辺縁は鮮鋭で潰瘍底は比較的平たんで，白苔で被われていない（図13）．組織学的には UI IV の潰瘍で，潰瘍周辺では全層にわたる線維性肥厚と，リンパ球集簇をみる（図14）．

特徴：12例のうち年齢は10歳から64歳，男性7例，女性5例であった．虫垂切除の既往をもつ者は4例，症状としては，右下腸部痛，発熱，貧血，鮮血便，腹部腫瘤，イレウスなどであり，3カ月から6年の慢性経過例である．検査では特徴的なものはない．術中全例盲腸部に腫瘤を触れ，症例によっては癌との鑑別がつかないまま手術を施行している．回腸潰瘍を合併したものは2例である．組織学的には5例に肉芽腫，2例に巨細胞の存

図3　症例2　腸管の限局性壊死性変化を伴う多発性穿孔性潰瘍例

図4　症例3　貧血を主訴とした浅い潰瘍例

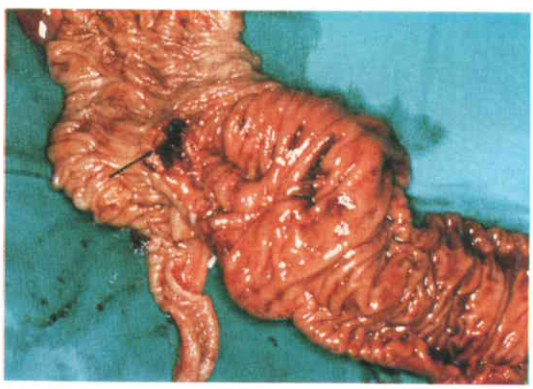

図6　症例4　いわゆる急性限局性回腸炎わずかなびらんを認める

図8　症例5の回腸の限局性慢性炎症性病変

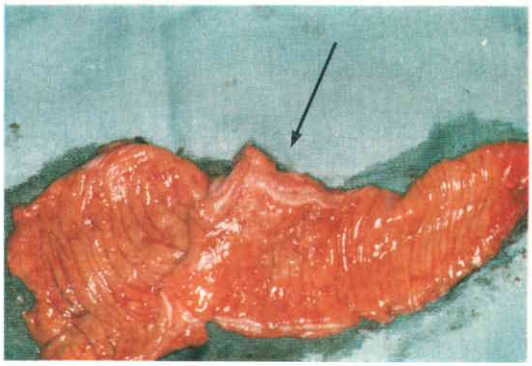

図9　症例5　リンパろ胞の過形式と粘膜下，漿膜下の線維性肥厚が著明である．

図13　症例7　炎症性腫瘤形成を伴う非特異性盲腸潰瘍

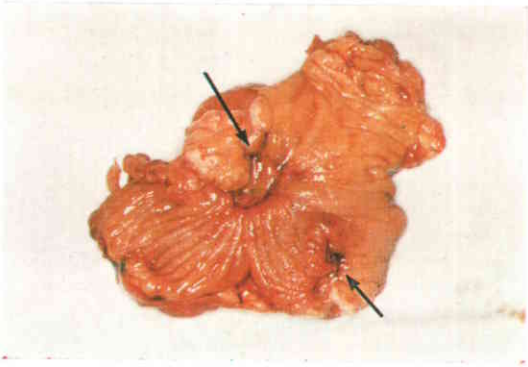

図15　症例8　盲腸虫垂入口部付近の非特異性炎症性腫瘤

図14　症例7の組織像．深達性の潰瘍全層にわたる線維化とリンパ球の集簇をみる

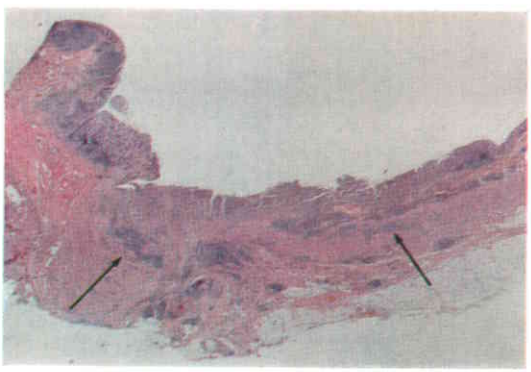

図16　症例8の組織像，全層にわたる線維性肥厚と中心に膿瘍をみる

在をみとめた．治療としては，回盲部切除術を行っているが5例に吻合部に再発をみている．

VI群．盲腸の非特異性炎症性腫瘤（潰瘍が著明でないもの），8例

虫切既往者に多く，虫垂入口部付近に炎症性腫瘤を形成する．粘膜面からみて潰瘍形成は著明でない．組織学的特徴は腸管壁の異常な線維性肥厚であり，その中心には，膿瘍を形成することが多い．全例にリンパ球の集簇，時に裂溝，肉芽腫，sarcoid よう巨細胞または異物巨細胞をみる．V群においても述べたが，組織学的にはクローン病のそれと類似するが，肉眼的所見は全く異なる．

症例8．24歳，男性．主訴：右不腹部痛，既往歴：20歳虫垂切除術をうけた．現病歴：一週間前より右下腹部痛あり，来院時右下腹部に圧痛のある腫瘤様抵抗を触れる．白血球数7,700．赤血球数381×10⁴，血沈35/1時間，65/2時間，開腹すると，虫垂根部に一致してクルミ大の腫瘤をふれた．局所の腸間膜リンパ節は腫大していた．回盲部切除を行ったが術後経過は良好である．切除標本：虫垂入口部に桑実状の実質性の腫瘤をみとめる．粘膜面は比較的変化が少ない（図15）．組織学的には粘膜下から漿膜下までの著しい線維性肥厚，その中心に膿瘍があり，そこに裂溝を形成している．異物巨細胞も存在した（図16）．症例によってはリンパ球集簇，巨細胞もみられた（図17）．

特徴：年齢は17歳から57歳，男性3，女性5例の割であった．虫垂切除の既往をもつ者が8例中7例と過半数を占める．主訴は全例右下腹部痛で，ほとんどの症例に回盲部の圧痛ある腫瘤をみとめている．白血球数増多例は3例である．術中，癌と間違えた症例も多い．回盲部切除が行われているが，現在再発をみたものはなく，予後良好である．

図17　盲腸の非特異性炎症性腫瘤例，貧弱な巨細胞と肉芽腫をみる

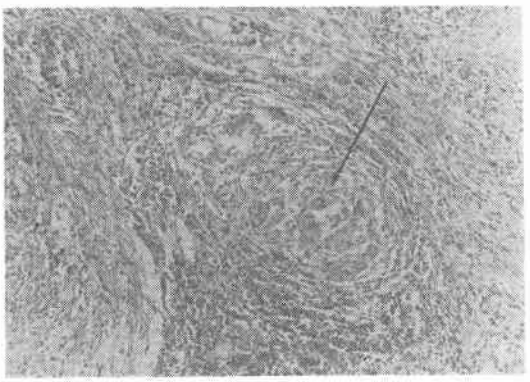

4．考　察

最近，本邦においても小腸や大腸疾患への関心が増加するにしたがい，癌，結核などの特異性疾患の他に，病態を異にする種々な非特異性炎症性疾患が報告されてきた．しかし，これら疾患に関する，collective review というべきものは少ない[7)8)9)]．1975年の日本消化器内視鏡学会，「クローン病とその類縁疾患」において，本邦では非特異性炎症性疾患（広義）の代表的なものと考えられるクローン病が欧米に比し非常に少ないとの意見が大勢を占めた．われわれが集めた回盲部に限ってみても，35例中3例のみが明らかなクローン病であった．そこで本稿では，典型的クローン病以外のいくつかの病変，とくに本邦独自にも思われる病変をその示す特徴によって数群にわけた．このような疾患の解明に際しては，組織学的所見からの検討のみでは不十分な点が少なくないと考えられるので，肉眼的所見を重視し，各病変とすでに報告されているいろいろの病変の記載とを対比した．われわれがかりにI群—Aとしたものは，欧米では primary nonspecific ulcer of the small intestine[2)3)4)] と呼ばれ，Grasmann[3)] の定義が明確である．その後 Evert[2)] らが，臨床的，病理学的特徴[8)] を報告している．このような病変は欧米では多くの報告がみられるが本邦においてはわずかな症例報告をみるにすぎない．われわれが類似のものとしてかりにI群—B，C としたものの報告は欧米では余りみられない．Bの症例は，児玉[12)]のいう「多発性穿孔性回腸潰瘍症」類似の症例と考えるが，高齢者ではないことや，肺疾患の既往がないことなど若干異なる．虚血性腸潰瘍，または虚血性腸炎の潰瘍型，すなわち虚血により穿孔を起こしたと考えてよいものであろう．Cの症例は岡部，八尾[13)]らのいういわゆる「非特異性多発性小腸潰瘍」（または出血性多発性小腸潰瘍）に臨床的には類似するものの，潰瘍が単発であるという点が若干異なるとも思われる．以上の如く，広い意味で原発性非特異性小腸潰瘍と呼んでよいと思われたもののうちにも少なくとも病変の肉眼所見がかなり異なったグループが存在していると考えられた．

II群：WHO の資料[5)] では，「acute terminal ileitis」回腸終末部の炎症で，臨床的には限局性腸炎，Regional ileitis に同様である．症例の大多数が完全に治癒し再発をみとめない．限局性腸炎との関連は不明，と述べている．本邦では欧米より当症例群が非常に多いとされてい

る[14]．石倉[15]は当群の腸アニサキス症との類似性を，実験的に証明している．しかしわれわれの症例ではアニサキスの寄生虫[21]は，証明していない．また本邦でも報告されている Yersinia 感染症[22]の検索は今回行っていない．クローン病（reginal ileitis）との関連については前述した如く，半数がクローン病に発展するという[16]報告，両者は全く別の疾患群であるという相反する報告があり，混沌としている．しかし本邦においては，クローン病に発展したⅡ群に相当する病変ははなはだ少ないようである．

Ⅲ群：肉眼的には狭窄，組織学的には，trans mural inflammation，線維性肥厚，リンパ球集簇を示し，この点から Morson[6]いうクローン病の狭窄型に入れるべきものかどうかが問題である．同時に，さらに時間が経過すれば前述したごとき典型的クローン病に発展するものかどうかについても興味のもたれる症例群である．しかし本邦において本症例の如き報告例ははなはだ少いと思われる．

Ⅴ群：この症例群では，池田[1)2)]らが詳述しているので詳細は省略するが，欧米における大腸非特異性大腸潰瘍[17)18)19)]と比較し，次の点が異なっている．1）穿孔例がない．2）術後再発するものが多い．3）腫瘤形成傾向強く，組織学的にはクローン病に類似する場合がある．本邦では，クローン病が少ないという事実からも，Ⅴ群がこれに代って本邦に特異的に多い，注目すべき症例群と考えている．この症例群の中には激しい口内炎を繰り返していた症例が2例あり，このうち2例とも回腸潰瘍を合併し，切除後再発をきたした．この2例は表4に示した3，4例目であるが5例目の intestinal Behçet と類似している．これら口腔と腸潰瘍の合併については後述するが今後注意深く検討されねばならない．

Ⅳ群：この群も欧米ではあまり報告をみないが，おそ

表1　回盲部非特異性炎症性疾患

Ⅰ群	回腸末端の非特異性潰瘍形成を主病変とするもの（広義の非特異性回腸潰瘍）	5例
	A）単発の単純性穿孔潰瘍（狭義の原発性非特異性回腸潰瘍）（3）	
	B）腸管の限局性の壊死を伴う多発性穿孔性潰瘍（1）	
	C）貧血を主訴とする浅い潰瘍（1）	
Ⅱ群	いわゆる急性限局性回腸炎	4例
Ⅲ群	回腸の限局性慢性炎症性病変	3例
Ⅳ群	典型的クローン病病変	3例
Ⅴ群	炎症性腫瘤形成を伴う非特異性盲腸潰瘍	12例*
Ⅵ群	盲腸の非特異性炎症性腫瘤（潰瘍のないもの）	8例
	計	35例

* Intestinal Behget症例（1例）を含む

表2　臨床症状からみた各群の比較

	Ⅰ群 n=5 非特異性回腸潰瘍 A B C	Ⅱ群 n=4 急性限局性回腸炎	Ⅲ群 n=3 慢性限局性回腸炎	Ⅳ群 n=3 典型的クローン病	Ⅴ群 n=12 炎症性腫瘤形成を伴う非特異性盲腸潰瘍	Ⅵ群 n=8 非特異性盲腸部炎症性腫瘤
平均年令	37才	44才	62才	34才	35才	33才
性別(♂:♀)	3:2	3:1	3:0	2:1	7:5	4:4
腹痛						
下痢						
腹部腫瘤						
体重減少						
発熱						
貧血						
下血						
肛門病変						
虫切の既往						
再発						

らく虫垂切除術との関連があると考えられる．これらの組織所見に，クローン病の特徴とされている所見のうちいくつかのものがしばしばみとめられることは，クローン病かどうかの診断に際して，組織学的所見ばかりか肉眼的所見も重視すべきであるといえる．

〔各群の臨床的，組織学的所見の比較〕

表2に臨床所見の一覧を示したが，小腸病変のⅠ，Ⅱ，Ⅲ群のうちでは，Ⅰ群のA，B，とⅡ群が急性に発症し，Ⅰ群のA，Bの症状としては発熱，腹痛を，Ⅱ群ではこれら症状の他に激しい下痢を伴うことが特徴である．Ⅰ群C，Ⅲ群は慢性に経過し，Ⅰ群Cは体重減少の他に貧血を主訴とし，腫瘤はない．Ⅲ群は，腹部腫瘤，体重減少，貧血等が特徴といえる．

Ⅳ，Ⅴ，Ⅵ群ではいずれも平均年齢が34，35，33歳で，その他の特徴も類似している．肛門部病変はⅣ，Ⅴ群の大腸病変例に，虫切の既往はⅤ Ⅵ群，とくにⅥ群に，再発は現在のところⅤ群にのみみとめられる．

次に表3に各症例群におけるクローン病の特徴的組織

表3　クローン病に特徴的といわれる主な組織学的病変の各群における発現頻度

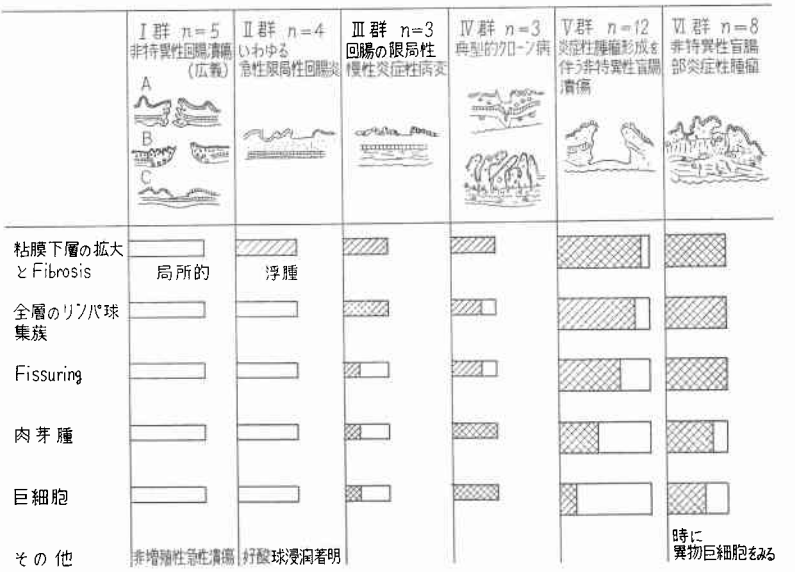

表4　病型と再発形式（5例）

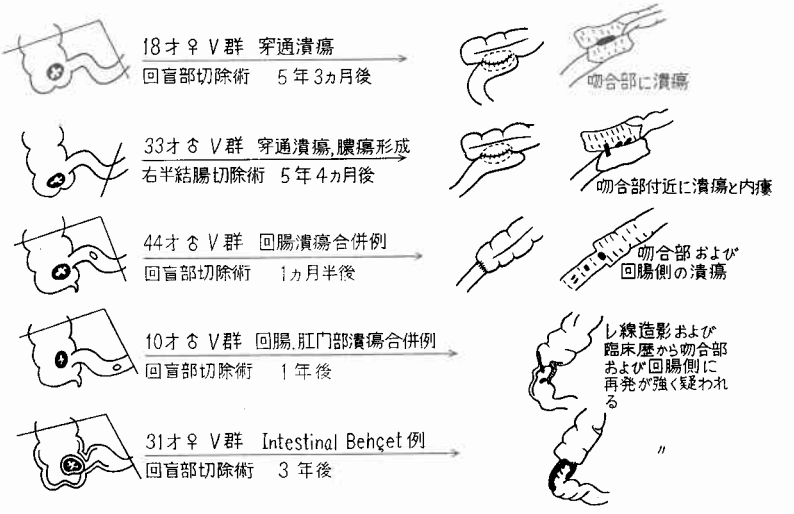

所見の有無を一覧に示したが，Ⅰ，Ⅱ群（非増殖型）と，Ⅲ Ⅳ Ⅴ Ⅵ群（増殖型）は明らかに異っている．fissuring, 肉芽腫形成，巨細胞出現などは典型的クローン病以外にも認められる所見であり，粘膜下層の fibrosis, リンパ球の全層にわたる集簇などの所見は，Ⅲ，Ⅳ，Ⅴ，Ⅵ群のほとんどにみとめられる所見であった．この表からも一概に組織所見よりクローン病との異同に言及することが如何に困難であるか理解できる．

〔再発症例について（表4）〕

全例Ⅴ群の症例である．初回手術後1カ月半から5年の間に吻合部またはその口側に再発している．5例のうちには，激しい口内炎を有した回腸潰瘍合併症例が2例，intestinal Behçet 1例がある．全身の粘膜に潰瘍を起こしやすい症例や，回腸潰瘍の合併した症例に対しては十分な腸管切除，とくに回腸口側の病変の有無の判定を慎重に行って切除を行わなければならない．またこれら再発症例の組織学的所見としては全層にわたる高度の fibrosis とリンパ球の集簇が共通の所見と思われた．

5. まとめ

1. 回盲部の非特異性炎症性疾患を切除標本の肉眼所見より分類すると6群に分かれた．

2. 回盲部にみられる非特異性炎症性疾患のうち典型的クローン病は本邦では比較的少ないようである．回盲部非特異性炎症性疾患のうち，これまで内外に記載が乏しく本邦に特異的とおもわれる病態を有するものがある．

以上自験例の外科材料を中心に回盲部非特異性炎症性疾患について検討したが，これらの病変は単一のものではなく，それに加え，内外の記載も不明確，不十分なものが多く，本疾患群の解明が非常に困難であることを痛感した．今後更に症例を集め実態を明らかにして行きたいと考える．

文　献

1) 池田典次他：大腸非特異性炎症性腫瘤．外科診療，**11**：683—692，1969.
2) Evert, J.A. et al.: Primary nonspecific ulcers of the small intestine. Surgery, **23**: 185—199, 1948.
3) Grasmann, M.: Zur Frage des Ulcus simplex des Dünndarmes. Arch. Klin. Chir., **136**: 449—455, 1925.
4) Billing, D.M. et al.: Nonspecific ulcers of the small intestine. American J. Surgery., **110**: 745—749, 1965.
5) Disease of the Gastrointestinal Tract, Vol 111 Provisional International Nomenclature, CIOMS, Geneva.
6) Morson, B.C. and Dawson, I.M.: Gastrointestinal Pathology Blackwell Scientific Publications, Oxford, London, Edinburgh, Melbourne 1972.
7) 池田典次，嶋田　紘：非特異性腸管潰瘍．医学のあゆみ，**94**：547—553，1975.
8) 嶋田　紘：回盲部非特異性炎症性疾患こども医療センター医学誌，**5**（2）：44—51，1976.
9) 嶋田　紘他：外科的にみた回盲部非特異性炎性症疾患の実態．日外会誌，**77**：256—257，1967.
10) Graham, D.Y.: Primary nonspecific small bowel ulceration as a source of chronic bleeding. Amer, J. Gastroenterology, **41**: 350—355, 1964.
11) 原　宏介他：弧在性の原発性非特異性小腸潰瘍穿孔例．胃と腸，**9**：1599—1603，1974.
12) 児玉　宏：多発性穿孔性回腸潰瘍症の3例．日臨外医誌，**35**：332—333，1975.
13) 岡部治弥他：仮称“非特異性多発性小腸潰瘍症”胃と腸，**3**：1539—1549，1968.
14) Kyle, J.: Crohn's Disease William Heinemann Medical Books Limited, London 1972.
15) 石倉　肇：急性局所性腸炎．臨床外科，**21**：89—92，1966.
16) Kewenter, J. et al.: The relationship and epidemidogy of acute terminal ileitis and Crohn's disease Gut, **15**: 801—804, 1974.
17) Butsch, J.L.: "Solitary" nonspecific ulcers of the colon. Arch Surg., **98**: 171—174, 1969.
18) Mark, H.I. et al.: Nonspecific ulcers of the colon. Amer, J. Gastroene, **4**: 266—291, 1964.
19) Smithwick, W.: Nonspecific ulcer of the colon Arch Surg., **97**: 133—138, 1968.
20) 池田典次：大腸に発生し腫瘤と誤られた非特異性限局性筋炎と考えられる3症例について．横浜医学，**16**：65—71，1965.
21) 窪田裕之他：アニサキス幼虫による急性局所性腸炎—疫学的および臨床的観察．胃と腸，**11**：1641—1644，1976.
22) 加藤義昭：Yersinia enterocolitica 感染による acute terminal ileitis の1例．日本消化器病学会雑誌，**73**：56—59，1976.