日消外会誌　10（4）：443～445，1977年

症　例

特異な胆道侵襲所見を呈した膵頭部癌の1例

新潟大学医学部外科教室第1講座（指導：武藤輝一教授）
鰐渕　勉　川口　英弘　本間　憲治
山岸　良男　吉田　奎介
村上病院外科
清　水　春　夫

CARCINOMA OF THE HEAD OF THE PANCREAS DEMONSTRATING AN UNUSUAL CHOLANGIOGRAPHIC FINDING IN THE COMMON BILE DUCT.—REPORT OF A CASE

Tsutomu WANIFUCHI, Hidehiro KAWAGUCHI, Kenji HONMA
Yoshio YAMAGISHI, Keisuke YOSHIDA and
Haruo SHIMIZU
1st Department of Surgery, Niigata University School of Medicine, Niigata
(Director: Prof. Terukazu MUTO)
Department of Surgery, Murakami Hospital

索引用語：膵頭部癌，胆管造影法，Pancreatic Carcinoma

I　緒　言

最近われわれは二期分割手術にて切除し得た膵頭部癌の1例で，一期手術後胆のう外瘻より行った直接胆道造影にて総胆管末端に境界明瞭な卵円形の透亮像を認め，膵頭部癌としては，極めて珍しい胆道造影所見であり，切除標本から分化度の高い膵頭部乳頭腺癌の胆管腔内への限局性腫瘤状の突出がその原因である事を確認した．膵頭部癌の胆道侵襲像としては，特異な形態であると思われるので報告する．

II　症　例

患者：服○ウ○，61歳，♀，家婦

主訴：全身倦怠感，黄疸

既往歴：昭和48年6月より降圧剤服用中

家族歴：特記すべきことなし

現病歴：昭和49年7月上旬頃より，全身倦怠感および瘙痒感が出現した．7月18日村上病院内科を受診し，黄疸と肝および胆のう腫大を指摘され入院した．内科入院時の検査では，総ビリルビン値12.8mg/dl．直接ビリルビン値8.3mg/dl．GOT 43，GPT 41，Al-P 19 K.A．単位であり，閉塞性黄疸と考えられた．同時に糖尿病を指摘され，食事療法とレンテインシュリンによるコントロールが開始された．胃および十二指腸造影により，著明な十二指腸窓の拡大と十二指腸下行脚から水平部にかけて内側に二重輪廓を有する陰影欠損像を認めた．他に幽門部にポリープを思わせる2個の円形陰影欠損像を認めた．胃内視鏡所見では，幽門部と胃体部のいずれも大弯側寄りに，ポリープ各1個を認めた．十二指腸造影所見と増強する黄疸とから膵頭部癌の疑いとして，8月1日外科へ転科した．

転科時所見

体格栄養ともに中等度，皮膚および眼球結膜に高度の黄疸を認めた．眼瞼結膜は，軽度貧血性，腹壁は平坦柔軟，肝は右鎖骨線上および剣状突起下に1横指触知，弾性やや硬，表面平滑，辺縁鋭，右肋弓下に腫張した胆のうを触知し，他に臍部より右上方3横指の部位に鶏卵大の硬い腫瘤性抵抗を触れた．

転科後臨床経過および手術所見

転科後，血清ビリルビン値には内科初診時よりも短期

間ながら著明な増加がみられた．尿糖は毎日レンテインシュリン6～8単位にて良好にコントロールされた．8月5日黄疸軽減を目的として開腹した．術前診断どおり，膵頭部に腫瘤を認め切除可能と判断し，二期的に根治手術を行う予定にして胆のう外瘻を造設した．8月24日（19病日），胆のう外瘻より，直接胆道造影を行ったところ，総胆管下部に境界明瞭な卵型の透亮像を認めた．この部より肝内にかけて，著明な胆管の拡張像を認めるが造影剤の十二指腸への流出はわずかながら認められた（**図1**）．8月26日（21病日），膵頭十二指腸切除術を施行

図　1

した．膵周囲への癌浸潤は認められずまた肝転移，リンパ節転移ともに検索し得る限りでは陰性であった．切除標本では，嚢腫状に高度に拡張し，主膵管内腔に発育した鶏卵大の乳頭状の腫瘤を認め，この一部が膵内総胆管壁を破って，径3×3.5cm の球状に突出していた．腫瘤組織は柔かく浸潤性に乏しくて胆管壁は円形に打ち抜かれていた（**図2a, b**）．

術後経過は良好で2年4カ月を経た現在も再発の徴候なく社会復帰している．

組織所見

膵管は嚢腫状に拡張し，上皮は乳頭状に増殖しており，その一部では柄を有してポリープ状となり拡張した内腔をうずめていた（**図3**）．このポリープ状のところでは乳頭状腺癌の像を呈し，出血と線維素の析出を伴っていた（**図4**）．膵管壁は慢性炎症により，小円形細胞浸潤

図　2(a)

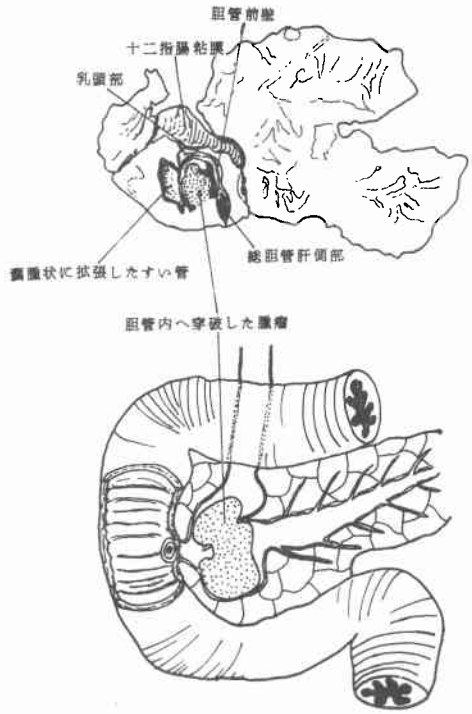

図　2(b)

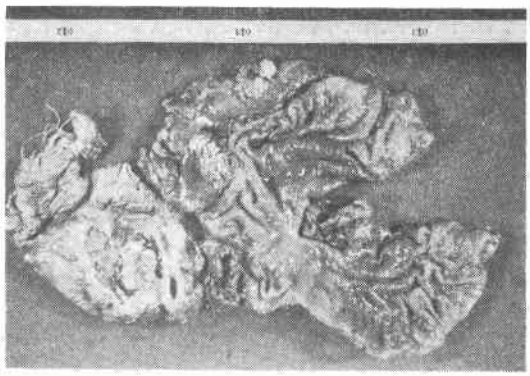

と結合織の増生がみられた．胆管後壁は腫瘤により穿破されているが胆管壁自体への癌浸潤はなく，また膵実質や十二指腸壁への浸潤もなかった．廓清したリンパ節にも転移を認めなかった．

III　考案および結語

膵頭部癌は消化器癌の中でも最も治療の困難なものの1つである．主症状である閉塞性黄疸が高度となったり長期間持続すると，術後合併症の頻度が高くなるため，

図　3

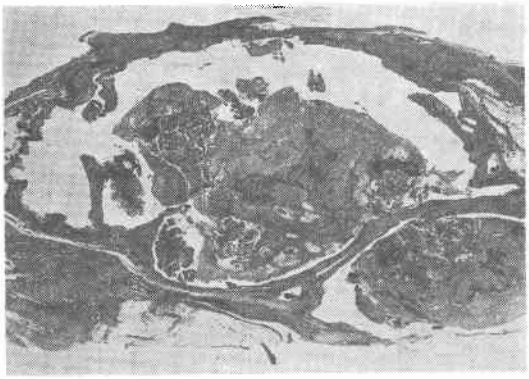

図　4

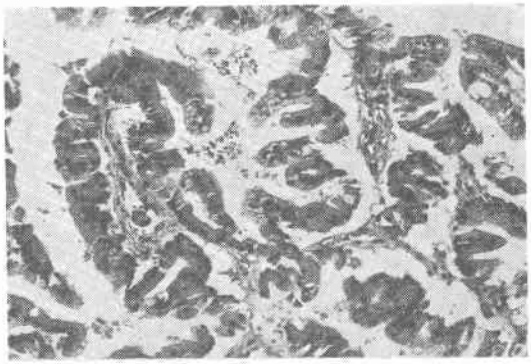

早期の適確な診断および治療方針決定が要求[1)2)]される．閉塞性黄疸の鑑別診断には，経皮経肝胆管造影法(P.T.C.)や内視鏡的逆行性膵胆管造影法（E.R.C.P.）等の直接胆道造影法が今日繁用されるが，膵頭部癌におけるP.T.C.所見としてGlennらはnipplelike narrowing, Flemmaら[4)]は，meniscus of dye faces inferiorly と表現し，綿貫[5)]は，直線型およびU型閉塞像を呈するとしている．本法における透亮像は，胆管各部の結石によるものが大半であり，本報告例は，第1期外瘻造設手術後に外瘻より行った直接胆道造影所見のために，直接診断に役立ったわけではないが，膵頭部癌による胆道閉塞像としては，稀であると考えられ，第1期手術前に，P.T.C.を施行していると恐らく総胆管胆石症または胆管癌などと診断せざるを得なかったものと考えられる．これは，膵管上皮を母地として発育した分化度の高い乳頭状腺癌が隣接する胆管壁に圧迫穿破して総胆管腔内に突出したために，境界明瞭な卵型結石様透亮像を呈した所見であり，切除し得た膵頭部癌の稀有な症例と考え報告した．

本症例の組織学的所見をご教示頂いた本学第1病理学小泉富美朝助教授に感謝する．

文　献

1) 佐藤寿雄他：膵頭部癌．臨外，**27**：353—361，1972.
2) 永松良夫：高度黄疸症例の検討．手術，**23**：878—891，1969.
3) Glenn, F. et al.: Percutaneous Transhepatic Cholangiography. Ann. Surg., **156**: 451—462, 1962.
4) Flemma, R.J. et al.: Percutaneous Transhepatic Cholangiography in the differential diagnosis of jaundice. Surg. Gynecol. Obstet., **116**: 559—568, 1963.
5) 綿貫重雄：癌の臨床別冊．消化器癌の診断と治療．肝・胆道癌のX線診断，73—76，医歯薬出版，1972.