日消外会誌　10（4）：446～452，1977年

症　例

胆のうのAdenomyomatosis，とくにSegemental type症例について

浜松医療センター　外科
武藤　良弘　内村　正幸　鮫島　恭彦
脇　慎治　林　輝義
同　臨床検査科
岡　本　一　也

ADENOMYOMATOSIS (SEGMENTAL TYPE) OF THE GALLBLADDER —REPORT OF THREE CASES—

Yoshihiro MUTO, Masayuki UCHIMURA, Yasuhiko SAMESHIMA
Shinji WAKI, Teruyoshi RIN and Kazuya OKAMOTO
Departments of Surgery and Clinical Laboratory, Hamamatsu Medical Center

索引用語：Adenomyomatosis, Segmental type

はじめに

腺管様上皮と平滑筋の限局性増殖性病変は一般にadenomyomaとよばれている．胆のうにおいてこのような胆のう底部の病変をadenomyomaと名付け，最初に報告した学者はSutherlandといわれ[1)2)]，それ以来胆のうの腺筋腫様病変は底部に限局して発生するものと考えられた．しかしながらKing[3)]らはこの病変は胆のう底部以外にも発生することを指摘しcholecystitis glandularis proliferansとよんだ．その後30年の1960年にJutras[1)]は胆のうの腺筋腫様病変に対してadenomyomatosisという名称をあたえ，病変のひろがりによりgeneralized type, segmental type, localized typeの3型に分類した．彼の報告以来多くの報告者はJutrasのadenomyomatosisという名称に賛同し，同様な分類をこころみている[4)5)6)]（図1）．

Adenomyomatosisのsegmental typeは胆のう底部以外のある部位に限局性ないし全周性に増殖する腺筋腫様病変をいうが，本邦ではこのような症例の報告は見当らない．そこで著者らが経験したadenomyomatosisのsegmental type 3症例の胆のう造影像，肉眼的変化および組織所見について紹介し，あわせて文献的考察を加えたい．

症　例

症例1：HK，55歳，男性

主訴：左上腹部痛

家族歴：特記事項なし．既往歴：昭和48年脳血栓症で3カ月間入院加療し全快す．

臨床経過：入院3カ月前より軽度の左上腹部痛を訴えていたが，疼痛が徐々に増悪するために昭和50年5月2日に入院す．入院時検査ではGOT 139, GPT 81, Alkaline-phosphatase 102 (IU), Serum-Amylase 609と異常値が認められた．

胆のう造影

経口・静脈法併用の胆のう造影では胆のうは造影されず，総胆管の軽度の拡張と総肝管の圧排像がみられた．ERCPでは胆道の造影は失敗したが，造影された主膵管は硬化像を示し，副膵管の分枝ののう胞状変化が認められた．その後行ったPTCの胆道造影像は図3のごとくで，肝内胆管につづいて肝外胆管が造影された．さらに造影剤を注入すると屈曲蛇行する胆のう管が描写され，その後肝内胆管に類似する細長い陰影（矢印）を描きながら胆のう内へと造影剤の移行がみられた．胆のう

図1 Classification of adenomyomatosis by several reportors

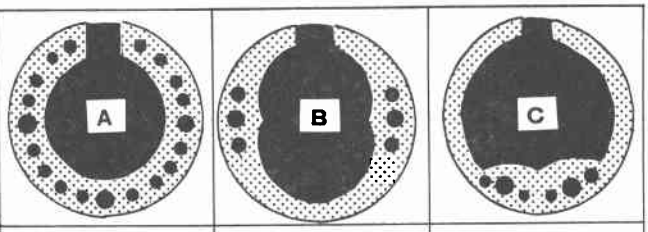

Type / Reportor(s) (Yrs.)	A	B	C
Jutras (1960)	Generalized type	Segmental type	Localized type
Colquhoun (1961)	Generalized type	Segmental type	Fundal type
Fotopoulos (1964)	Diffuse adenomyomatosis	Segmental adenomyomatosis	Solitary adenomyoma
Aguirre (1969)	Generalized type	Annular type	Localized fundal type

図2 Summary of three cases (segmental type of adenomyomatosis). Schematic diagram of the gallbladder demonstrates location of adenomyomatosis.

症例	1	2	3
年令	55才	53才	57才
性別	男	男	女
主訴	上腹部痛	上腹部痛	右背鈍痛
胆石	ビ系石	混合石	ビ系石

内には3個の結石陰影が認められた（**図3—左**）.

肉眼的所見

摘出胆のう内にはビ系石が3個みられ，胆のう頚部は全体に著しく肥厚し，肥厚した壁内には小さいのう胞状病変を伴っていた．そのために頚部の内腔は狭小となっていた．粘膜は本来の網様構造は消失し全般に粗となり，底部（頂部）には中央に臍状陥凹を有する半球状の腫瘤を認めた（**図3—右**）.

組織学的所見

胆のうを頚部より底部に向って約0.5cm の幅で連続的に横切し，12の切片を作製して組織学的に検索した．とくに Rokitansky-Aschoff's sinus の各切片における分布について検討した．典型的な R-A sinus 以外に筋層や漿膜下層にあって胆のう内腔とその組織切片では交通を

図3 (case 1). (left) : PTC shows t e narrowed lumen of the neck of the gallbladder (arrows). (right) : The excised gallbladder reveals the narrowed lumen of the neck with thickening of the wall. A centrally umbilicated, semi-spherical nodule is noted at the fundus.

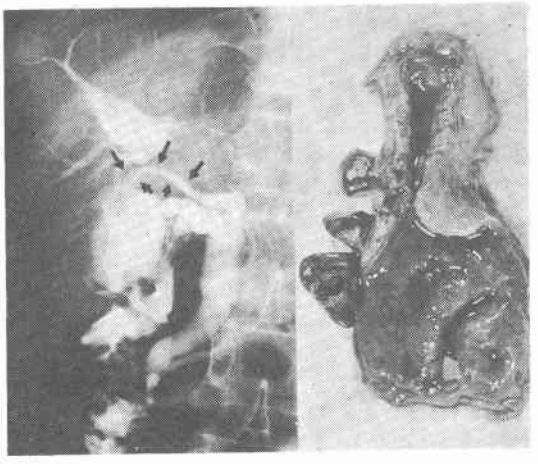

みることができない，種々の形態の腺管様上皮も R-A sinus として算出した．さらに各組織切片での壁の厚を算定し，1 mm² の R-A sinus の数を0～0.10，0.11～0.50，0.55個以上の3段階に分け胆のう全体の R-A sinus 分布をみた．このようにしてできた R-A sinus の分布の模式図は**図4—左**に示す通りである．胆のうの肉眼的所見に一致して頚部と底部の localized type (Jutra

図4　(case 1). (left) : Schematic diagram of distribution of R-A sinus. (right. top) : The wall of the neck shows hyperplasia of the smooth muscles and glandular structures (HE, ×4). (right, bottom) : The nodule at the fundus discloses a localized adenomyomatous lesion in the subserosal layer (HE, ×4).

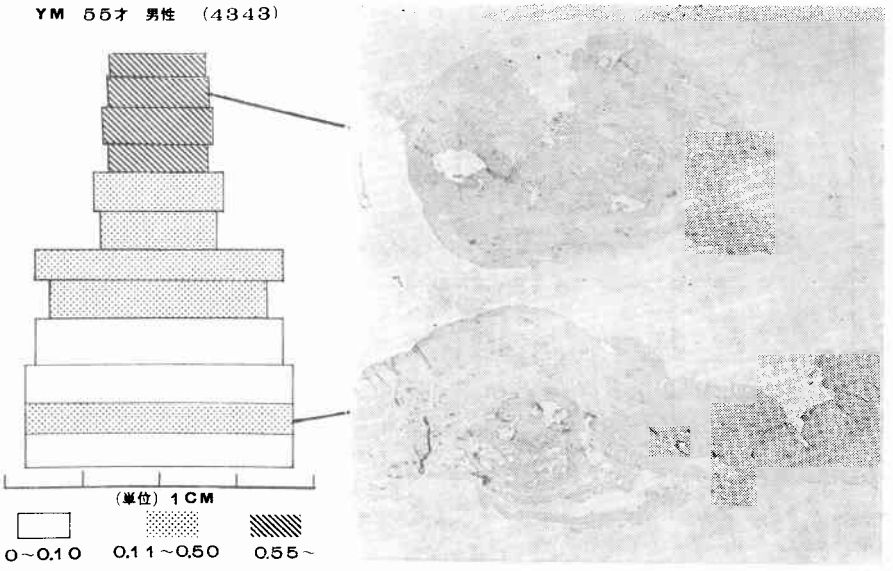

にとくに R-A sinus の増殖が認められた.

頚部の組織像は筋層および奨膜下層に多数の腺管様上皮が増殖し，筋層部の腺管様上皮は細い樹枝状形態を呈していて多くは胆のう内腔と交通していた．一方奨膜下層のそれはのう胞状に拡張し胆のう内腔との交連は不明なものが多かった（**図4—右上**).胆のう底部では本来の R-A sinus に加えて奨膜下層に種々の形の腺管様上皮が限局性に増殖していた．上皮は一層の円柱上皮よりなり，間質部には筋線維と軽度のリンパ球の浸潤を伴っていた（**図4—右上，図5**).

図5　(case 1). Histology of the nodule at the fundus shows variously shaped, glandular structures and interlacing bundles of smooth muscles (HE, ×100).

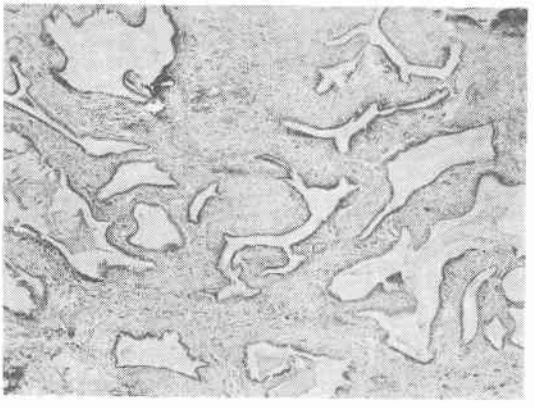

症例2：YM, 53歳，男性

主訴：上腹部痛

図6　(case 2). (left) : Cholecystogram shows narrowing of the neck(arrows). (right) : The resected opened gallbladder reveals annular thickness of the neck wall.

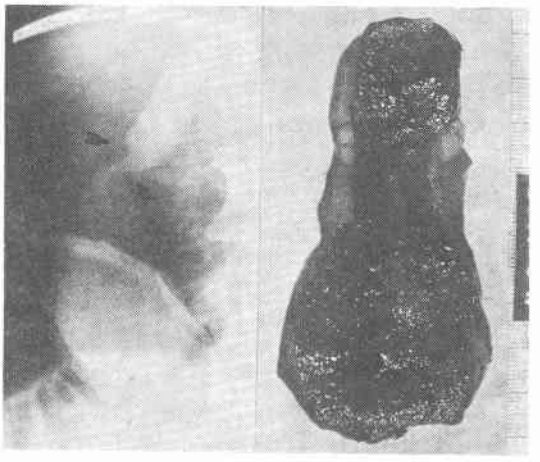

図7 (case 2). (left) : Schematic diagram of distribution of R-A sinus. (right) : Histology of the thick wall (HE, ×4).

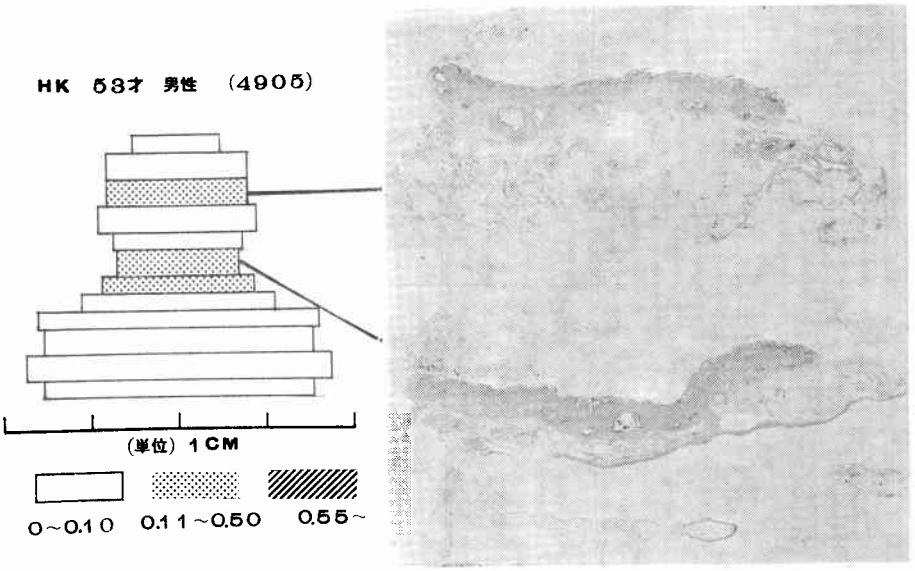

家族歴：母が膵癌で死亡．既往歴：昭和28年膵炎で，昭和38年胆のう炎でそれぞれ腹腔外瘻術をうける．

臨床経過：昭和49年8月上腹部痛があり胃X線検査で胃潰瘍と診断され，同時に施行された胆のう造影でも胆石症といわれ，50年3月に手術のため入院す．胆摘および胃切＋迷切を行い1カ月後に退院した．

胆のう造影

入院時の DIC では胆のう頚部と体部の境界部に2 cm 程の狭窄像がみられ，頚部の拡張は悪く，加えて底部に小円形の2個の陰影像が認められた（図6—左）．

肉眼的所見

胆のう頚部より体部にかけて胆のう壁の全周性の肥厚がみられたが症例1に比較して著しくなかった．胆のう内に黒褐色の胆汁と小円形の2個の混合石がみられ，褐色を帯びている粘膜表面は粗な外観を呈していた（図6—右）．

組織学的所見

症例1と同様に連続的に12個の切片を切り出し組織学的に検索した．R-A sinus の分布は胆のう造影での狭窄部あるいは壁肥厚部に一致して腺筋腫様病変の増殖が認められた（図7—左）．

組織的には粘膜下層に管状の腺管様上皮と筋線維の増殖がみられ，軽度のリンパ球浸潤を伴っていた（図7—右：図8）．

図8 (case 2) : Histological section shows cystically dilated, glandular structures, lined by columnar cells similar to those of R-A sinus (HE, ×100).

症例3：NH, 57歳，女性

主訴：右背部痛

家族歴，既往歴：特記事項なし

臨床経過：3年前より軽度の右背部痛があり昭和50年8月精査のため入院．入院時一般検査は正常で胆摘を行い，全治退院す．

胆のう造影

経口法胆のう造影で胆のう内に結石陰影がみられ，頚部に狭窄が認められた（図9—左）．

図9　(case 3). (left) : Cholecystogram indicating narrowing of the neck (arrows). (right) : Photograph of the resected opened gallbladder. an upper arrow shows the thickened wall and narrowed lumen of the neck. An lower arrow indicated a localized adenomyomatosis at the fundus.

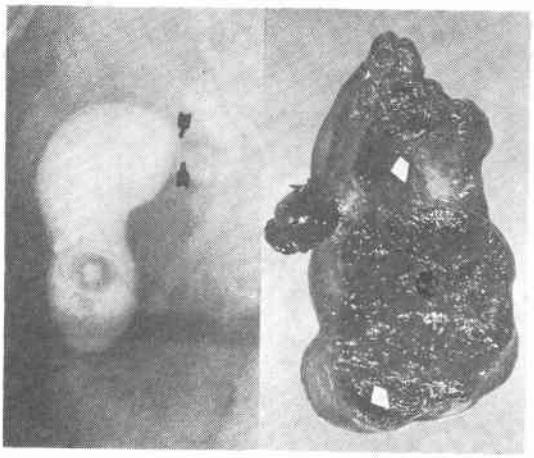

肉眼的所見

胆のう内には褐色の胆汁を充満し，頚部には限局性の壁肥厚がみられたが，症例2に比較して病変部が限られていた．さらに底部にも大豆大のリンパ節様腫瘤を触れ，この腫瘤は localized type の adenomyomatosis と考えられた．胆のう内には1個のビ系石が存在し粘膜は褐色を帯び粗な形態であった（**図9—右**）．

組織学的所見

症例1，2と同様に連続的に12の切片を作り検索した．R-A sinus の分布は肥厚を示す頚部と腫瘤の存在した底部に密に分布していた（**図10—左**）．組織像で腺筋腫様病変は症例1と症例2の中間的変化がみられた．すなわち頚部では管状の腺管上皮の増殖がみられ，底部ではさらに不整形の腺管上皮の増殖が加わっていた（**図10—右**）．症例3は症例1と同様に segmental type と localized type の adenomymatosis が共存していた．

考　察

Adenomyomatosis は腺管様上皮と平滑筋の増殖性病変であるが，Sutherland の報告以来胆のうの腺筋腫様病変は胆のう底部に限局して発生するものと考えられ[1)2)]，adenomyoma（Jutras の localized type の adenomyomatosis と同一）という名称が長い間用いられ報告されてきた．しかし前述したように King[3)]，Jutras[1)2)] らの詳細な研究により，胆のうの腺筋腫様病変は底部以外のどの部位にも発生することを指摘し，Jutras[1)] はこのような病変に adenomyomatosis という名称を用いた．それ以来胆のうの腺筋腫様病変は adenomyomatosis と呼ばれ，

図10　(case 3). (left) : Schematic diagram of distribution of R-A sinus. (right, top) : The wall of the neck discloses cystically dilated, glandular structures (HE, ×4), (right, bottom) : The nodule at the fundus reveals an adenomyomatous hyperplasia (HE, ×4).

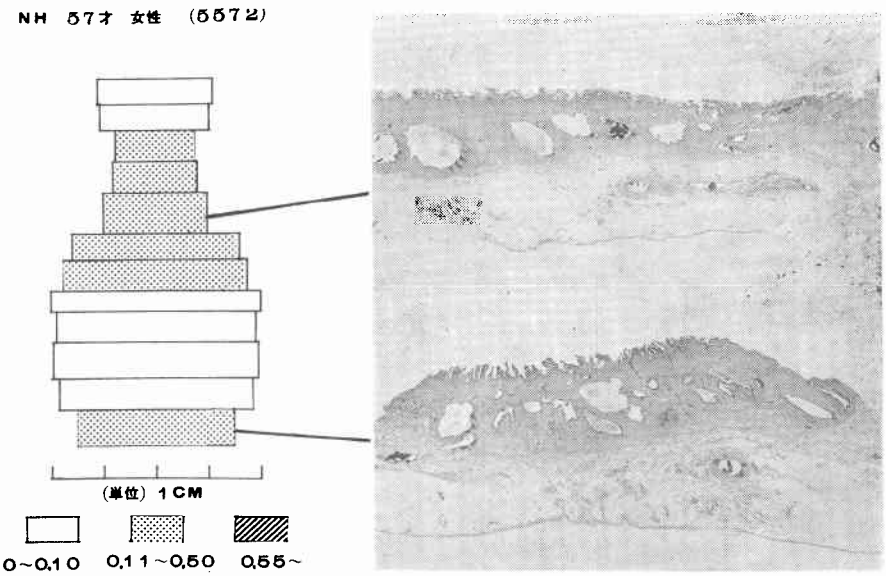

図11 (Case 3). Histology of the nodule at the fundus shows irregularly shaped, glandular structures and interlacing bundles of smooth muscles (HE, ×100).

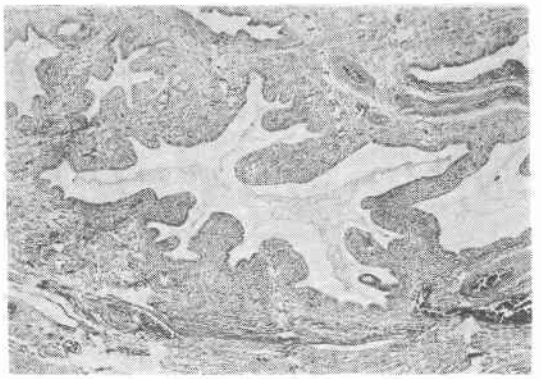

報告されている.

著者らは胆のう底部に限局する adenomyoma (Jutras の localized type の adenomyomatosis) の症例や胃癌に併存した症例について報告[8)9)]したが, 本稿では segmental type の adenomyomatosis に重きを置いて考察を加えてみたい.

Segmental type の adenomyomatosis は壁内の腺筋腫様病変が胆のう頸部や底部近くの体部に発生することが多く, segmental type 症例の中とくに病変が全周性にみられる症例を annular type と呼ぶ報告者[6)]もみられる.

Adenomyomatosis の発生頻度は報告者によりまた診断方法によりかなりの相異がみられる. 胆のう造影では胆のう造影施行症例の2.8%～5%[2)]にみられるとされ, 胆のう摘出症例の0.15%～33.3%[2)]に本症が認められると報告されている. 他方剖検例の0.45%～7%[7)]に本症が発見されたと述べられている. 外科側からみた著者らの経験では胆のう摘出例の11%に本症が認められた[8)]. しかしこの発生頻度は adenomyomatosis 全体のもので segmental type のみについての報告をみない. しかし報告例の分析を行ってみると adenomyomatosis の中 segmental type の占める割合は Fotopoulos[5)]の症例では21例中2例に, Colquhoun[4)]のそれでは38例中15例にみられるが Jutras[2)]は828例の adenomyomatosis 中1例も segmental type を記載していない. 著者らの昭和51年12月までの経験例では34例中3例で, その中2例は loclaized type を併存していた. このように発生頻度に差が生ずる原因の1つとして報告者により診断方法, 診断基準, とくに病理組織学的診断基準に相異があると考えられる. Adenomyomatosis の組織学的特徴は腺管様上皮と平滑筋の増殖性病変であるが, 本病変の主体をなす腺管様上皮は R-A sinus そのものといわれている. しかも胆のう摘出例の半数以上の症例に R-A sinus が存在し, ある程度の壁肥厚を伴っている点を考えれば[10)11)], 組織学的診断基準の設定のしかたにより adenomyomatosis の頻度も異なっていると考える. 著者らの3症例ともに連続的に12切片を作り組織学的に検討したが各切片に分布の数には相異がみられたが R-A sinus は存在した. しかし単に R-A sinus が筋層内に認められても adenomyomatosis とは一般に呼ばない. そこで病変の定義にはある程度の広がりを有し, ある程度以上の病的変化を有することが必要になる. Jutras[1)2)]によれば adenomyomatosis は筋層の厚さが通常の3～5倍以上で, その肥厚部位に腺管様上皮と筋の増殖を認めるものと定義した. 彼の定義によれば著者らの症例は病変に程度の差はあっても segmental type と云える.

本症にみられる年齢と性別を検討してみるとまず年齢では Shepard[12)]の集計例103例の年齢は22歳より70歳で平均49歳であり, Fotopoulos[5)]によれば adenomyomatosis の好発年齢は胆石症のそれとよく一致していると述べている. 性別では Shepard[12)]は男性26例, 女性77例で, 女性が多い. また Fotopoulos[5)]や Colquhoun[4)]も女性に多く, 男性に比べて3倍以上多いと報告している.

本症の症状は胆石症ないし胆道デスキネジーと全く類似し, 疼痛, 食欲不振, 呕心などが主症状と述べられている[2)4)5)6)]. しかし胆石を伴っていない症例を分析してみると本症は胆石症と異なり, 突然疝痛発作で発症することはなく静かに徐々に発症し, 前述の胆石症様症状となると報告されている[2)]. 著者らの症例は胆石症を有していたため症状が胆石によるものか adenomyomatosis によるものかは判断できなかった. 本症の segmental type が他の型と異なる症状を呈するとの報告はなく, adenomyomatosis はどの型も同じ症状を発症すると思われる.

本症の診断は胆のう造影による. ことに segmental type では病変存在部位に一致して胆のう内腔の狭窄像がみられることと, 症例によっては狭窄部の周囲に斑点状の造影剤の貯留が存在することにより診断が可能[2)4)5)6)]といわれている. 著者らの症例では内腔狭窄像のみで, 壁内の拡張した R-A sinus に斑点状の造影剤の貯留を認めなかった. 胆のう造影で斑点状の陰影を認める症例

[13)14)]では adenomyomatosis との診断は容易であるが，単に胆のう内腔の狭窄をきたし胆のう造影上二房性胆のう形態を呈する症例ではその原因の鑑別が必要になる．

治療方法として症状を有する症例は胆のう摘出が最良と考えられている．Jutras[2)] は彼の多数の症例の80%は胆のう摘出が有効であったと述べ，Le Quesne[15)]，Fotopoulos[5)]，Bevan[16)] らも胆石に対する胆のう摘出と同様に adenomyomatosis に対する最良の治療方法は胆のう摘出であると報告している．しかし無症状の adenomyomatosis 症例では治療の必要はないとするのが一般的である．著者らの症例は3例ともに胆のう摘出にて全快した．

胆のうはその形態に variation があり，胆石や周囲との癒着でより一層の複雑な形態を呈するが，なかでも二房性胆のう (hourglass gallbladder[17)18)]，phrygian cap gallbladder[19)]) に注目し，精査すれば著者の症例の如き症例が発見できると考える．

まとめ

著者らが経験した segmental type の adenomyomatosis 症例の胆のう造影像，肉眼的形態および組織学的所見，とくに R-A sinus の分布について報告し，臨床的事項について文献的に考察を加えた．

文　献

1) Jutras, J.A., et al.: Hyperplastic cholecystoses. Amer. J. Roent genol., **83**: 795, 1960.
2) Jutras, J.A. and Levesque, H.P.: Adenomyoma and adenomyomatosis of the gallbladder; radiologic and pathologic correlations. Radiol. Clin. N. Amer. **4**: 483, 1966.
3) King, E.S. and MacCallum, P.: Cholecystitis glandularis proliferans. Brit. J. Surg., **19**: 310, 1931.
4) Colquhoun, J.: Adenomyomatosis of the gallbladder (intramural diverticulosis). Brit. J. Radiol., **34**: 101, 1961.
5) Fotopoulos, J.P. and Crampton, A.R.: Adenomyomatosis of the gallbladder. Med. Clin. N. Amer., **48**: 9, 1964.
6) Aguirre, J.R., et al.: Hyperplastic cholecystosis: A new contribution to the unitarian theory. Amer. J. Roentgenol., **107**: 1, 1969.
7) Bricker, D.L. and Halpert, B.: Adenomyoma of the gallbladder. Surgery, **53**: 615, 1963.
8) 武藤良弘ほか：いわゆる胆のうの adenomyoma と胃癌との共存症例の検討．癌の臨床，**22**: 873, 1976.
9) 武藤良弘ほか：いわゆる胆のうの adenomyoma 症例の検討．第17回日本消化器病学会秋季大会．
10) Robertson, H.E. and Ferguson, W.J.: The diverticula (Luschka's crypts) of the gallbladder. Arch. Path., **40**: 312, 1945.
11) Elfving, G.: Crypts and ducts in the gallbladder wall. Acta Path. Microbiol. Scand. Suppl., **49**: 135, 1960.
12) Shepard, V.D., et al.: Benign neoplasma of the gallbladder. Arch. Surg., **45**: 1, 1942.
13) March, H.C.: Visualization of Rokitansky-Aschoff sinuses of gallbladder during cholecystography. Amer. J. Roentgenol., **59**: 197, 1948.
14) Culver, G.J., et al.: Relationship of stenosis to Rokitansky-Aschoff sinuses of the gallbladder. Amer. J. Roentgenol., **77**: 47, 1957.
15) Le Quesne, L.P. and Ranger, I.: Cholecystitis glandularis proliferans. Brit. J. Surg., **44**: 447, 1957.
16) Bevan, G.: Acalculous adenomyomatosis of the gallbladder. Gut, **II**: 1029, 1970.
17) 武藤良弘ほか：二房性胆のう (Hourglass Gallbladder) と胆のう壁内結石との関係．臨放，**20**: 663, 1975.
18) 武藤良弘ほか：胆のうの Hourglass Desormity, とくに胆のう形態の相異（X線上）とその成因および胆石との関係について．日消外会誌，**9**: 631, 1976.
19) 武藤良弘ほか：胆のうの Phrygian Cap Gallbladder, その臨自床的意義について．臨放掲載予定．