日消外会誌　10（4），453～457，1977年

症　例

XIII因子と創傷治癒
XIII因子製剤使用により完治せしめえた難治性腸瘻の1症例

九州大学第1外科（主任：中山文夫教授）
大里　敬一　武田　成彰　松永　政幸
高木　輝　富永　隆治　一宮　仁
古賀　明俊

LOW FACTOR XIII ACTIVITY IN A PATIENT WITH REPEATED FORMATIONS OF INTESTINAL FISTULA

Keiichi OHSATO, Shigeaki TAKEDA, Masayuki MATSUNAGA, Akira TAKAKI, Ryuji TOMINAGA and Hitoshi ICHIMIYA Akitoshi KOGA

Department of Surgery I, Kyushu University Faculty of Medicine, Fukuoka

自然腸瘻形成後，再三腸瘻閉鎖を目的とした開腹手術が行われ，その度に創離開，縫合不全を繰返し，皮膚潰瘍を伴う2つの腸瘻を有する患者に XIII 因子活性の軽度低下が認められた．XIII 因子製剤を輸注して血中 XIII 因子活性を正常域に維持したところ皮膚潰瘍は治癒した．そこで完全経静脈栄養下に XIII 因子製剤を補給しながら手術と術後管理を行うことによって難治性腸瘻を閉鎖することができた．

この事実は，XIII 因子活性の低下が本症例の創傷治癒障害の一原因として関与していたことを示し，手術前後に本因子の変動を検索することが，術後合併症予防上有意義であると考えられた．

索引用語：難治性腸瘻，創傷治癒，XIII 因子，完全経静脈栄養

I　いとぐち

創傷治癒は全身的および局所的な多くの要因によつて影響を受けるが，血液凝固の最終段階に作用してフィブリンを強固にするXIII因子（フィブリン安定化因子）の欠乏が創傷治癒を障害すること[1]を知る外科医は少ない．著者らは，創離開，縫合不全を繰返し，下腹部に皮膚潰瘍を伴う2つの腸瘻を形成した患者に血中XIII因子活性の軽度低下を見出し，血中XIII因子活性を正常範囲に維持することによつて，難治性腸瘻を閉鎖治癒せしめえたのでここに報告し，創傷治癒と血中XIII因子活性の関係について若干の文献的考察を加える．

II　症　例

症例：T.S. 25歳，男

主訴：難治性腸瘻形成

既往歴および家族歴：著患を知らず，また易出血性，創傷治癒障害の既往および家族歴はない．

現病歴：昭和38年8月右下腹部痛をきたし，急性虫垂炎として虫垂切除を受けた．術後，創からの排膿が持続し，再手術（術式不明）により2月後に治癒した．しかし同部に巨大な腹壁ヘルニアを生じたので，40年12月10×12cm のヘルニア孔にテフロンメッシュを用いて根治手術が行われ，その後順調に経過していた．しかるに48年12月腸管通過障害による諸症状が現われ，自然に右下腹部の手術瘢痕部に腸瘻を形成した．49年9月左旁腹直筋切開により瘻孔空置，回腸横行結腸端側吻合術を受けたが，約1週間後新手術創の一部より腸内容の洩出があ

り，その後左右の腸瘻周囲に皮膚の糜爛および潰瘍を形成し，局所治療を受けたが治癒傾向がみられず，50年9月13日当科に転院した．

入院時所見ならびに臨床検査成績：身長157cm，体重43kg でやや栄養障害が認められた．下腹壁には左右に2つの腸瘻が開口し，それぞれ5×5cm，2×4cm の皮膚潰瘍を伴つていたが出血はみられなかつた．左腸瘻からは不消化食物を含む胆汁色泡沫状腸内容，右腸瘻からは少量の膿性液の排出がみられ，ともにその性状は不完全唇状瘻孔であつた．

血液の性状および生化学検査成績では，低色素性小球性貧血および血清鉄，コレステロール値の低下があり，消化吸収試験で Schilling 試験，D-xylose 試験の異常が指摘された．肝機能は正常であつた（表1）．消化管レ線検査では，十二指腸空腸曲から約250cm 肛門側に回腸横行結腸吻合があり，その口側約50cm に左腸瘻が，一方回盲弁より約100cm 口側に右腸瘻が存在することがわかつた．結腸には通過障害の所見はなく，また空置腸管にも器質的病変や狭窄を示す像はえられなかつた．

入院経過：全身状態の改善を計ったのち，同年12月15日左瘻孔の閉鎖を試みた．瘻孔を楔状切除し2層に縫合閉鎖した．しかし術後6日目に創の一部が離開して腸内容が洩出し，ドレナージ，タンポンなどを局所に使用して閉鎖の努力をなしたが，再び術前と同様に腸瘻が形成された．

表1　入院時臨床検査成績

White blood cells	4,800
Red blood cells	4,590,000
Hemoglobin (g/dl)	11.9
Hematocrit (%)	34.9
Total protein (g/dl)	7.5
Albumin (%)	61.5
α_1-globulin (%)	3.7
α_2-globulin (%)	10.4
β-globulin (%)	11.9
γ-globulin (%)	12.3
Cholesterol (mg/dl)	135
Total bilirubin (mg/dl)	0.8
Alkaline phosphatase (mU/ml)	72
Lactic dehydrogenase (mU/ml)	150
Glutamic oxaloacetic transaminase (mU/ml)	25
Glutamic pyrubic transaminase (mU/ml)	23
BUN (mg/dl)	12
Uric acid (mg/dl)	5.7
Creatinin (mg/dl)	0.8
Na (mEq/l)	142
K (mEq/l)	4.5
Cl (mEq/l)	102
Ca (mEq/l)	9.7
Glucose (mg/dl)	90
Triglyceride (mg/dl)	73
Iron (mg/dl)	45
Schilling test (%)	8.0
D-xylose test (%)	0.04

凝血学的検査ならびに治療経過：術後12日目に凝血学的検査を行つた．すべての検査成績は正常範囲にあつたが，Bohn, Haupt 法[2]によるXIII因子活性だけが正常の40%で，再度の検査でも60%と低値を示した（表2）．

表2　凝血学的検査成績

検査項目	正常範囲	患者
Platelet count ($\times 10^4/mm^3$)	10～40	17.7
Whole blood clotting time (min)	7～15	7.5
Bleeding time (min)	1～5	3.5
Prothrombin time (sec)	10～12	11.4
Partial thromboplastin time (sec)	74～90	86.9
Thrombin time (sec)	14～18	13.0
Serial thrombin time (sec)	24～37	18.5
Euglobulin lysis time (hr)	3～13	4.5
Ma in thrombelastogram (mm)	46～56	55
Fibrinogen (mg/dl)	200～290	324
Factor V (%)	70～200	190
Factor VIII (%)	70～200	95
Factor XII (%)	70～120	60
Plasminogen (mg/dl)	12～15	12.8
Antithrombin III (mg/dl)	22～27	18.6
α_1-antitrypsin (mg/dl)	210～290	425
α_2-macroglobulin (mg/dl)	195～325	213
Fibrin degradation products (μg/ml)	＜5	5

51年2月23日からXIII因子製剤 Factor XIII concentrate (Behringwerke 社製）を使用して血中XIII因子活性と創傷治癒障害とくに腸瘻周囲皮膚潰瘍（糜爛および皮膚炎部を除く）の広さとの相関性の有無につき検討した．初回XIII因子製剤2バイアルを使用したところ，血中XIII因子活性は正常下限である70%に上昇し約5日間持続してのち次第に低下した．皮膚潰瘍はその間に明らかに縮小傾向を示し，血中XIII因子活性低下とともに再び拡大しはじめた．その後同量のXIII因子製剤を10～14日毎に使用して，血中XIII因子活性をできるだけ正常範囲に維持した．治療開始後3月の間に腸瘻周囲の皮膚潰瘍は著しい治癒傾向を示し（表3），両潰瘍ともに上皮に覆われ腸瘻粘膜を

表3　XIII因子製剤使用による皮膚潰瘍面積の変化

	皮膚潰瘍の面積 (cm²)	
	右	左
Feb-23	18.2	4.2
Mar-19	10.4	0.6
Mar-24	13.7	3.6
Apr-14	6.3	0.4
May-14	1.4	0

面積＝皮膚潰瘍（長径×短径）－腸瘻粘膜（長径×短径）

残すだけとなつた．XIII因子製剤中止後，一旦治癒した左腸瘻周囲潰瘍は急速に拡大し使用前と同大になつた．消化液の影響を除去するために7月2日より完全経静脈栄養による管理を行つた．約2月で栄養障害は改善され体重は3kg 増加した．血中XIII因子活性は新鮮凍結血漿を使用した一時期以外では50～60％を示し，腸瘻周囲の皮膚潰瘍はある程度縮小したが，XIII因子製剤使用時ほど顕著ではなかつた．以上の治療経過から血中XIII因子活性と皮膚潰瘍の縮小・拡大との間に密な相関があると考えられた．

術前3週間にわたりXIII因子製剤2バイアルを週2回使用して，血中XIII因子活性を正常範囲上限に維持することによつて皮膚潰瘍を治癒せしめたのち，9月28日根治手術を行つた．正中切開で開腹し，空置腸管を切除して回腸横行結腸端々吻合を行つた．両瘻孔は皮膚縁を切除して縫合閉鎖した．切除した回腸末端粘膜には多発性小潰瘍瘢痕が認められた．術後にはXIII因子製剤の補給と完全経静脈栄養による管理を行つた．しかし術後8日目正中切開の一部より血性排膿があり，引続き少量の腸内容の洩出がみられるようになつた．しかしその後の肉芽形成は良好で，ガーゼタンポンによる圧迫で瘻孔形成17日後には腸内容の洩出は停止した．XIII因子製剤の使用を中止したところ血中XIII因子活性は再び50％に低下したが再発はなく，自然腸瘻形成後3年を経て漸く全治し，術後5月の現在元気に生活している．治療経過と血中XIII因子活性の推移を図1に示した．XIII因子製剤による副作用はなく，抗XIII因子抗体産生の有無を2度電気向流法によつて検索したが抗体は検出されなかつた．

III　考　察

本症例における自然腸瘻形成の要因として，瘻孔形成部より肛門側の腸管の狭窄による内圧亢進あるいは罹患腸管より腹壁への病変の直接進展が考えられる．病理組織学的に証拠を得ることはできなかつたが，虫垂切除の既往，イレウス症状の出現と，回腸末端に多発性潰瘍瘢痕がみられたことからクローン病や腸結核の存在が疑われた．しかしこの基礎疾患以外にも創傷治癒を障害する因子が内在するであろうと思われる幾つかの証拠を挙げることができる．自然瘻孔を空置する目的で行われた他院における最初の手術では，瘻孔は吻合部ではなくその口側に形成されており，縫合不全が原因ではないことを示していた．当科における1回目の手術は，回腸上部の腸間膜対側に存在する不完全瘻孔を楔状切除して縫合しただけであるが縫合部と思われる部位に，また最後の根
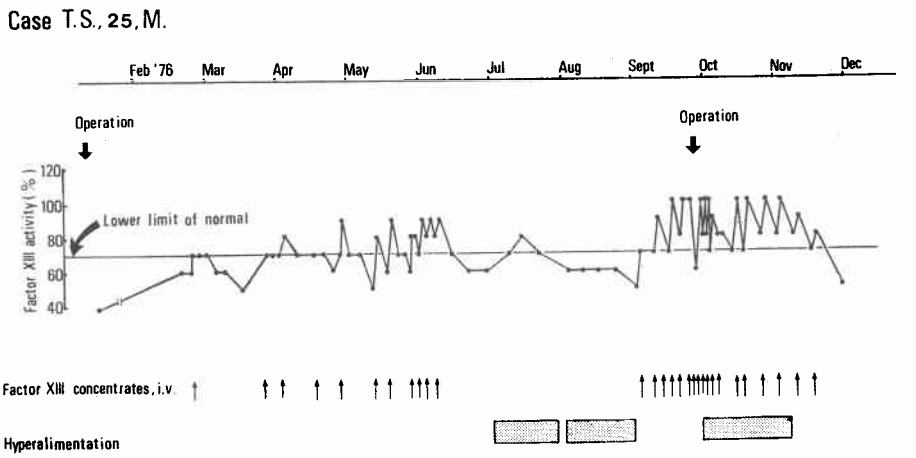
図1　治療経過と血中XIII因子活性