日消外会誌　10（6）：672～679，1977年

盲腸憩室炎について

愛媛労災病院外科
田中　忠良　　宮原　義門　　森重　一郎
同　放射線科
木　村　安　行

DIVERTICULITIS OF THE CECUM

Tadayoshi TANAKA, Yoshikado MIYAHARA, Ichiro MORISHIGE, and Yasuyuki KIMURA*
Department of Surgery, Ehime Rosai Hospital
*Department of Radiology, Ehime Rosai Hospital

盲腸憩室炎の7例を報告し，検討を加えたが，近年，症例数が増えつつあり，実地臨床上，急性虫垂炎との鑑別が困難で，常に念頭に置かなければならない疾患である．重篤な合併症を起こすことはきわめてまれで，保存的に治療を行うことが第一で，いったん治癒すれば，まず再発しないといわれている．しかし，われわれは3例の再発例を経験し，保存的に治癒しても，経過観察の必要があることを痛感した．また，緊急手術時に遭遇する機会が多いが，重篤な合併症がない限り，minor surgery を行い，待期手術に持って行くように心掛けるべきである．

索引用語：盲腸憩室炎，結腸憩室病

はじめに

結腸憩室病は近年，急速に注目を集めている疾患であるが，東洋人に多発する右側結腸憩室病の病理発生・成因については，筋層の異常を伴うS字状結腸の憩室病とは別個に考慮しなければならないとされており[1]，欧米でも別の項目で取り扱われているのが現状である[2)3)]．とくに，盲腸憩室炎（以下，盲一炎と略す）は実地臨床上，遭遇する機会の多い急性虫垂炎の症状に酷似しており，虫垂炎として開腹される場合が多く[2)3)]，虫垂炎の鑑別上，常に念頭に置かなければならない疾患である．さらに，盲一炎は合併症を起こさない限り，保存的に治療されるべき疾患であり[2)3)]，無用の手術は避けなければならない．本邦では盲腸・上行結腸憩室の頻度が高いが[4)-7)]，盲一炎は比較的まれであり，しかも重篤な合併症の発生も少なく，いったん治癒すれば，まず再発しないといわれている．われわれは過去3年間に，保存的に治療した症例から重篤な合併症をきたした症例まで，治療法に関して考えさせられる点の多かった盲一炎の7例を経験したので，すでに他誌に報告した症例もあるが[8)9)]，これらの症例の概略を示し，盲一炎の特徴を他の部位の憩室と比較しながら述べるとともに治療法についても言及してみたい．

症　例

表1にみられるように，7例中6例は男性で女性は症例7の保存療法を行った1例のみであった．年齢は30歳代3例で，40歳代から70歳代まで各1例であった．手

表　1

Case	Age	Sex	Preoperative Diagnosis	Surgical Treatment
1. S.S.	36	M	Acute Appendicitis	Emergency Surgery
2. T.I.	39	M	Cecal Diverticulitis	Elective Surgery
3. T.Y.	75	M	Sigmoid Diverticulosis	Emergency Surgery
4. T.M.	65	M	Acute Appendicitis	Emergency Surgery
5. S.I.	51	M	Cecal Diverticulitis	Elective Surgery
6. K.H.	42	M	Cecal Diverticulitis	Elective Surgery
7. Y.K.	31	F	Chronic Appendicitis	—

術例6例中，緊急手術例は3例で，その術前診断は急性虫垂炎2例，S字状結腸憩室症1例であった．待期手術例の3例はいずれも術前に盲一炎の診断のついたものであるが，症例5と6では，ある時期に急性虫垂炎の診断を受けたこともあり，急性虫垂炎との鑑別が重要な問題となっている．緊急手術例の手術適応は症例1と4が急性虫垂炎によるもので，症例3は大量下血によるものであった．

症例1は盲一炎では比較的まれな合併症である穿孔例で[8]，仮性憩室であった．

症例3は単発性盲一炎に合併した大量出血例であるが[9]，きわめてまれな症例で，組織学的には仮性憩室で，術後，下血は止まったが肺水腫を併発して2日目に死亡した．

症例4は盲一炎で緊急手術を行った際，最も一般的に遭遇する型であり，虫垂切除のみで軽快退院した症例である．

症例4．65歳，男子．

主訴：回盲部痛

既往歴：高血圧および糖尿病で加療中．昭和48年，右片麻痺．

現病歴：昭和51年3月26日午後から，臍部痛とともに発熱および食思不振をきたした．呕気・呕吐および下痢はなかったが，疼痛は次第に回盲部に限局し，翌27日当科を受診した．

入院時所見：体格中等大，栄養良好で，全身的には右不全片麻痺以外に異常を認めなかった．血圧は200/104 mmHg と高く，腹部所見は回盲部の圧痛，筋性防衛および Blumberg 症候ならびに Rosenstein 症候を認めた．白血球数は13,700で体温は36.5℃であった．

手術所見：急性虫垂炎の診断のもとに，局麻のもとに開腹したが，虫垂根部がわずかに発赤・浮腫状で軽度の炎症所見を認めるのみで，虫垂は全般に瘢痕性萎縮を示していた．しかし，虫垂根部を中心に盲腸壁は発赤し浮腫状で肥厚しており，炎症所見が著明であったが，腫瘤としては触知しなかった．このため，虫垂切除を行い，ドレーンを留置して閉腹した．

術後経過：術後は絶食と高カロリー輸液で経過を観察し，創感染をきたしたが，術後経過は良好であった．術後の注腸透視では，図1にみられるように，中垂根部に一致して憩室が認められた．なお，虫垂の組織所見は粘膜は脱落し，脂肪組織により置換され，粘膜下組織・筋層ともに線維性で，軽度の好酸球の浸潤が認められた

図1　症例4の術後注腸透視：炎症部位に一致して憩室がみられた．

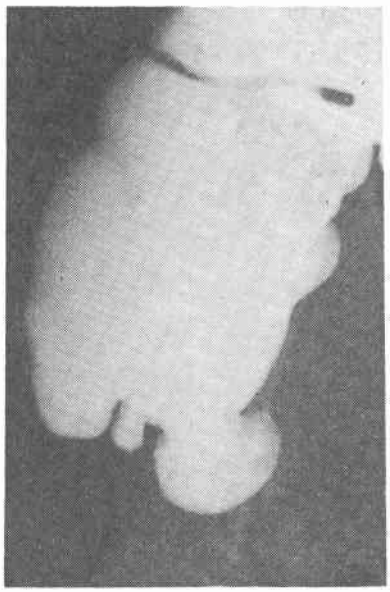

が，急性炎症所見はみられなかった．

待期手術例の3例はいずれもその手術適応は再三にわたる腹痛発作のためで，いずれも憩室炎を再三にわたり併発していた興味ある症例で，その代表例を詳述する．

症例2．39歳，男子．

主訴：右側腹部痛

家族歴・既往歴：特記すべきことなし．

現病歴：昭和49年11月頃，右側腹部痛をきたし，某医で回盲部の痛過障害と結腸憩室を指摘された．50年2月再び同様の腹痛をきたし，他院で盲腸結核の診断のもとに SM・PAS・INAH の投与を受け疼痛は消失していた．しかし，4月19日朝から右側腹部痛とともに，呕気・呕吐をきたし，白血球増多を指摘され治療を受けていたが，疼痛が持続したため4月21日当院に紹介された．

入院時所見：体格中等大，栄養良好で全身的にはとくに異常を認めなかった．腹部所見では回盲部に可動性・有痛性・境界明瞭な弾性硬の鶏卵大の腫瘤を触れたが，腹膜刺激症状はみられなかった．体温は37.4℃，白血球数14,000であった．4月24日の注腸透視では図2にみられるように，盲腸から上行結腸にかけて多数の憩室が認められ，腫瘤に一致して回盲弁の直上部に陰影欠損がみられた．保存的治療によって，解熱し，腹痛・呕気・呕吐は消失した．腹部腫瘤の圧痛も消失し縮小したが，完全には腫瘤の消失をみなかったので，5月7日結

図2　症例2の注腸透視：回盲弁直上部の陰影欠損と盲腸から上行結腸にかけて多数の憩室がみられる．

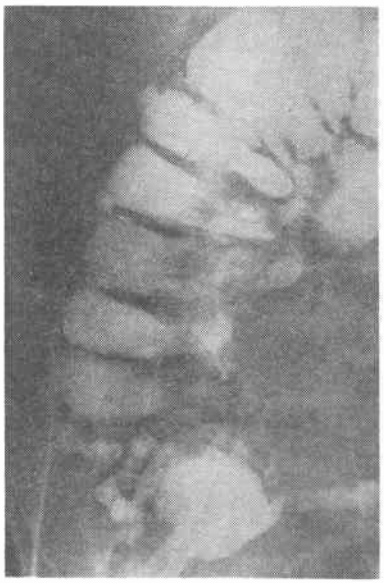

図3　症例2の摘出標本：回盲弁直上部の腫瘤形成の憩室を含め，盲腸憩室4ヶ，上行結腸憩室12ヶを認める．

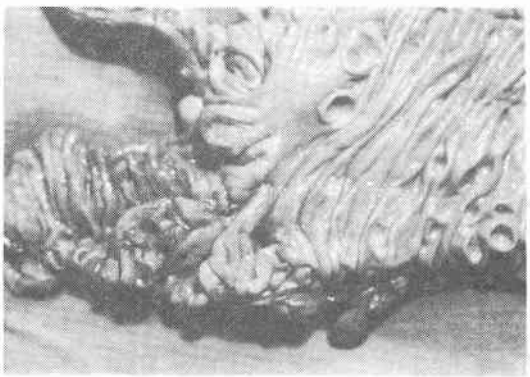

腸右半切除術を施行した．術後経過は良好で6月8日退院した．

摘出標本：腫瘤は回盲弁の直上部で2×2×2cm 大で直径約1cm の空洞を有しており，盲腸憩室は腫瘤形成のものを含めて4コ，上行結腸憩室は12コであった（図3）．

組織所見：筋層を欠除した仮性憩室がみられ，さらにその右方に憩室の初期像と思われる粘膜の筋層内への陥入所見が認められる．粘膜下組織から周囲脂肪織内にかけて膿瘍が形成されるとともに，脂肪織炎も認められ，組織球の反応が強く，異物巨細胞もみられた（図4）．

図4　症例2の組織所見：急性化膿性炎を伴う仮性憩室がみられ，その右方に憩室の初期像と思われる粘膜の筋層への陥入所見が認められる．

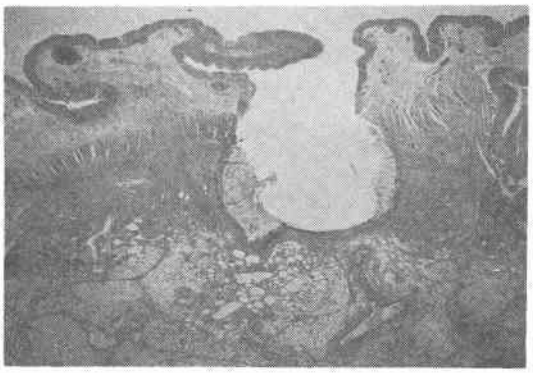

症例5．51歳，男子．

主訴：回盲部痛

家族歴・既往歴：特記すべきことなし．

現病歴：昭和49年10月，回盲部痛をきたし内科的に治療を受けており，50年9月，健康診断で盲腸から上行結腸にかけての憩室を指摘されていた．51年6月5日回盲部痛と呕気を訴え，白血球数13,800で急性虫垂炎の診断のもとに手術を勧められたが保存的に治療を受けた．その後，症状は消失したが，6月28日頃から胃部膨満感と上腹部の鈍痛を訴え，7月1日から再び回盲部痛をきたし始め，7月3日当科へ入院した．

入院時所見：体格中等大，栄養良好で，胸部に理学的に異常を認めなかった．腹部は全般に平担で，回盲部から右側腹部にかけて圧痛を認めたが，筋性防衛・Blumberg 症候はなく，腫瘤も触知しなかった．

血液生化学検査では特に異常所見はみられず，白血球数5,100で，体温は36.4℃であった．7月6日の注腸透視では，盲腸から上行結腸にかけて多数の憩室がみられ，盲腸下外側壁の伸展不良と同部の圧痛を認め，その部の憩室粘膜ひだの不整がみられた（図5）．虫垂の造影もみられ，盲腸炎の診断のもとに，7月9日結腸右半切除術を施行したが，術後経過は良好で7月27日に退院した．

摘出標本：注腸透視の壁伸展不良部位に一致して2.5×2×1.5cm 大の腫瘤があり，その粘膜面に憩室の存在がみられた．この腫瘤形成の憩室を含め，盲腸憩室は8コ，上行結腸憩室は9コであった（図6）．

図5　症例5の注腸透視：盲腸から上行結腸の多数の憩室と盲腸下外側壁の伸展不良と圧痛および同部の憩室粘膜ひだの不整がみられる．

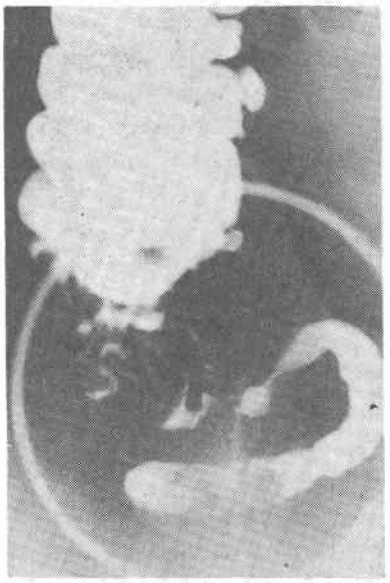

図6　症例5の摘出標本：壁伸展部に一致して腫瘤形成がみられ，この憩室を含め盲腸憩室は8ヶ，上行結腸憩室は9ヶであつた．

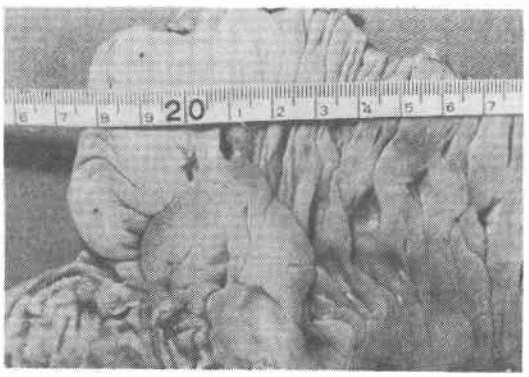

組織所見：腫瘤形成の憩室では急性化膿性炎症の所見がみられ，限局性の腹膜炎も認められた（**図7**）．さらに，肉眼的には識別不能であったが，組織学的に筋層を有する微小な憩室形成の初期像と思ろれる所見がみられた．しかし，虫垂には炎症性変化はみられなかった．

症例6は症例5と同じような経過をたどり，結腸右半切除術を行い，盲腸憩室2コ，上行結腸憩室4コを認めたが腫瘤の形成はみられなかった．

組織所見は筋層を欠除する仮性憩室で，間歇期手術のために急性炎症所見はみられないが，粘膜下は浮腫状で，毛細血管の拡張・充盈が著明である（**図8**）．虫垂には異常はみられなかった．

図7　症例5の組織所見：急性化膿性炎を伴つた仮性憩室がみられる．

図8　症例6の組織所見：急性炎症はみられないが粘膜下は浮腫状で，毛細血管の拡張・充盈が著明である．

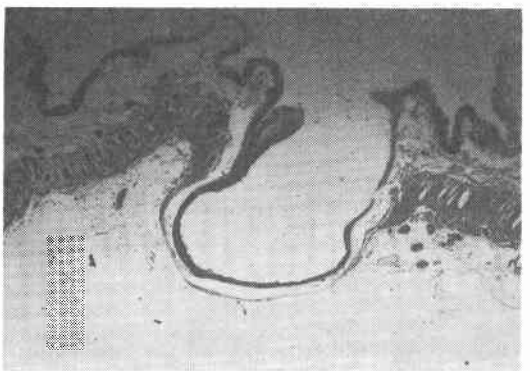

症例7は保存的に治療し経過観察中の患者である．

症例7．31歳，女子．

主訴：下血

家族歴・既往歴：特記すべきことなし．

現病歴：数年来，排便後に新鮮下血をきたしていたが，49年12月頃から黒褐色となり，時に凝血塊を認めるようになった．腹痛・呕気・呕吐および発熱をきたしたことはなかった．50年1月6日の初診で，回盲部の圧痛を認める以外には異常はみられず，白血球数は6,300であった．1月9日の直腸鏡検査では肛門から約25cm口側まで異常所見はみられず，同日の注腸透視では，**図9**にみられるように虫垂は造影され，回盲弁から約1.5

図9　症例7の注腸透視：回盲弁の約 1.5cm 肛側に憩室がみられ，圧痛を認めた．

図10　Pathogenesis of Colonic Diverticular Disease

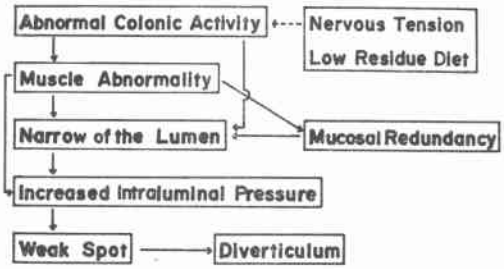

cm 肛側に小豆大の憩室があり，圧痛を認めた．さらに上行結腸憩室も1コみられたが，他の結腸には異常所見は認められなかった．

考　察

現在，考えられている結腸憩室の発生病因は図10のようにまとめることができる．現在のところは精神的ストレスおよび残渣物の少ない食餌が大きな原因と考えられているが，何らかの原因によって腸管の運動異常が発生し，これによって筋層の異常・内腔の狭窄をきたし，腸管内圧が上昇する．この内圧上昇によって粘膜が血管侵入部の抵抗減弱部を通じて膨出して形成される，いわゆる仮性憩室になるとされている[1)2)]．しかし，盲腸憩室を含めた右側結腸憩室では筋層の肥厚もみられず[2)6)]，その発生病理は別に考えるべきだといわれている[1)]．

憩室の発見頻度は欧米では5～10%程度と報告されている[3)10)11)]．一方，本邦での頻度はきわめて低かったが[12)13)]，最近の報告では次第に増加する傾向にある[5)7)]．この理由は診断技術の進歩にもよるが，症例数の増えているのも事実で，久保ら[14)]および吉川ら[6)]は年々その頻度を増していると報告している．因みに，当院放射線科での頻度をみると，注腸透視例209例中18例8.6%で，手術施行例はさきに述べた待期手術例の3例で16.7%にあたる．

部位別発生頻度をみると，欧米では盲腸憩室は数%にみられるに過ぎないが[15)～17)]，本邦では30%近くを占めており，上行結腸憩室を含めると結腸右半に70%近くが発生している[4)～6)]．このような特徴は在外邦人の間においても観察されており，Peck ら[18)]はハワイでの統計を報告し，結腸憩室炎患者で白人の場合はその95%が下行結腸およびS字状結腸にみられたのに反し，日本人では60%が上行結腸であったとしている．このような特異性の原因には日本人の遺伝的・人種的な素因が考えられりが，その詳細は不明である．さらに，盲腸憩室の特徴的な点は年齢別発生頻度で，結腸左半では年齢とともに増加するのに比べ，盲腸憩室は40歳代以下に多発している[6)17)19)20)]．Wagner ら[15)]によれば盲腸および上行結腸憩室では35～45歳の間に最も多発し，その平均年齢は41.4歳で男女比もほぼ1対1としている．

欧米での盲一炎の最初の報告は Potier[21)] によって1912年になされているが，1947年には Anderson ら[22)]が自験例を加えた99例を，1952年には Lauridsen ら[23)]が153例を，1957年には Greaney ら[19)]が247例を集計報告しており，さらに Wagner ら[15)]が1961年に318例を綜説して盲腸および上行結腸憩室炎の特徴を検討している．他方，本邦では中村ら[24)]の35例の集計および1972年の松林ら[20)]の48例の集計報告があるが，その後の報告をみても1975年末まで渉猟し得た範囲では40例余りが報告されているに過ぎない．学会での発表が多く，誌上発表が少ないので詳細は不明であるが，とくに目につくのは松林ら[20)]の集計報告が全例手術例であるのに比較して，非手術例が多く，術前の確定診断の率が高くなっていることである．このことは，症例数の増加とともに盲一炎への関心が高まっていることの裏付けと考えられる．

次に盲腸憩室の病理学的な特徴についてみると，真性憩室が多く[20)23)]，しかも Lauridsen は仮性憩室の16例中，数例には筋層の断片がみられ，元来，筋層が存在していたものであるが，圧迫壊死と局所炎症反応によって破壊されたものと推察されると述べている．他方，Shapira ら[25)]は18例の盲腸および上行結腸憩室炎について，ほとんどがS字状結腸と同じ型の憩室であったと報告している．しかし，著者自身が述べているように症例数が少なく，318例を集計報告している Wagner ら[15)]が記載しているように，大多数が真性孤立性のものと考えて間違いないようである．また，Daniels[26)] は多発性

の盲腸憩室はほとんどが仮性憩室で他の部位の憩室を伴うと述べている．われわれの症例では単発性憩室は症例3と7の2例で，手術施行例の症例3は仮性憩室であった．さらに，他の手術例5例はいずれも多発性仮性憩室で，とくに症例2と5では憩室の初期像と思われる粘膜の筋層内への陥入所見がみられたことからも，盲腸憩室といえども多発性の場合には他の部位の憩室と同じく仮性憩室と考えて良さそうである．

さらに，臨床的に特徴的なことは Greaney[19] が指摘しているように，盲一炎の約1/3に腫瘤を形成し，手術時に癌腫との鑑別が困難な hidden type がみられることである．われわれの症例でも症例2，3および5に腫瘤形成がみられたが，緊急手術時には癌腫との鑑別が困難なために，ほとんどの例が major surgery の対象になっている．

憩室の合併症には出血と憩室炎とがあるが，顕出血の頻度は概ね10～15%で[27,28]，大量出血例は3～4%に過ぎない[13,27,29]．しかも，出血例の多くは自然に止血し，外科的処置を要するものは大量出血例の5～10%とされているが[30,31]，憩室の存在部位との関係をみると，全結腸例および多発性憩室によるものがほとんどで[29,32,33]，しかも全結腸の場合にも右側結腸からの出血頻度が高い[29,32,33]．しかし，右側憩室の多い本邦では欧米におけるほど憩室からの出血は注目されておらず，その頻度も低いのが現状である[4,34,35]．しかも，手術を要する程の大量出血例はきわめて少なく，植松[34]によれば，本邦憩室手術例340例中わずかに12例であったとしているが，症例3のごとく単発性盲腸憩室からの出血例の報告は無く，欧米でも数例の報告がみられるに過ぎない[36,37]．近年，本邦でも結腸憩室病は欧米型に近づきつつあるといわれており，出血例も増加するものと考えられるが，現時点では矢沢らが述べているように，まず保存的に止血をはかるべきと思われる[7]．

憩室炎は合併症の有無に関係なく憩室を有する者の約30%に発生し[2,3]，観察期間が長くなるにつれて発生頻度が高くなるといわれている[38]．盲一炎の発生頻度についての報告は見当たらないが，この理由は大多数の症例が緊急手術を受けており，術前の診断率の低いことが原因と考えられる．さらに，欧米では盲腸憩室そのものが少なく，長期にわたる追跡調査が不可能であったと考えられるし，本邦では，結腸憩室に対する関心が高まったのがこの10年であり，憩室炎を発生する症例自体が少なかったためと考えられる．

憩室炎の重篤な合併症には瘻孔形成・穿孔があるが，瘻孔形成はほとんどがS字状結腸憩室によるもので，右側結腸，とくに盲腸憩室ではみられず[15,22,23,39]，例外的である．穿孔は結腸左半では30%近くにみられるが[39]，症例1にみられたような盲一炎の穿孔はきわめて少なく，Leichtling[40] によれば集計例143例中6例で，Peck[18] は58例中わずかに1例を報告しているにすぎない．Havia によれば296例の中，26例が右側結腸憩室であったが，穿孔例は1例もなかったとしている[11]．本邦では盲一炎の穿孔例は報告されておらず[20,24]，植松[34]も本邦手術例127例中，右側結腸65例および左側結腸62例について，穿孔例は左側結腸14例であるのに対し，右側結腸ではわずかに2例としており，盲腸だけに限らず，右側結腸憩室炎では重篤な合併症が少ないのが特徴である．この事実は，もともと，S字状結腸憩室炎は微視的あるいは巨視的な穿孔による憩室周囲炎が本態であるとされており[41]，重篤な合併症の発生が当然考えられる．しかし，右側結腸憩室炎のレ線像は全くおだやかで，バリウム漏出像はほとんど認められないといわれている[6,25,42]．われわれの待期手術例の3例についても，バリウムの漏出像は全くみられず，Schapira[25] および Wolf[42] が述べているような，陰影欠損・粘膜ひだの乱れ・壁の伸展不良・憩室および虫垂の証明がみられたに過ぎない．

このような事実から，盲一炎は保存的に治療するのが原則とされているが[16,40]，その80～90%近くが急性虫垂炎あるいは虫垂炎性膿瘍と診断され，その他に胆嚢炎・イレウスなどの診断のもとに緊急手術を受けており，術前に正しく盲一炎と診断されているのは数%に過ぎない[15,19,20,23]．さらに，術前に正しく診断された症例のほとんどは，すでに虫垂切除を受けた患者になされたものである[23]．しかも，Greaney ら[19]が，急性腹症による緊急手術500回に1回の割合で盲一炎がみられるとしているように，遭遇する機会の少ない疾患であるため，術前の確定診断は困難である．われわれの症例では3例に術前，盲一炎の診断を確定し，待期手術を行っているが，症例5および6ではある時期に急性虫垂炎として手術を勧めており，鑑別は困難である．

急性虫垂炎との鑑別については，盲一炎では腹痛は虫垂炎より軽く鈍痛で，発病早期から右下腹部に限局していることが多く，経過がやや緩慢で症状増悪の程度が軽く，悪心・呕吐は少ない．発熱は軽度で白血球増多も軽度上昇にとどまり，1/3に腫瘤を触れ，腫瘤は移動性が良好で，圧痛点は Mc Burney 点・Lanz 点より上方の

ことが多いといわれているが[20)23)34)]，現実には臨床症状あるいは腹部所見から鑑別することは至難であると思われる．このため，緊急手術時の手術法を如何にするかが大きな問題となる．穿孔および大出血のような重篤な合併症例では，緊急時にも当然 major surgery を行わなければならない．しかし先程述べたように，重篤な合併症例はきわめて少なく，いかなる治療法にも拘わらず，いったん治癒すれば再発はまず考えられないとされていることから[26)40)]，憩室切除・憩室内翻・単純閉鎖・虫垂切除・ドレナージなどの minor surgery が推奨されている[15)25)43)44)]．

しかし，盲一炎は再発しないといわれているが，われわれの待期手術例3例にみられたように，再三にわたる再燃例もみられるので，初回治癒後も経過観察は必要と考えられる．もっとも，単発性憩室の場合であれば再発しないことも考えられるが，われわれの3例はいずれも多発例であり，憩室炎が同じ憩室に再発したものか，他の憩室に新たに発生したものか不明である．他方，盲一炎で盲腸および上行結腸に多発性憩室が認められる場合には，腸管内腔が空虚であれば右半切除をすべきだとする人も多いが[2)18)]，最初の発症例であれば，虫垂切除のみを行って保存的に治療すべきと考えられる．さらに問題となるのは緊急手術時に腫瘤形成のみられた場合であるが，癌腫との鑑別が困難である．Wagner ら[15)]は31%が癌腫と誤診されたとしており，結腸右半切除を行ったものの死亡率は37%で，結腸癌の切除死亡率あるいは憩室によるS字状結腸切除死亡率と比較して遜色はないとしている．しかし，悪性疾患との比較は無理であり，また，S字状結腸憩室炎と盲一炎との経過の相違を考えれば妥当な意見とは思われず，Peeling ら[43)]や Williams[45)] が主張しているように，鑑別困難な場合はドレナージのみにとどめ，注腸透視によって確診した後に待期手術をするのが本筋と考えられる．

結　語

盲一炎の7例を報告し，その特異的な病態と手術法を中心に考察を加えた．実地臨床上，急性虫垂炎との鑑別が困難な疾患であるが，最近の症例の増加を考えれば常にこの疾患を念頭に置いて鑑別すべきであると思う．さらに，治療法はS字状結腸憩室炎とは異なり重篤な合併症を併発することは稀で，まず保存的治療を心掛けるべきことを強調した．

本論文の要旨は，第38回日本臨床外科学会総会ならびに第7回日本消化器外科学会大会に於いて発表した．

文　献

1) 武藤徹一郎，他：大腸憩室病の最近の考え方—特に病理，病理発生を中心に—，胃と腸，**10**：739～748，1975.
2) Colcock, B.P.: Diverticular Disease of the colon, W.B. Saunders Co, Philadelphia, London, Toronto, 1971.
3) Bockus, H.L.: Gastroenterology, 3rd. ed., Vol. 2, p 973－1008, W.B. Saunders Co, Philadelphia, London, Toronto, 1976.
4) 小出来一博，他：結腸憩室炎，日本医事新報，**2207**：7～10，1966.
5) 久保明良，他：大腸憩室について Diverticula of the large intestine，内科，**24**：949～955，1969.
6) 吉川保雄，他：大腸憩室病の診断—とくに左側および右側性憩室病を比較して—，胃と腸，**9**：855～863，1974.
7) 矢沢知海，他：日本の消化管憩室症．胃と腸，**10**：721～727，1975.
8) 田中忠良，他：右側結腸憩室症に発症した盲腸憩室の遊離腹腔内穿孔の一治験例．外科診療，**18**：964～968，1976.
9) 田中忠良，他：大量下血を主訴とした単発性盲腸憩室炎の1例．外科，**39**：405～408，1977.
10) Grout, J.L. et al.: Diverticulosis and diverticulitis of the large intestine, Brit. J. Radiol., **22**: 442－448, 1949.
11) Havia, T.: Diverticulosis of the colon, A clinical and histological study, Acta. Chir. Scand. Suppl., **415**: 1－29, 1971.
12) 牧野惟義：消化管憩室について．外科，**23**：667～677，1961.
13) 松永藤雄：腸憩室症，診断と治療，**54**：1335～1341，1966.
14) 久保明良，他：大腸憩室および憩室炎の治療．治療，**54**：2405，1972.
15) Wagner, D.E. et al.: Diverticulitis of the cecum and ascending colon, Arch. Surg., **83**: 436－443, 1961.
16) Case, T.C. et al.: Acute diverticulitis of the cecum, Am. J. Surg., **85**: 134－141, 1953.
17) Browne, D.C.: Changing concept in diverticulosis of the colon, Geriatrics, **16**: 14－20, 1961.
18) Peck, D.A. et al.: Diverticular disease of the right colon, Dis. Colon Rectum, **11**: 49－59, 1968.
19) Greaney, E.M. et al.: Acute diverticulitis of the cecum encountered at emergency surgery, Amer. J. Surg., **94**: 279－281, 1957.
20) 松林富士男，他：盲腸憩室について．臨床外科，**27**：839～845，1972.
21) Potier, F.: Diverticulita et appendicitie, Bull. Mem. Soc. Anat. (Par.) 137: 29, 1912. (15) より引用
22) Anderson, L. et al.: Acute diverticulitis of the cecum, Study of ninety-nine surgical cases,

Surgery, **22**: 479－488, 1947.
23) Lauridsen, J. et al.: Acute diverticulitis of the cecum, A report of four cases and review of one hundred fifty-three surgical cases, Arch. Surg., **64**: 320－330, 1952.
24) 中村嘉三，他：盲腸憩室の３手術治験例．外科診療，**10**： 385～391，1968.
25) Shapira, A. et al.: Diverticulitis of the cecum and right colon: Clinical and radiographic features, Report of 18 cases. Amer. J. Dig. Dis., **3**: 351－383, 1958.
26) Daniels, V.C. et al.: Diverticulitis of cecum and ascending colon, JAMA, **172**: 519－524, 1960.
27) Earley, C.M.: The management of massive hemorrhage from diverticular disease of the colon, Surg. Gynec. Obstet., **108**: 49－60, 1959.
28) Taylor, F.W. et al.: Treatment of massive diverticular hemorrhage, Arch. Surg., **98**: 505－508, 1969.
29) Mc-Guire, H.H. et al.: Massive hemorrhage from diverticulitis of the colon, Guidlines for therapy based on bleeding patterns observed in fifty cases, Ann. Surg., **175**: 847－855, 1972.
30) Quinn, W.C.: Gross hemorrhage from presumed diverticular disease of the colon: Results of treatment in 103 patients, Ann. Surg., **153**: 851－860, 1961.
31) Klein, R.R. et al.: Massive colonic bleeding from diverticular disease, Amer. J. Surg., **118**: 553－557, 1969.
32) Paulino, F. et al.: Pathology of diverticular disease of the colon, Surgey, **69**: 63－69, 1971.
33) Drapanas, T.: Emergency subtotal colectomy: Preferred approach to management of massively bleeding diverticular disease, Ann. Surg., **177**: 519－526, 1973.
34) 植松義和：結腸憩室症．外科治療，**33**： 71～82，1975.
35) 矢沢知海，他：結腸憩室症について．臨床と研究，**49**：1848～1852，1972.
36) Maier, W.P. et al.: Diverticulitis of the cecum with chronic penetration and massive hemorrhage, Am. J. Surg., **116**: 463－466, 1968.
37) Taylor, R.S.: Massive hemorrhage complicating solitary caecal diverticel, Brit. J. Surg., **52**: 947－948, 1966.
38) Horner, J.L.: Natural history of diverticulosis of the colon, Amer. J. Dig. Dis., **3**: 343－350, 1958.
39) Rodkey, G.V. et al.: Colonic diverticular disease with surgical treatment, A study of 338cases, surg. Clin. N. Amer., **54**: 655－674, 1974.
40) Leichtling, J.J.: Acute cecal diverticulitis, Gastroenterology, **29**: 453－460, 1955.
41) Fleischner, F.G. et al.: Revised concept on diverticular disease of the colon. I. Diverticulosis; Emphasis on tissue derangement and its relation to the irritable colon, Radiology, **83**: 859－873, 1964. II. So called diverticulitis:Diverticular sigmoiditis and perisigmoiditis;Diverticular absxess. fistula and frank peritonitis, Radiology, **84**: 599－609, 1965.
42) Wolf, B.S. et al.: Diverticulosis and diverticulitis:Roentgen findings and their interpretation, Am. J. Roentgenol., **77**: 726－743 1957.
43) Peeling, W.B. et al.: Diverticulum of cecum, Brit. J. Surg., **56**: 145－149, 1969.
44) Nicholas, E.E. et al.: Acute cecal diverticulitis. Report of 25) cases, JAMA, **182**: 157－160, 1962.
45) Williams, K.L.: Acute solitary ulcers and acute diverticulitis of the cecum and ascending colon, Brit. J. Surg., **47**: 351－358, 1960.