日消外会誌　10（6）：700～707，1977年

特集 1*

胆管良性狭窄に対する対策
—教室肝内結石症の検討から—

弘前大学医学部第2外科
嶋野松朗　小野慶一

INTRAHEPATIC GALL STONES: A CLINICAL STUDY

Matsuro SHIMANO and Keiichi ONO
Department of Surgery, Hirosaki University Faculty of Medicine, Hirosaki

索引用語：肝管形成兼肝門部空腸吻合，経肝的チューブ設置，経肝的胆道内視鏡，経十二指腸括約筋形成術，肝門部狭窄合併肝内結石症

まえおき

肝内結石症は他の胆道良性疾患にくらべその治療が最も困難なものの1つである．すなわち本症はビリルビン石灰石（以下ビ系石）による胆石症の終末的状況と考えられ，結石が肝内というアプローチの最も困難な場所に存在するため，その完全な摘出はほとんど不可能に近く，しかも併在する胆汁うつ滞と胆道感染のため，しばしば致命的な結果となり得るからである．

教室では過去11年間に肝内結石症々例を27例経験した．これらを東北大学第1外科方式による病型に分類し，施行された術式およびその予後について検討した結果，本症の治療法に関し2，3の知見を得たのでここに報告する．

I. 症例の検討

佐藤（寿）ら[1]は左右の肝管を第1分枝とした場合，第2分枝より肝側に胆石をみとめる場合を肝内結石症と定義している．教室ではこの定義に合致した症例を昭和40年1月より同51年12月までの11年間に27例経験した．なお，これらの全症例はすべてビリルビン石灰石であった．

これらを同じく佐藤ら[1]による肝内結石症の病型にあてはめてみると**表1**のごとくであった．すなわちI型，胆管狭窄がないと判断されたもの3例，IIa型の肝内胆管狭窄を有している症例は3例，さらにIIb型，上部胆管が狭窄をきたしている症例は6例であった．IIc型の下部胆管狭窄例が最も多く15例を占めた．これらの症例に黄疸およびその既往を有したものは**表1**のごとく27例中22例（81%）であった．

表1　教室肝内結石症々例

病型	症例	黄疸既往
I型（胆管狭窄なし）	3	2
IIa型（肝内胆管狭窄）	3	3
IIb型（上部胆管狭窄）	6	5
IIc型（下部胆管狭窄）	15	12
計	27	22

以下，症例が最も多かった下部胆管狭窄例（IIc型）より順次検討を加えてみる．

a. 下部胆管狭窄例（IIc型）について

1）総胆管狭窄例

下部胆管狭窄例15例中2例に総胆管狭窄がみられた．これらはいずれも総胆管の胆嚢管合流部付近に狭窄が存在しており，2例とも胆嚢摘出術（以下胆摘）の既往を有していることからこの際の処置になんらかの原因があったものと推察された．

すなわち症例1（**表2**）は3年前に胆摘を受けており，その2年後より心窩痛，発熱を訴えていた．昭和41年1月に某院において再手術を受け，その際肝内結石症と診断され，截石術ならびにT-tube挿入のうえ，当科へ転送された．当科入院後，T-tubeよりの胆道造影に

第7回大会シンポジウムIII—1
閉塞性黄疸の外科治療に関する問題点

表2　下部胆管狭窄（Ⅱc型）例

症例	手術既往	結石所在	手術方法	予後
1 山○の○子 女 21歳	胆摘（S.38） 截石，T-tube（S.41）		総肝管空腸側々吻合（S.41.4）	10年後疼痛，発熱（+）
2 天○い○ 女 47歳	胆摘（S.37）		截石，T-tube（Stent）（S.46）	5年後愁訴（−）
3 渋○武○ 男 32歳	胆摘，截石，T-tube，総胆管十二指腸側々吻合空置的胃切除（BII）	吻合口	経十二指腸括約筋形成術（T.S.P.）T-tube，再吻合	良好
4 工○キ○ 女 51歳	胆摘，截石，T-tube，総胆管空腸側々吻合截石，T-tube.	吻合口	経肝的截石，PTCD，肝管空腸吻合（端側）	〃
5 大○松○ 男 46歳	胆摘，截石，T-tube 4回総胆管空腸側々吻合外胆汁瘻		截石術，T-tube，T.S.P.	2か月後肝不全死亡
6 鈴○誠○ 男 19歳	胆摘，截石，T-tube.截石，T-tube.		総胆管空腸吻合（側々）	8年後事故死
7 大○チ○ 女 50歳	胆摘，截石，截石，T-tube，乳頭切開＋BII（胃切除）		〃	5年後肝不全死亡
8 山○サ○ 女 23歳	胆摘，截石，T-tube.截石，T-tube.		〃	9年後愁訴（−）
9 遠○き○ 女 58歳	胆摘，截石，T-tube.		〃	不明
10 対○敏○ 男 44歳	截石，T-tube.（肝膿瘍，hemobilia）		〃	4年後愁訴（−）
11 工○金○郎 男 50歳	総胆管截石胆摘		T.S.P.	2年後心筋梗塞死亡
12 打○信○ 男 30歳	胆摘，截石，T-tube.截石，T-tube 2回		〃	疼痛，発熱（+）
13 榊○キ 女 69歳	胆道截石 2回		T.S.P.＋PTCD	良好
14 鳴○タ○ 女 68歳	胆摘，截石截石，T-tube.		T.S.P.	〃
15 斉○あ○よ 女 39歳	胆摘，T-tube.T.S.P.		経肝截石，経肝ドレナージ，胃切除	〃

よって左肝内胆管に結石の残存していることが確認された．そこで3カ月後の同年4月に拡大胆管切開術を加え，肝内胆石を摘出したうえで，狭窄部上方において総肝管空腸側々吻合術を施行した．10年後の follow-up 時には上腹痛，発熱を訴え，年に1回位の割合で入院治療を受けている．

症例2（**表2**）は昭和37年に他院にて胆摘を受けており，9年後の同46年に黄疸が発現し，来院した．狭窄部上方の総肝管および左右肝管内にビリルビン石灰石が充満していたが，これらを徹底的に除去したうえで，狭窄部は尿道ブジーで拡張せしめ T-tube 6号の片側脚は狭窄部を越えて十二指腸側に通過させ stent tube とした．以後6カ月間にわたってヘキサメタ燐酸ソーダを主とした胆道洗浄をくり返えし行ったが，5年後の予後追跡時には疼痛，発熱，黄疸などの愁訴は全くみられず健在していた．

以上のごとく stent tube を挿入設置し長期間胆道洗浄を行った症例は術後5年目の現在胆管炎症状もなく良好に経過したが，狭窄部をそのまま放置し，総肝管空腸側々吻合を行った症例では黄疸は発現しないものの依然として疼痛，発熱を訴えていた．

そこで同じくⅡc 型で来院時すでに総胆管腸管側々吻合術を施行されていたが，依然として愁訴の持続する症例を検討してみた．

2）来院時すでに総胆管腸管吻合術施行例について

Ⅱc 型の15例中3例（症例3，4，5）はすでに何回かの胆石手術の後，総胆管十二指腸側々吻合，総胆管空腸側々吻合術が施行されていた（**表2**）．しかし依然として発熱，上腹部痛，時に黄疸が発現するため当科に来院した．

すなわち症例3は昭和38年8月に某院にて胆摘を受け，4年後の同42年4月には胆管截石術ならびに T-tube の挿入がなされた．しかし術後 T-tube よりの胆道造影にて，造影剤の十二指腸排出状態が不良で，そのため6カ月後の同年10月に総胆管十二指腸側々吻合が施行された．その後も右上腹部痛および発熱を訴えるため，これらの原因は逆行性胆管炎であろうとの想定のもとに同43年に空置的胃切除術（B Ⅱ法）が行われた．しかしこの後も年2～3回の頻度で腹痛，高熱を訴え，同48年2月に当科へ入院した．

本例に経十二指腸括約筋形成術（transduodenal sphincteroplasty 以下 T.S.P.）[2)3)]を施行したが，乳頭部を広く切開してみると多数のビ系石，胆泥とともに悪臭の強い膿性胆汁が流出，また胆管十二指腸吻合部は狭窄をきたし，この吻合部より下方の乳頭部までの下部胆管は．blind pouch を形成，そこに膿汁，胆泥が充満していた．この blind pouch を完全に開放したところ，以後全く胆管炎症状は消失し，4年後の follow-up 時においても全く愁訴をみていない．

症例4は胆摘，総胆管截石術および T-tube を挿入設置されたが，肝内結石の残存を指摘され10カ月後総胆管空腸側々吻合術を施行された．しかしその後も右季肋部痛および発熱を訴え，1年5カ月後の昭和49年12月再び截石術，T-tube を挿入され，当科へ転送された．本症例も前述の症例3のごとく吻合部以下末端部までの胆管は死腔の状態となっていた．そのため総胆管を十二腸上部で切断し，截石のうえ総肝管空腸端側吻合術を施行し，左肝内の結石は経肝的に可能なだけ摘除し，その部に経皮経肝性胆汁ドレナージ（以下 PTCD）用の No. 8 チューブ[4)]を挿入，これを体外に誘導した．術後胆管空腸端側吻合部に挿入した T-tube および左肝管内に留置したチューブを介してヘキサメタ燐酸ソーダを用い積極

的な洗浄を約3カ月間継続したところ，残存結石のかなりな減少をみた．約2年後の follow-up 時，胆管炎症状はみられていない．

症例5は20年前に胆摘を受け，以後15年間に3回の胆管截石術を施行されたうえで，昭和46年10月総胆管空腸側々吻合術が行われた．その後も右季肋部痛，黄疸，発熱を訴え，同50年には外胆汁瘻を造設され，当科に担送された．T-tube を通じて胆道造影を施行したところ，吻合部以下の blind pouch がみとめられたため T.S.P. を行い末端部を開放し，あわせて胆管内の胆泥をでき得る限り除去した．けれども手術所見にて本症例はすでに胆汁性肝硬変の状態で，手術直接死はまぬがれたものの，術後2カ月目肝不全に陥入り死亡した．

3)　教室総胆管空腸吻合術施行例の検討

かって教室においてもこのⅡc 型に対し総胆管空腸側々吻合術が5例に施行された（**表2**）．5例中2例（症例6，7）はそれぞれ交通事故，肝不全で死亡し，他の3例中2例に予後追跡が可能であった．すなわちこれらの2例（症例8，10）は術後それぞれ9年，4年の現在，愁訴を有していなかった．これらはいずれも吻合口を2cm 以上に十分大きくした症例である．

4)　T.S.P. 施行症例の検討

Ⅱc 型に対し経十二指腸括約筋形成術を施行した症例が5例あった（**表2**）．症例11は手術2年後に心筋硬塞のため死亡していた．他の生存例4例中1例（症例12）は時々発熱，心窩部痛を訴え，かならずしも良好な経過といえなかった．この症例は左肝管にも狭窄を有しており，そのための胆汁うっ滞，胆道感染の症状をしばしば発現するものと思われる．

ここで興味深いのは症例15の場合である．すなわち昭和48年に胆摘，T-tube を挿入され，6カ月後再び総胆管結石をみとめ，当科へ転送されてきた．諸検査の結果，左肝内結石もみとめられたので T.S.P. を施行し，順調な経過をとった．ところが3年後に胃潰瘍のため再開腹したところ左肝内に残存する結石を触知した．そのためこの部の肝管を切開し，経肝的に可能な限り截石し，この部に transhepatic intubation つまり洗浄用のチューブを設置した．術後の胆道造影でなお若干の残存結石が指摘されたが，およそ25日間の洗浄をくりかえしたところ結石は完全に消失し，経肝チューブを抜去することができた（**図1**）．

以上のように T.S.P. 施行例ではいわゆる by pass 手術の際の blind pouch は形成されず，大きく開放された末端部吻合口から小結石はいくらでも腸内に落下可能で，しかも症例15のごとく経肝チューブよりの洗浄をこれに追加すれば結石の追落しはさらに促進されるため，いわゆるⅡc 群症例にとってはきわめて合理的な治療手段となり得よう．

図1　写真左は症例15（T.S.P. ＋経肝チューブ）の術後の胆道造影所見で，左肝内胆管および総肝管内に結石の残存がみられる．写真右はその20日後のもので完全に結石は十二指腸内に流出している．

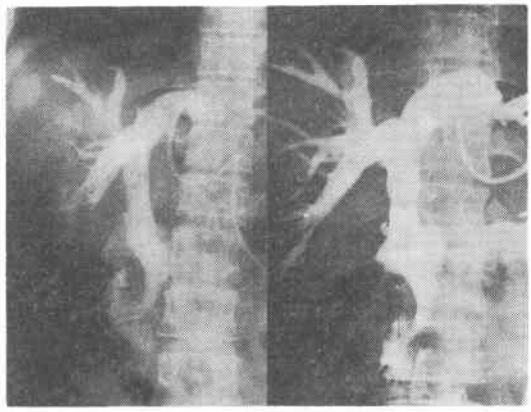

b.　胆管狭窄なし（Ⅰ型）と判定された症例にいて

胆道造影所見で造影剤がスムースに十二指腸内に流入し，その他の胆管にも狭窄はみられず胆管狭窄なしと判断された症例が3例あつた．これらはいずれも昭和46年以前の症例で（**表3**），全例に最終的には総胆管空腸側々吻合術が施行された．症例17は3年後に肝不全にて死亡しており，他の2例（症例16，18）はそれぞれ9年，6年経過しているがいずれも腹痛，発熱を訴え，かならずも満足すべき結果が得られていない．

表3　Ⅰ型（胆管狭窄なし）症例

症例		手術既往	結石所在	手術方法	予後
16	倍○シ○ 女 42歳	胆摘，截石，T-tube		総胆管空腸側々吻合	発熱(+)
17	松○む○え 女 39歳	胆摘		〃	3年後肝不全にて死亡
18	高○と○子 女 28歳	胆摘，截石，T-tube		〃	疼痛，発熱(+)

これら2症例は当時のX線所見においては胆道のいずれの部位にも明らかな狭窄は指摘されず，よって胆管狭窄なしⅠ型と判定されたが，以上のごとく胆道系のいずれかになんらかの胆汁うっ滞機転が介在しているように推察された．

c. 肝内胆管狭窄（IIa 型）について

肝内胆管狭窄例が3例あり（**表4**），これらの狭窄部はすべて左肝内胆管に存在した．これら3例も昭和46年以前の症例で，そのうち1例（症例19）には総胆管十二指腸吻合，他の2例（症例20，21）には総胆管空腸側々吻合が行われていた．症例19，20はそれぞれ7年，6年後の follow-up 時疼痛，発熱を時々みており，症例21は狭窄が軽度あるいは6カ月間にわたる T-tube を介しての洗浄のせいか愁訴はみられなかった．

表4　IIa 型（肝内胆管狭窄）症例

症例	手術既往	結石所在	手術方法	予後
19 藤○豊○ 男 53歳	胆道截石 外胆嚢摘 胆摘，截石，T-tube.		総胆管十二指腸側々吻合	7年後 発熱，疼痛 (+)
20 工○長○ 女 34歳	外胆嚢摘 胆摘，截石，T-tube.		総胆管空腸側々吻合	6年後 発熱，疼痛 (+)
21 今○ル 女 50歳	胆摘，截石，T-tube.		〃 (6か月間洗浄)	5年後 愁訴 (−)

d. 上部胆管狭窄（IIb 型）について

上部胆管狭窄例は6例あり，症例26の総肝管狭窄以外すべて肝門部狭窄例であった（**表5**）とくに症例27の場合は左肝管がその分岐部で瘢痕性に完全閉塞していた．

症例22は総胆管截石術および T.S.P. 施行後3カ月経過してから再び黄疸が発現し，肝門部狭窄が指摘された．この狭窄部を解除するため肝に縦切開を加え，左右肝管合流部を露出し，さらに左右肝管に縦切開を入れ肝管内截石の後，肝管空腸側々吻合を行った．しかし本症例は術後この部の縫合不全により22日目に死亡した．

表5　上部胆管狭窄例

症例	結石所在	手術方法	予後
22 工○洋○ 男 33歳		截石，T.S.P.，左右肝管形成，截石，左右肝管空腸吻合	術後22日目 縫合不全 死亡
23 宮○夏○ 女 35歳		胆摘，截石，T-tube，T.S.P.	術後6か月 肝不全，第9因子欠乏 死亡
24 中○き○え 女 54歳		肝管形成兼肝門部肝空腸吻合	良好
25 福○千○ 女 34歳		〃	〃
26 平○秀○郎 男 51歳		〃	〃
27 長○テ○ 女 50歳		〃 ＋左肝外側区域切除	〃

症例23は T.S.P. を施行したが，その際すでに肝硬変所見が著明であった．本症例は術後6カ月目肝不全，第9因子欠乏による出血傾向などが発現，死亡した．

最近における他の4例（症例24，25，26，27）は肝管形成兼肝門部肝空腸吻合によってきわめて良好な結果が得られ，とくに症例27（**図2**）では左肝外側区域切除も追加され順調に経過している．われわれはこの手段を肝内結石症とくに上部胆管，肝門部，肝内などに狭窄の存

図2　写真左は症例27の術前 ERCP 所見で，肝門部に著明な狭窄がみられ左肝管は完全に閉塞していた．本症例に左肝外側区域切除および右肝管形成兼肝門部空腸吻合を行ったところ，写真右のごとく十分な開口が得られ，経肝 tube よりの造影剤はスムーズに空腸内に流入し，また右肝管内の結石は完全に消失，肝管拡張も縮小した．

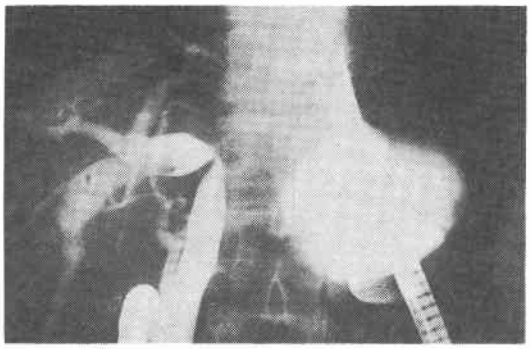

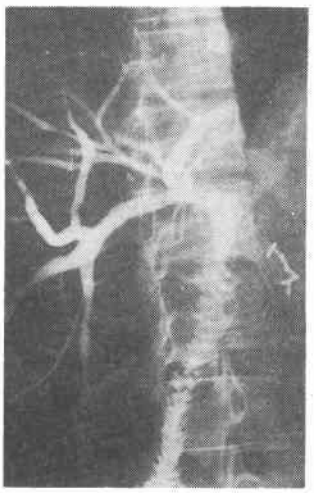

在する場合にきわめて根治的な方法として積極的にとりあげ行っている．以下その術式についてのべてみよう．

II. 肝管形成兼肝門部空腸吻合術

a. 肝管形成

まず門脈および肝動脈に注意し，十二指腸上部総胆管を全周にわたって周囲から剝離する．総胆管末梢部に結石をみとめた場合には十二指腸上部総胆管切開によりこれを完全に摘出する．将来この部が盲管となるので，結石その他の異物を完全に除去するため，さらに生理的食塩水でその内腔を十分洗浄しておく．

総胆管を十二指腸上部で完全に切断し，その末梢側は2重に結紮閉鎖する．ついで総胆管肝側断端を**図3a**のごとく鉗子で把持し，適当に牽引しながら肝門部に向って剝離していく．この剝離操作は**図3a**のごとく，左右肝管合流部の上縁があらわれるまでていねいに行う．

ついで**図3b**のごとく左右肝管分岐部を大きく切除し，その切断面があたかも pig nose，つまり豚の鼻のごとき外観を呈するまで広い開口面を得るようにする．そして直視下に徹底的な截石を行い，できるだけ完全に左右肝管第1次分枝，第2分技内の結石をかきだしてしまう．つぎに左右肝管の隔壁を楔状に切除し，細い吸収性の atraumatic suture にて左右肝管残存隔壁を連続縫合する．これにより左右肝管の大きな共通内腔が得られる．さらに左右肝管のそれぞれの外壁にも同様の楔状切除を加えると狭窄部は完全に除去され，大きな共通開口部が形成されるようになる．そしてさらに肝管の前縁を肝実質に縫合固定し，開口部をさらに拡大する（**図3b**）．

b. 肝門部空腸吻合

術後の胆道洗浄をより効果的にするため，多孔性のシリコンチューブを経肝的に挿入し，その先端は吻合口を越えた空腸内に留置するようにしておく（**図3c**）．

ついで空腸をトライツ靱帯より30cm の部位で切離し，その肛門側断端を後結腸的に肝門部へ挙上する．そして空腸断端より2～3cm 離れた部位に，新しく形成された肝門部共通内腔周囲を完全に被覆するだけの大きさの切創口をつくる（**図3d**）．ついで空腸後壁中央部に結節縫合を全層性に通じ，これを後壁肝管中央部直下の結合織と縫合密着させ，つぎにその両端，ついでその縫合間をとほぼ5針で縫合する（**図3d, e**）．

この時点で先ほど挿入したシリコンチューブを引き出しその先端を空腸内に誘導する．ついで肝管上縁の結合織あるいは肝被膜と空腸全層を結節縫合，さらに空腸漿膜と肝被膜とを Lembert 縫合，たがいに接着させる

図3　a：総胆管を切断し，その肝側切断端を把持，左右肝管上方まで剝離し，狭窄部を含めて肝管を切除する．ついで左右肝管の外側を楔状切除．b：左右肝管合流部の中隔を楔状切除，内腔を広める．肝管の上縁を肝に固定，たれさがらないようにする．c：尿道ブジーを肝上面に穿通させこれにチューブをドッキングし，引き抜く．d：空腸全層と開口部下縁の結合織および肝と縫合．e：ついで肝管縁と空腸粘膜面を縫合し，つぎに前壁の縫合に移る．f：既に総胆管空腸吻合が施行されている場合，この空腸脚の断端を利用しても良い．g：吻合部の緊張，けん引を防止するため，肝に数針固定する．

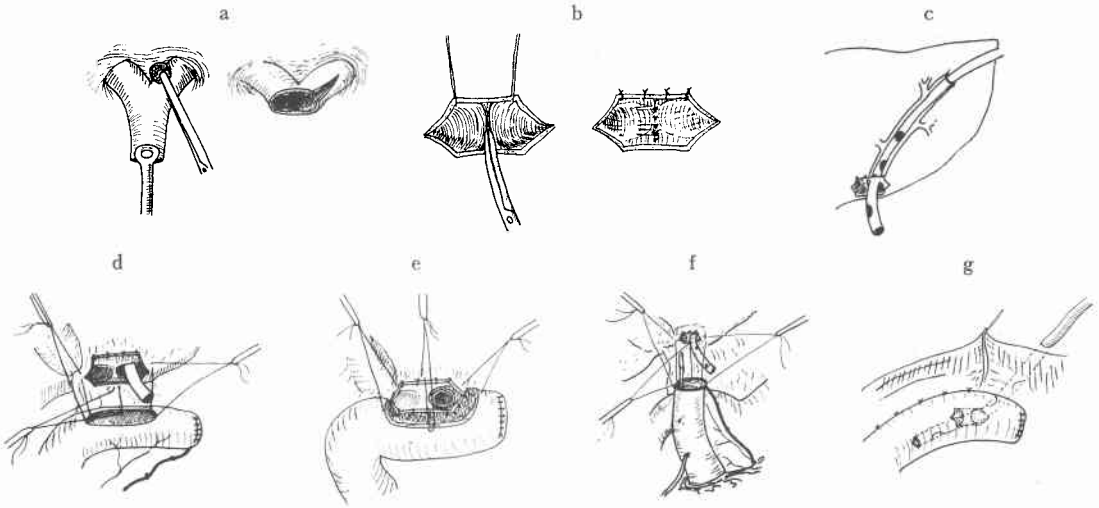

(図3e). つぎにこれらの吻合線に緊張および牽引が加わらないようにするため，胆嚢窩および肝被膜に空腸脚を3～4針固定させる（図3g).

最後にこの吻合部より40cm 以上離れた肛門側に空腸空腸端側吻合を行ない Reux-en-Y 吻合を完成する.

III. 考　察

肝内結石症は胆道良性疾患のなかでその治療が最も困難な疾患の1つである. 結石の大部分はビリルビン石灰石で，これは胆汁うっ滞と胆道感染の条件下で発生し，その原因としての胆道狭窄が解除されないかぎり，常に再発生の可能性を有しているからである. したがって再手術を受ける機会が当然多く，ちなみに教室例27例中の初回手術例は3例のみで，他の24例は1～7回にわたる再手術を受けていた. 木下[5]による全国78施設からの集計では，胆石症としての初回手術例中肝内胆石の占める割合は2.6%にすぎず，けれども再手術例では31.1%，再々手術以上では実に71.7%を占めていると報告されている.

本症に関し，その胆管狭窄の合併状態から数多くの病型別分類法が報告されているが[1)6)~10)]，われわれはその最も代表的ともいえる佐藤（寿）[1)]らの東北大1外方式にもとずいて症例を病型別に分類し，検討してみた. すなわちI型つまり胆管狭窄が合併しないと判断されたものが3例で，これらの症例には最終的には截石のうえ総胆管空腸側々吻合が施行されていた. しかし follow-up 時には腹痛，発熱などの愁訴が依然としてみとめられ，かならずしも満足すべき結果が得られていなかった. またIIc 群つまり明らかな下部胆管狭窄例に総胆管十二指腸および空腸側々吻合施行後，腹痛や発熱をきたした症例を再開腹してみると症例3や4のごとく総胆管吻合口以下胆管末端部までの blind segment[11)] に胆泥，胆砂および膿胆汁が充満し，感染源となっていた. 症例3は T.S.P. により，同じく4は肝管空腸端側吻合によりそれぞれ好結果を得ることができた. Kune[11)] によると総胆管十二指腸吻合あるいは胆管消化管吻合の場合，吻合口を大きく設置しても末端部に狭窄が存在すると胆管感染や胆管炎の臨床症状を起す可能性はあるとし，その理由として吻合口以下の胆管の末梢部が blind segment になっており，ここに細菌が増殖するためであるとしている. I型にしろIIc 型にしろ，胆管消化管側々吻合を施行すると，かかる blind pouch を形成することになり，決して好ましい drainage とは考えられない. その点 T.S.P. あるいはこの blind segment を除去する総胆管空腸端側吻合術が結石の流出上からも適切な処置と思われる.

われわれの症例検討から肝内残存結石に対し，術後の徹底的な洗浄療法がきわめて効果的であった. とくに T-tube を介してよりも経肝的に截石し，その部位にチューブを留置し下降性に洗浄した場合，結石の消失がきわめて容易にみられた. 福島ら[12)]は拡大胆管切開を行い空腸吻合の後 T-tube を挿入設置し，洗浄を試みたが洗浄液は肝内に達せず遺残結石流出崩壊には全く効果がなく，PTCD を行いこれより加圧洗浄したところほぼ完全に結石除去できたと報告している. しかしこの場合あくまでも結石が腸管内に落下流出しやすいような付加手術を併設することが付帯条件となろう. すなわち症例15のごとくIIc 型の本症に対して狭窄部を T.S.P. にて完全に解放，この吻合口から結石を可及的に除去するとともに，さらに肝内結石を経肝的に截石し，この部にチューブを挿入したうえで加圧洗浄し，残在結石を完全に消失せしめた.

さて肝内結石症のなかでも肝門部狭窄を合併している場合その治療は一層難渋する. 植草[13)]は高位胆管狭窄例は肝内結石症の16.2%を占め，これらは術後も疼痛，発熱をきたし成績不良であったと報告している. また浜野ら[14)]も肝門部狭窄による肝内結石症の難渋例を報告し，このような症例では何回手術を行ってもその治療は困難で，今後に大きな課題を残していると指摘している. 実際われわれの症例でも前述のごとく本狭窄合併例に対しては全く悲観的といえる成績に終っていた.

そこでわれわれはこの狭窄性病変をあくまでも除去することにより確実な肝門部 drainage を確立する目的で肝管形成兼肝門部空腸吻合術を行ったところかなり効果的な成績を収めることができた. 本術式は胆道再建に際し菱田ら[15)]も提唱しているが，本質的には先天性胆道閉鎖症に対する葛西[16)]の術式と変らない. これをわれわれは肝内結石症の治療に導入したわけである. その特徴を考察してみると，

1) 肝側総胆管切断端を確実に把持，牽引できるので肝十二指腸靱帯より剝離が容易で，左右肝管をかなり上方まで露出でき，よって肝門部狭窄を完全に切除することができる.

2) 肝内の截石がきわめて確実となる. つまり左右肝管内腔をそれぞれ直視下に截石できるので従来の拡大胆管切開に比し，より徹底的な截石が可能となり，2次分枝以下の肝管内小結石の除去も容易である.

3) 肝との縫合は数針ですみ，しかも開放口周囲を腸管で被覆するため残存結石があったとしてもきわめて容易に腸管内に流出落下させることができる．

4) 経肝的に挿入したチューブは開放口の stent ともなるうえ，術直後には持続吸引することによって縫合部の胆汁漏出は皆無である．そして術後10日過ぎよりこのチューブを介して洗浄が可能である．またこの洗浄は下降性であるので結石の流出もスムーズである．

5) 前述の経肝チューブ周囲が結合織によって被覆されてから随時チューブを抜去し，この瘻孔から胆道 fiberscope を挿入，これによって肝管内の観察はもとより，落下結石を腸管内に追い落すことができる（図4）．

図4　写真左は症例25の胆道造影所見で，肝門部に狭窄がみられ，左肝管内にはとくに多数の結像石が指摘された．写真右は本症例に肝管形成兼肝空腸吻合後経肝 tube を抜去し，その瘻孔より胆道 fiber scope を挿入残存結石を空腸内に落下せしめた．

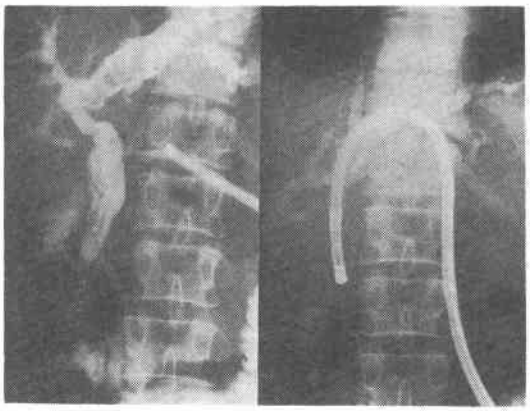

四方ら[17]は胆石症手術後 T-tube を抜去した瘻孔から胆道 fiberscope を胆道内に挿入し，遺残結石を basket 鉗子で把持，採取する方法を報告しているが，われわれの場合は経肝的に挿入し結石が残存した際はそれを腸管内に落下させるだけで良く，そのため特別な胆石把持鉗子や技術を必要としないので手軽にしかも容易に施行できるという利点を有している．

さて肝内結石症の基本的治療方針として次のごとく原則があげられている[18]．すなわち，

1) 可能なかぎり胆石を除去すること，

2) 胆汁のうっ滞を除去し，さらに摘出不能な遺残結石を消化管内に流出させる付加手術を行うこと．

3) 術後の洗浄療法

図5　肝内結石症の治療方針

Ⅰ：Ⅱc型あるいはⅠ型の場合，T.S.P.＋経肝チューブ

Ⅱ：肝門部および総胆管狭窄合併時は肝空腸吻合

Ⅲ：左肝内狭窄の際は肝外側区域切除を追加する．

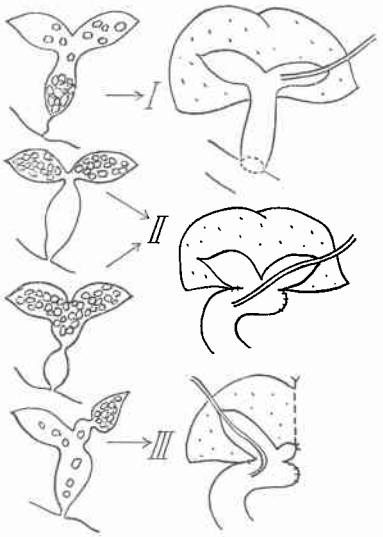

前述のごとく本術式はこれらの3原則を完全に実行できるものと思われる．

以上の検討からわれわれは肝内結石症の治療方針として原則的に図5のごとく3つの型にこれを分類している．drainage 手段として効果的な方法と思われる．諸賢の御批判を頂ければ幸いである．

結　語

過去11年間の教室肝内結石症々例27例をその病型，手術方法および予後について詳細に検討した．

その結果，本症成因としての胆汁うっ滞と胆道感染を完全に除去し，効果的な胆道 drainage を確立することが，その対策上，きわめて重要であることを知った．そのための肝管形成兼肝門部空腸吻合術の有用性について言及した．

文　献

1) 佐藤寿雄ほか：肝内結石症の外科的治療—病型別にみた手術適応と治療成績について—．外科，38：579—586，1976.

2) 小野慶一，嶋野松朗ほか：経十二指腸括約筋形成術の基礎的ならびに臨床的検討．日消外誌，7：560～571，1974.

3) 小野慶一：現代外科学大系 <年刊追補> 1976—C.XI.Oddi 筋の外科，227，中山書店，東京，1976.

4) 高田忠敬：影像下直達法による経皮胆管ドレナージの研究．日消外誌，**9**：791—803，1976.
5) 木下博明：肝内胆石をめぐる諸問題：最近5年間の疫学的統計．日臨外誌，**37**：129—132，1976.
6) 梅園　明：肝内胆石をめぐる諸問題．手術方式と予後．日臨外誌，**37**：150—152，1976.
7) 大藤正雄：肝内胆石症の診断．日臨外誌，**37**：132—135，1976.
8) 久次武晴：肝内胆石症をめぐる諸問題．手術方式と予後および結石溶解剤．日臨外誌，**37**：135—139，1976.
9) 岡村　純，神前五郎：肝内胆石症をめぐる諸問題．手術方式と予後．日臨外誌，**37**：139—145，1976.
10) 羽生富士夫ほか：肝内結石症の問題点．日臨外誌，**37**：153—160，1976.
11) Kune, G.A.: Current practice of biliary surgery. Little Brown. Boston, 1972.
12) 福島靖彦ほか：肝内結石症治療に対する経皮的胆管ドレナージの応用．外科診療，**19**：73—77，1977.
13) 植草　実：肝内胆石症．日本医事新報．**2611**，6—11，1975.
14) 浜野恭一ほか：胆道系再手術例の問題点．日消外誌，**8**：491—497，1975.
15) 菱田泰治ほか：胆道系手術に関する二，三の工夫．第76回日本外科学会総会口演，1976.
16) 葛西森夫，鈴木宗三：先天性胆道閉塞症の“所謂手術不能”例に対する新手術々式—肝門部・腸吻合術．手術，**13**：733—739，1959.
17) 四方淳一ほか：胆道 fiberscope の臨床的応用．日消外誌，**73**：1222—1231，1976.
18) 佐藤寿雄，松代　隆：現代外科学大系＜年刊追補＞ 1976—C・Ⅷ．肝内結石症 205，中山書店，東京，1976.