日消外会誌　10（6）：708～714，1977年

特集　2*

悪性閉塞性黄疸の外科的治療に関する問題点

久留米大学第2外科
中山　和道　村石　信男　緒方　峰夫
小林　重矩　小島　伸彦　友田　信之
池田　明生　松永　　章　吉田　晃治
古賀　道弘

PROBLEM POINT OF THE SURGICAL TREATMENT FOR MALIGNANT OBSTRUCTIVE JAUNDICE

Toshimichi NAKAYAMA, Nobuo MURAISHI, Mineo OGATA, Shigenori KOBAYASHI, Nobuhiko KOJIMA, Nobuyuki TOMODA, Akio IKEDA, Akira MATSUNAGA, Kogi YOSHIDA and Michihiro KOGA

2nd Department of Surgery, Kurume University School of Medicine

索引用語：悪性閉塞性黄疸，上部胆管癌，黄疸軽減処置，膵管空腸粘膜吻合法，空腸瘻造設 whipple 変法

はじめに

閉塞性黄疸の診断は直接胆道造影法の進歩に伴い著しく向上し，経皮的肝内胆管ドレナージ（以下 PTCD）などの黄疸軽減処置の普及により悪性閉塞性黄疸の治療もかなりの進歩をみている．しかしその外科的治療成績は決して十分ではなく，根治的立場からみる予後はいまだしの感が深く，治療面にも種々の問題点がある．今回は悪性閉塞性黄疸の外科的治療に関する問題点について，自験例を中心に述べてみたい．

1．自験症例

1965年1月より1976年12月までの当科における胆道癌手術症例は**表1**の如く総数223例で，その切除率は乳頭部癌60.6%，膵内胆管癌50.0%であるが，膵外胆管癌は17.0%，膵頭部癌で9.5%と低率であった．これら胆道癌の黄疸出現率についてみると**表2**の如くで，胆管癌ではほぼ100%，膵頭部癌では約90%で，乳頭部癌では早期癌ともいうべき無黄疸例が6例含まれているため黄疸出現率はやや低く70%台で，また乳頭部癌では約40%と著明な黄疸の消長がみられた．黄疸の程度は平均値で膵外胆管癌が一番高く，ついで膵内胆管癌，膵頭部癌，乳頭部癌の順位であった．

表1　胆道癌手術症例（1965．1—1976．12中山）

発生部位		症例	切除例	切除率(%)
胆嚢癌		41	16	36.4
膵胆管外癌	上部胆管癌	29	1	17.0
	中部胆管癌	18	7	
膵領頭域部癌	下部(膵内)胆管癌	18	9	50.0
	乳頭部癌	33	20	60.6
	膵頭部癌	63	6	9.5
所謂膵頭部領域癌		18	0	0
計		223	59	26.5

2．悪性閉塞性黄疸例の入院から手術までのスケジュール

悪性閉塞性黄疸例を発見した場合，いかに早く診断をし，黄疸軽減処置を行い，適切な検査により手術適応を決定し，できうるだけ早期に手術を行うことが外科的治療成績を向上させる大きなポイントである．当科におけ

第7回大会シンポジウムⅢ—2
閉塞性黄疸の外科治療に関する問題点

表2　胆道癌と出現率（1965．1～1976．12中山）

発生部位		症例	黄疸例	黄疸出現率(%)
胆嚢癌		41	18	40.9
膵外胆管癌	上部胆管癌	29	29	100.0
	中部胆管癌	18	17	94.4
膵頭部領域癌	下部(膵内)胆管癌	18	18	100.0
	乳頭部癌	33	24	72.7
	膵頭部癌	63	56	88.9
所謂膵頭部領域癌		18	16	88.9
計		223	178	79.8

（総ビリルビン1.5mg/dl 以上）

る黄疸持続期間と切除率の関係をみると，切除例の80%は黄疸持続期間が2カ月以内で，切除例の95%が3カ月以内であり，3カ月すぎて切除可能であったものはごく例外的なものであった．非切除例の中には局所的には切除可能であっても，長期間持続せる黄疸による肝障害・感染などのために切除を断念した例もみられた．

著者らは黄疸症例を発見した場合，**表3**の如きスケジュールで入院より手術までを行つている．黄疸患者を発見した場合，直ちに生化学的検査でビリルビン，AL-p

表3　胆道癌（黄疸例）の入院～手術までのスケジュール（久大二外）

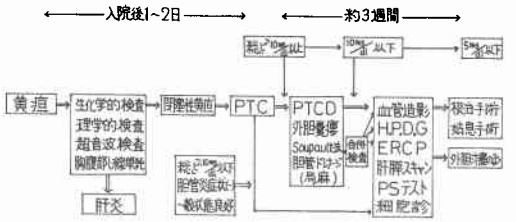

の上昇など閉塞性パターンを調べ，理学的所見で肝腫大，Courvoisier 症候の有無，超音波検査など何ら侵襲のない検査により黄疸を鑑別し，閉塞性黄疸の場合は，疑いも含めてまず第1に経皮的経肝胆道造影（以下 P.TC）を行う．入院より PTC までの期間は1～2日間で，この間補液・VK 剤の補給を行う．PTC により閉塞部位，胆管拡張の状態などの病態を確認し，総ビリルビン（以下総「ビ」）10mg/dl 以上の例では直ちに PTCD などの黄疸軽減処置を行う．総「ビ」7～8mg/dlぐらいの例でも胆管炎症状があったり，一般状態不良の場合には胆汁誘導処置を行ったが良い．総「ビ」20～30mg/dl ある場合には原則的に総「ビ」が10mg/dl 以下になるまで選択的血管撮影などの負担となる検査は行わず，総「ビ」が10mg/dl 以下になって**表3**のような症例に応じた必要な検査を順序よく行い，手術適応を決定していく．根治手術を行う場合総「ビ」は正常に近い方が好ましいが，癌の進行などの因子からも手術は早い時期に行うがよく，大体5mg/dl 位で手術を行っている．黄疸軽減処置から手術までの期間は約3週間であり，肝細胞レベルでの機能障害の回復は黄疸の消褪より遅延する[1]ことも加味してこの程度の期間が良いと考える．黄疸の軽減とともに，必要と思われる検査を能率的に行い，できるかぎり時間的無駄のないようにしている．もちろんすべての症例がこのような型どおりに行くわけではないが，PTC 施行時に黄疸が軽度であったものが諸検査の途中で黄疸の増強傾向を示した時などは，その時点で PTCD を行ったり，ごく必要な検査のみで早期に手術に踏み切ることもままある．

3．直接成績の向上と黄疸軽減処置

黄疸の程度と直接死亡の関係をみるに**表4**の如くで，黄疸の上昇とともに直死率は高くなり，総「ビ」10mg/dl

表4　黄疸と直接死亡（1965．1～1976．12中山）

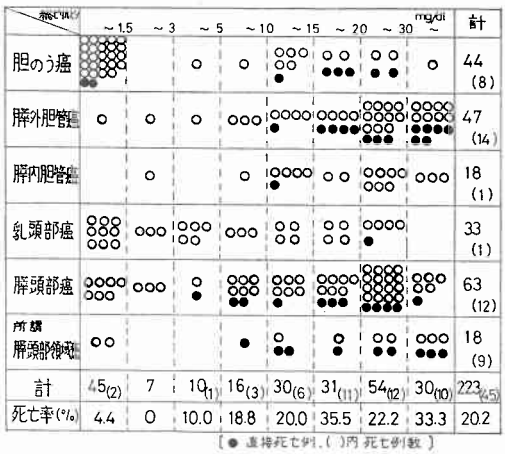

をこえると20～30%の高い死亡率になっている．高度の悪性閉塞性黄疸症例の一期的手術は根治手術，姑息手術をとわず合併症が多く，直接死亡が高率であるため，黄疸軽減処置後一般状態の改善をまち，二期的手術を行うが良いと考える．著者[2)3)]らも1968年より根治手術はルーチンに二期的手術を行い，膵頭十二指腸切除術の連続35例直接死亡0などの好成績をあげてきた．1972年より姑息的胆道バイパス手術においても原則的に黄疸軽減処置後二期的に手術を行うようにしてきた．同期間中に黄

疸軽減処置を行わず一期的に内瘻造設術を行った例では52例中13例，25.0%の直死率であるが，二期的に同様な手術を行った例では42例中2例，4,8%の直死率であった．

黄疸軽減処置の方法としてはPTCD[4]胆嚢外瘻[5]，Soupault肝内胆管外瘻[6]，胆管ドレナージなどがあり，これらを症例に応じて行っているが，1974年頃よりPTCDがほとんどをしめるようになってきた．胆嚢外瘻は施行症例数は少なくなったが，現在でも賞用している．PTCで十分なる胆嚢管の開存が証明され，明確なるCourvoisier症候がある場合にはその適応で，局麻下で約3cmの小切開で開腹，二重のタバコ縫合で胆嚢内にゴム管を挿入するだけで胆嚢壁と腹膜との縫合は行わず手術時間も10分ぐらいである．直視下に確実な処置ができ，適応さえ十分にそなわっていたら，ある意味ではPTCDより確実で最も侵襲の少ない黄疸軽減処置と考える．

PTCDの方法は1967年より種々の方法を行って改良を重ねてきたが1974年より**図1**の如きSeldinger手技応用法を行なっており，施行例103例，成功率99%，合併症の発生率5%以下に減少せしめ，ほぼ満足すべき方法と思っている．

図1　PTCドレナージ手技（セルジンガー手技応用法）

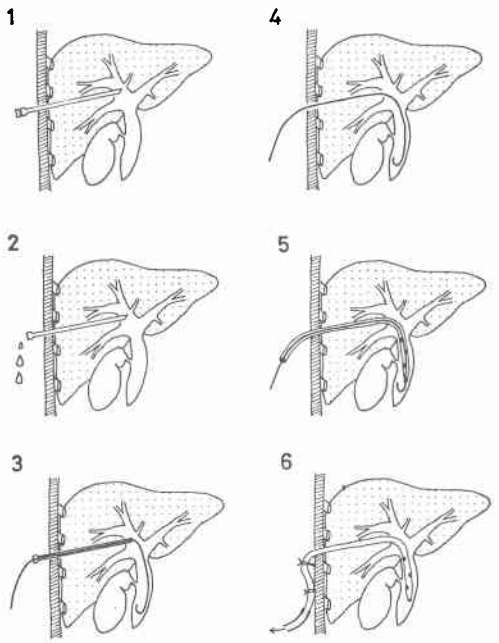

久大外二外科

これら黄疸軽減処置の黄疸消褪効果はドレナージが十分であれば，患者の病態による差はあるが，方法による差異はほとんど認められない．

4．切除症例に関する問題

1）上部胆管癌

上部胆管癌は胆道癌の中で最も立ち遅れた分野で著者らの同期間中の切除例は1例のみで6.7%と一番低率であった．この原因は，(1) これまで術式として確立されたものがなく黄疸軽減処置として適切なものがなかった．(2) Longmire手術の知名度が高く，ともすれば安易にLongmire手術を行っていた．(3) 解剖学的位置関係から門脈，肝動脈に浸潤しやすく，また肝内胆管に沿って進展すること．などがあげられる．しかし最近ではPTCD, Soupault式肝内胆管外瘻術の普及により，上部胆管癌の黄疸に安易に対処できるようになった．また上部胆管癌の中にも比較的発育が遅くPTCDのみでも1年以上の生存例も散見され，今後は積極的切除の方針で臨めばかなりの切除率の向上がのぞまれると思われる．著者らも**表1**の期間中の切除例は1例のみであるが，1977年1月より6月までの間に乳嘴型3例，結節型3例，計6例の切除例を経験している．これらを含めた上部胆管癌切除例7例中4例が乳嘴型で乳嘴型は4例とも治療切除ができている．

上部胆管癌を根治的に切除するためには，胆管を十分に切除し，場合によっては肝切除の必要なこともあり，肝内胆管と空腸を吻合しなければならず技術的にも難しく，時間もかかるので，術前に黄疸軽減処置により十分に一般状態を改善して行うべきである．また選択的血管造影により，門脈，肝動脈の状態を明確に把握しておくことが必要である．

癌が左右肝管合流部に限局，または肝内胆管への浸潤が第2分岐部までおよばず，主要血管に異常所見がないような場合は肝切除を行うことなしに切除可能と思われる．リンパ節廓清では土屋[7]は胆管癌30例の剖検例で上部胆管癌においても肝門部55%，膵周囲で46%のリンパ節転移を認めたとのべており，肝十二指腸靱帯内の十分な廓清は勿論，膵頭部リンパ節の廓清も重要と考える．

一方左右肝管合流部より一側の肝内胆管または血管に癌浸潤を認める症例では患側の肝葉切除により根治性を高めうる場合もでてくる．

著者らの症例では6例ともにほぼ左右対称的に癌浸潤があったので肝葉切除を追加した症例の経験はないが，

都築[9]，Kelly[10)8)7)]らは左葉切除合併例で1年以上の生存例を報告している．右葉切除を合併した報告は少いがRohner[11)]は拡大右葉切除後左葉の胆管と空腸を吻合し4年4カ月生存したと報告しており特記すべきものと思われる．

Fortner[12)]，Longmire[13)]，梶谷[14)]らは肝葉切除に血行再建を伴う術式を報告しているが，血行再建を伴う術式は過大侵襲になるため十分に根治性を含めての適応を考えて慎重に行うべきと考える．このように肝葉切除を伴う上部胆管癌切除術の場合，残存肝内胆管内の癌遺残の有無の判定は必ずしも容易ではなく，現在その成績も良好ではないが，肝葉切除により根治性が高まる場合には血行再建をも含めて積極的に行っていく方針である．

2）中部胆道癌

中部胆管癌7例中5例に胆管切除兼リンパ節廓清を，2例に膵頭十二指腸切除術を行った．胆管切除症例はいずれも三管合流部附近のもので，胆道再建は全例肝門部胆管空腸吻合術（Roux-Y）を行っている．胆管切除を行う場合三管合流部の小腫瘍でも，結節型はもちろん，乳嘴型でも，上は肝門部，下は膵内胆管の一部までの広範囲の切除がのぞましい．術中 Frozen Section による判定も多くの問題があり，直接胆道造影，血管造影，術中肉眼的所見を含めての癌の範囲と，永久標本による組織学的癌浸潤の範囲とはかなり差がある症例によく遭遇するのである．

またリンパ節廓清は肝門部のみならず，膵周囲，ならびに腹腔動脈リンパ節にいたる廓清が必要である．これら胆管切除例5例の遠隔成績は5例中2例は術後2年1カ月，1年3カ月で再発死亡し，他の3例は術後1年1カ月を筆頭に生存中である．

膵頭十二指腸切除術を行った2例は三管合流部よりやや十二指腸側に腫瘍が存したもので，一般状態良好なために行った．1例は術後1年4カ月で再発死亡したが，他の1例は術後2年現在健在で本例は摘出標本の組織学的検索により胆管浸潤の状態，リンパ節転移も含めて膵頭十二指腸切除術を行って良かったと思われた例である．著者らは三管合流部以下の場合では一般状態が許せばできるだけ膵頭十二指腸切除術を行うが良いと考えている．なお中部胆管癌切除例7例の肉眼的分類では乳嘴型4例，結節型3例であった．

3）膵頭部領域癌

本領域の標準根治手術々式である膵頭十二指腸切除術は現在ほぼ確立された術式となり広く一般に行われるようになってきた．しかしながら本庄[15)]，Shapiro[16)]らの集計によるとその直接死亡率は向上したとはいえ約20％と高率で，その原因は縫合不全，出血が大部分をしめ，そのなかでも膵腸吻合部の縫合不全によるものが一番多くみられ，なお一層の手技的進歩がのぞまれる．

著者らはすでに数回にわたり報告したように1968年より総ビ10mg/dl 以上の黄疸例にはまず黄疸軽減処置を行い，一般状態の改善をまち二次的に膵頭十二指腸切除術を行ってきた．その消化管再建には，(1) 縫合不全防止のための確実な吻合部附近空腸内減圧．(2) 縫合不全発生時の救命処置への活用．(3) ドレーンの円滑な誘導などを目的とした空腸瘻造設 Whipple 変法により前述の如く連続35例，直接死亡をみず好成績をおさめてきた．

膵頭十二指腸切除術の直接死亡のかなりの改善は術前，および術中，術後の管理の向上もさることながら，膵腸吻合術の手技的向上も大きな因子である．

著者ら[17)]も**図2**の如き膵管空腸粘膜吻合法（端側）を

図2　膵空腸吻合完成時の縦断図

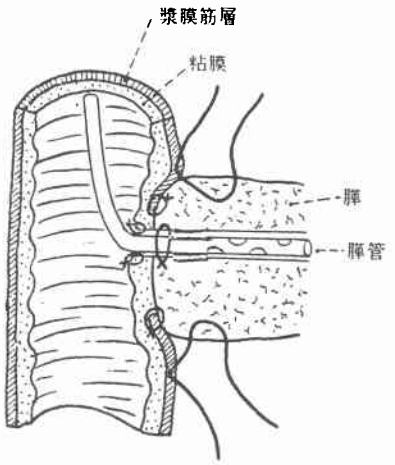

行っており，35例中初期の1例に手技的未熟と思われる縫合不全の発生をみたのみで，本例も空腸瘻使用の処置によりごく容易に救命治癒せしめえた．

膵腸吻合術における膵管ドレナージは吻合部安定までの胆汁膵液混合による活性化の防止，吻合部の Splint の役目としてぜひ挿入した方が良いと思っており，胆汁ドレナージも吻合部附近減圧のために行う方が安全である．著者らは全例胆，膵ドレナージを行い，一方胆汁，膵液は空腸瘻より挿入せる栄養チューブより腸内に還元している．

膵腸吻合時の縫合手技のみについても，連続縫合ではなく，Atraumatic needle による結節縫合で行うなどのきめのこまかい，愛護的な配慮が必要である．

一方膵断端を直接消化液にさらすように吻合している例をみかけるが，二次的障害をうける可能性が高くよくないと思われ，膵管空腸粘膜接触部附近は空腸の漿膜を欠き，粘膜のみの方が術後の瘢痕性変化をもたらす因子が少ないように思われる．

膵頭十二指腸切除術のリンパ節廓清についてみるに，切除時一塊として廓清できるリンパ節のほかに，肝十二指腸靱帯内リンパ節，腹腔動脈周囲リンパ節，総肝動脈幹リンパ節の廓清は通常よく行われるが，腸間膜根部リンパ節⑭の廓清がおろそかになりがちであり，比較的早期の乳頭部癌でも十分な廓清が必要である．

著者らの膵頭十二指腸切除例の遠隔成績では全般的にみて1年生存率81.5%，3年生存率55.6%で特に乳頭部癌20例では1年生存率88.2%，3年生存率66.7%，で4例の5年生存例をえている．

4）膵全摘術およびその他の問題

膵頭部癌および浸潤傾向著明な膵内胆管癌，乳頭部癌では，膵頭十二指腸切除術に際しての適正な膵切離部位の決定には常に苦慮するところである．膵頭十二指腸切除後の膵断端の組織学的検索からかなりの頻度に癌が認められる事実より，根治性を高めるためには膵全摘出術の問題がでてくる．膵頭部癌では膵管の狭窄や閉塞があり，膵体尾部の線維化が著明であり，また閉塞された膵管内液中に癌細胞が証明される時にはリンパ行性，膵管性膵内転移を膵体尾部に伴いやすいことから，膵全摘出術を行うべきであるという考えもでてくる．また，膵全摘出術は広範囲リンパ節廓清可能，膵腸吻合不用などの利点もあるが，本邦においては膵頭十二指腸切除術を凌賀する成績はみられない現状である．

しかし Brooks[18] をはじめとして長期生存例の報告[19)20)21)22)]もかなりみられ，適切な管理下では普通の生活も可能であり，膵頭部癌の惨澹たる手術成績からして早期発見に限界がある現時点では，遠隔成績向上のために必要と思われる症例に対しては根治性を前提として行いたく思っている．

膵頭部癌の切除率の低い理由の1つとして門脈への浸潤があげられ，門脈，上腸間膜静脈の合併切除を考慮すれば切除可能の症例にときに遭遇する．著者らも一部の門脈に局在性の浸潤があり，門脈の合併切除により十分に根治性を満すものがあれば積極的に合併切除の方針でのぞんでいるが，適応があると思われたのはいまだ1例のみである．

本例[23]は自家外腸骨静脈を用いて門脈再建を行ったものであるが，良好な結果をえており，門脈の再建には自家静脈の移植が一番良く，門脈の吻合に際しては内シャント方式ヘパリン使用などの工夫により安全に行いうるものと考える．

また，Fortner[24] の "Regional Pancreatectomy" は画期的な思いきった方法であるが，手術侵襲はすこぶる大きく，消化管再建と人工血管による血行再建が近接場所で行われるなどの問題を残しているが，著者らも数年前より適応症例があれば行ってみたいと思っている手術である．

表5　膵外胆管癌，膵頭部領域癌切除例の術式
（1965. 1～1976. 12中山）

発生部位 / 術式	膵外胆管癌		膵頭部領域癌			計
	上部胆管癌	中部胆管癌	下部（膵内）胆管癌	乳頭部癌	膵頭部癌	
Child 法					1	1
二次的 Whipple 法					1 (1)	1 (1)
二次的 Whipple 変法				8		8
三次的 Whipple 変法		2	9	12	3	26
膵頭十二指腸部分切除					1 (1)	1 (1)
胆管切除，リンパ節廓清	1	5				6
計	1	7	9	20	6 (2)	43 (2)

（ ）手術死亡例

5. 非切除症例に関する問題

非切除例の最後に行った術式は**表6**の如くで内瘻術は164例中93例56.7%に行っており，これら内瘻術施行例には例外的な1年以上生存例も散見されるがその大部分は6カ月以内に死亡し，外瘻術でもそのほとんどが3カ月以内に死亡している．

内瘻術についてみるに肝外胆管使用可能な場合胆管空腸吻合術（Roux-Y），総胆管十二指腸吻合術を好んで行っており，吻合口の広い胆管空腸吻合術（Roux-Y）が黄疸消褪効果，胆道感染などの点で一番すぐれている．

胆嚢と十二指腸または空腸との吻合術は吻合操作は容易であるが，一度胆道感染を起こすと遷延する例がみられ，腫瘍の増大，傍胆管リンパ節腫大による閉塞に起因する黄疸の再発現がみられ，黄疸消褪効果もややおとる．

Longmire 手術は20例に行ったが，本手術を行うような症例は左右の肝管が分断されやすく，また肝腸吻合部より末端部（肝門部）の胆管が拡張しており，胆汁の流

表6　胆道癌非切除例の最後に行つた術式（1965．1～1976．12中山）

術式＼発生部位		胆嚢癌	膵外胆管癌		膵頭部領域癌			所謂膵頭部領域癌	計
			上部胆管癌	中部胆管癌	下部(膵内)胆管癌	乳頭部癌	膵頭部癌		
内瘻術	胆嚢一空腸吻合術(Roux-Y)			1(1)	2	2	9(2)	1	15(3)
	胆嚢一空腸吻合術(Braun)				1		1	1(1)	3(1)
	胆嚢一十二指腸吻合術					3	7(1)	2	12(1)
	総胆管(総肝管)一空腸吻合術(Roux-Y)			2	1	2	13(1)	2(1)	20(2)
	総胆管一十二指腸吻合術	2(1)		1(1)	3(1)	5	11	1	23(3)
	肝内胆管一空腸吻合術(Roux-Y)	6(1)	9(3)	1	1		2(1)	1(1)	20(6)
外瘻術	腫瘍貫通胆管ドレナージ		7(2)						7(2)
	肝内胆管ドレナージ	3(2)	4(1)	2(1)			1	2(1)	12(5)
	外胆嚢瘻造設術	2		2(2)		1(1)	3(3)	3(3)	11(9)
その他	胃腸吻合術＋胆管ドレナージ	2					2(1)		4(1)
	胃腸吻合術	2(1)					1	2	5(1)
	経皮経肝ドレナージ	2(1)	5(2)	1	1		1	1	11(3)
	試験開腹術	9(2)	3(1)	1			6(1)	2(2)	21(6)
計		28(8)	28(9)	11(5)	9(1)	13(1)	57(10)	18(9)	164(43)

（　）手術死亡例

れも逆なためか胆道感染を起こす例が多く，また減黄して行うと胆管の拡張がとれるのでかえって手術はやりにくいなどの点があり，直死率も一番高く，黄疸軽減効果も一番不良で，肝外胆管使用例が80～90％と良好なのに比して Longmire 手術は約60％であった．

今後はたとえ姑息的切除に終ってもできるかぎり肝門部で胆道再建を行いたいと思っている．

外瘻術では**表7**の如く，Soupalt 式肝内胆管ドレナージ，腫瘍貫通胆管ドレナージ，胆嚢外瘻術などで黄疸軽減につとめているが，これらは末期的症例ばかりでそのほとんどが入院中に死亡している．

これら非切除術の入院中死亡例の70％が癌死ともいうべき，全身衰弱，肝不全で死亡しており，入院時はすでに悪性閉塞性黄疸の末期的状態でいかんともしがたく，より早期の発見，黄疸発見後のより早期の診断，処置の施行を行うことの重要さが痛感される．

おわりに

胆道癌早期症例発見への努力をつづけるとともに，現時点においては悪性閉塞性黄疸症例を発見した場合には，できるだけ早く確実な診断を行い，ひきつづいての黄疸軽減処置の施行により，積極的な外科的治療に結びつけることが一番重要である．各領域の合理的な拡大根治手術施行への積極的姿勢でのぞむ方針であり，部位的にはとくに上部胆管癌の成績向上めざしてがんばりたい．

文　献

1) 岩月　淳：肝外閉塞性黄疸時および閉塞解除後の肝細胞ミトコンドリア機能に関する研究．日消外会誌，**9**：622—630，1976.
2) 中山和道，吉賀道弘：胆道および膵頭部癌．外科治療，**23**：654～662，1970.
3) 中山和道，小林重矩：膵頭十二指腸切除術における縫合不全対策．日消外会誌，**7**：40～45，1974.
4) 高田忠敬：影像下直達法による経皮的胆管ドレナージの研究．日消外会誌，**9**：791～803，1976.
5) 中山和道：閉塞性黄疸をめぐる諸問題．悪性閉塞性黄疸の手術方法とその問題点，296～306，医学図書出版，東京，1976.
6) 都築俊治，他：閉塞性黄疸をめぐる諸問題，Soupault 式肝内胆管外瘻術による黄疸軽減術について，266～275，医学図書出版，東京，1976.
7) 土屋涼一，他：外科からみた胆道癌．胃と腸，**12**：733～743，1977.
8) 岩崎洋治，他：肝門部胆管癌に対する手術々式．

手術，**30**：795～803，1976.
9) 都築俊治：上部胆管癌の進展形式と死因からみた手術々式の検討．日外会誌，**78**：1～12，1977.
10) Kelly, K.A.: Successfull resection of adenocarcinoma of junction of right, left and common hepatic biliary ducts. Report of case. Mayo Clin. Proc. **47**: 48, 1972.
11) Rohner, A. et Lazorthes, F.: Les hepatectomie partielles: Rev. francaised. Gastroentérologie, **86**: 61, 1973.
12) Fortner, J.G.: Surgical Management of Carcinoma of the Junction of the Main Hepatic Duets. Ann. Surg. **184(1)**: 68－73, 1976.
13) Longmire, W.P. et al.: Carcinoma of the Extrahepatic Biliary Tract. Ann. Surg, **178**: 333－345, 1973.
14) 梶谷　鐶，他：肝外胆路癌について．癌の臨床，**15**：15～26，1969.
15) 本庄一夫：日本における膵癌治療の現況．日本癌治療学会誌，**10**：82～87，1975.
16) Shapiro, T.M.: Adenocarcinoma of the Pancreas: A Statical Analysis of Biliary Bypass Vs Whipple Resetion in Good Risk Patients Ann. Surg, **182**: 715－721, 1975.
17) 中山和道，他：空腸瘻造設 Whipple 変法における膵空腸吻合術．手術，**30**：703～710，1976.
18) Brooks, J.R. and Culebras, J.M. Cancer of the Pancrease: Palliative operation, Whipple Procedure, of Total Panlliative operation, Whipple Procedure of Total Pancreatectomy. Amer. J. Surg, **113**: 516－520, 1976.
19) Hicls, R.E., et al.: Total Pancreatectomy for ductal Carcinoma. Surg. Gynec. Obstet, **133**: 16, 1971.
20) Castellanos, J.et al.: Total Pancreatectomy for ductal Carcinona of the Head of the Pancrease: Current Status Amer. J. Surg. **131**: 595－598, 1976.
21) 佐藤寿雄，他：膵全摘出術．手術，**29**：905～915，1975.
22) 本庄一夫：肝，胆道，膵外科，日本医事新報，**2756**：43～50，1977.
23) 中山和道，吉田晃治：悪性狭窄の治療，膵頭部癌．外科診療，**18**：403～407，1976.
24) Fortner, G.F.: Regional resection of cancer of the pancreas: A new surgical approach. Surgery, **73**: 307－320, 1973.