消外会誌　11（2）：169～177，1978年

# 肝門部術中照射療法に関する基礎的研究
# 電子線1回大線量照射による慢性期の組織学的変化

千葉大学医学部第2外科学教室（主任教授：佐藤　博）
轟　　健

# THE LATE EFFECT OF SINGLE MASSIVE IRRADIATION WITH ELECTRONS ON THE LIVER HILUM OF RABBITS

**Takeshi TODOROKI**
Second Surgical Department, School of Medicine, Chiba University
(Director: Prof. Hiroshi SATO)

肝門部術中照射療法で行われる電子線1回大線量照射による正常組織の慢性期障害について実験した．家兎肝門部に開腹したまま電子線を1回に3,000rad および5,000rad 照射し，照射後3カ月と10カ月の慢性期における照射部位の肝，肝外胆管，固有肝動脈，門脈の照射による変化，ならびに照射野外の肝の変化を病理組織学的に検索した．実験成績から肝門部電子線3,000rad 1回照射は，慢性期においても組織耐容線量内にあることがわかった．また5,000rad 1回照射後10カ月後には，非照射部位の肝においても肝葉の萎縮と choleangiofibrosis 類似の所見を呈した．

**索引用語**　術中照射療法，肝門部癌，1回大線量照射，放射線慢性期障害

## 緒　言

肝門部領域の悪性腫瘍は近年積極的な切除が加えられるようになったが，依然として最も治療成績の不良なものの1つである[1]．肝動脈，門脈，胆管，などが狭い領域に集中している肝門部では，その解剖学的特異性が原因となって比較的限局性の腫瘍でも切除不能となる症例が多い．手術中に開腹したまま直接病巣に電子線を照射する術中（開創）照射法は肝門部癌の切除不能例に対する治療法として有効な手段であると考え，著者らは昭和49年以来臨床例を重ね，その成績を発表している[2)3)]．原則的に1回照射で行う術中照射では，適当な照射線量の決定が重要で，とくに照射線量は照射野に含まれた正常組織の耐容線量内でなければならない．一般に放射線治療は分割照射法で行われ，1回大線量照射法は術中照射療法以外には，ほとんど行われていない．舌癌では電子線2回分割照射法が約30例に行われ，これらの経験による耐容線量の一応の目安が計算されている[4]．しかし術中照射療法では膀胱癌，胃癌などを除いた他の臓器での経験が少なく耐容線量についての知見に乏しい．

肝の1回大線量照射による組織学的変化に関する実験的研究では，Kolodny (1925)[6]，Pohle and Bunting (1932)[7]，Bolliger and Inglis (1933)[8]，Ariel (1951)[9]，Gershbein(1955)[10]，Weinbren(1960)[11)12)]，野村(1968)[13]らがある．これらのうち慢性期の変化を調べたものとしては，Bollinger and Inglis の実験がある．犬の肝全体に大線量（1,880～5,900R）を照射した後，長期間の観察を行い2,400R以上では肝細胞壊死と肝の線維化による肝不全から犬は死亡したと述べている．肝外胆管の1回大線量照射による組織学的変化についての詳細な報告は少ない．Brams (1929)[14]のX線照射により生じた胆のう炎の報告や，Bollinger and Inglis が前述の実験で16カ月経過例の胆のうに，強い線維化や骨形成を認めたとの報告がある．また Case and Warthin (1924)[15]は腹部腫瘍でX線治療を受けたヒトの総胆管上皮の変性萎縮を指摘している．門脈および肝動脈などの大血管系に対する1回大線量照射による組織学的変化についての研究も比較的少ない．Lindsay (1926)[16)17)]は犬の腹部大動脈にX線や電子線を照射して，17カ月までの変化を詳細に検

討し，電子線が内弾性板を選択的に障害すると述べている．肝門部照射では複数の性質の異なる臓器が同時に照射されるため，それらの個々の臓器の変化は互いに影響し合って，さらに複雑な影響を生ずることが予想される．著者は家兎肝門部に開腹したまま電子線を照射して，急性期にみられる組織学的変化について調べた．3,000rad 1回照射では，肝門部諸臓器の変化は照射後4週までに対照群にみられる状態に回復していることを示した[5]．しかし，放射線照射による組織あるいは臓器の障害には，急性期障害がいったん治癒した後，数カ月，時には数年を経て発生してくる慢性期障害がある．肝門部術中照射の至適照射線量を追求するため，今回は照射後3カ月ならびに10カ月の慢性期における照射野内の肝，肝外胆管，固有肝動脈，門脈の変化について組織学的に検討を加えた．また，これらの変化が二次的に，照射野外の肝臓に及ぼす影響についても調べた．

## 実験方法

体重2.8kg～3.5kg の家兎を用いた．ネンブタール麻酔下に開腹し，肝門部胆のう管合流部を中心に直径2.5cm の照射筒を用いて照射野を規定し（**図1**）照射筒に

図1　○照射部位　　切り出し部位

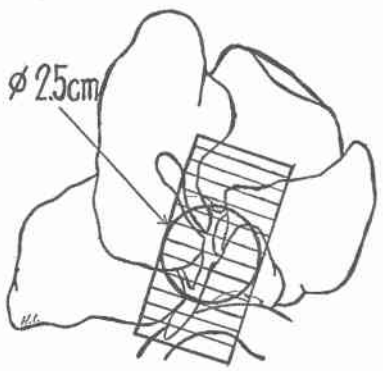


とりつけたスコープで照射部位を確認した．照射装置は三菱医用線型加速器 ML-15—2 電子線発生装置を使用した．照射条件は FSD 100cm，線量率1,000rad/min，エネルギー 8MeV，照射野 2.5cmφ，1回照射線量は3,000rad および5,000rad である．使用した家兎は対照群3羽と，3,000rad 照射後3カ月経過群3羽，および10カ月経過群3羽，5,000rad 照射後3カ月経過群，および10カ月経過群3羽の計15羽である．照射後3カ月，10カ月目にネンブタール麻酔下に開腹し肝外胆管全長と固有肝動脈，門脈を十二指腸を含めて摘出した．摘出後直ちに胆のうに切開を加え，10%ホルマリン—燐酸緩衝液（pH 7.2，1/15N）を十二指腸乳頭部から，10ml 注入したのち同液で固定した．**図1**に示した範囲で肝外胆管の長軸方向に直角に0.5cm 間隔に切り出し切片を作製した．染色は，Hematoxylin-Eosin 染色，ならびに elastica-van Gieson 染色を使用した．

## 実験結果

開腹照射後3カ月ならびに10カ月の経過中に死亡した家兎はなかった．

### A．照射野内の主要臓器の変化

検索対象とした肝外胆管，固有肝動脈，門脈および肝臓は**図1**に示した円で囲んだ照射野内のものである．肝外胆管と血管系の変化は組織標本で肝十二指腸靱帯内に囲まれている部位での所見を検討した．

1）肝外胆管

3,000rad および5,000rad 照射後3カ月と10カ月の慢性期において特徴的な肝外胆管の所見は，胆管粘膜上皮の変性壊死と粘膜周囲の線維化である．これらの変化は照射線量ならびに照射後の経過期間にほぼ対応して強く起こっている．すなわち3,000rad 照射群では粘膜上皮の壊死は起らないが，5,000rad 照射群では壊死がみられた．また粘膜周囲の線維化は，3,000rad 照射群では軽度であるが5,000rad 照射群では著明で，照射後3カ月よりも10カ月により強く起こっていた．

3,000rad 照射後10カ月の組織像では粘膜上皮の核の配列はやや不規則ではあるがおおむねその上皮はよく保たれている．また胆管壁には線維化の傾向が認められる．elastica-van Gieson 染色で検索すると筋組織は萎縮しその間質に線維化がみとめられた（**写真1，2**）．一方

写真1　肝外胆管3,000rad 照射後10ヵ月 H-E 染色（× 200）

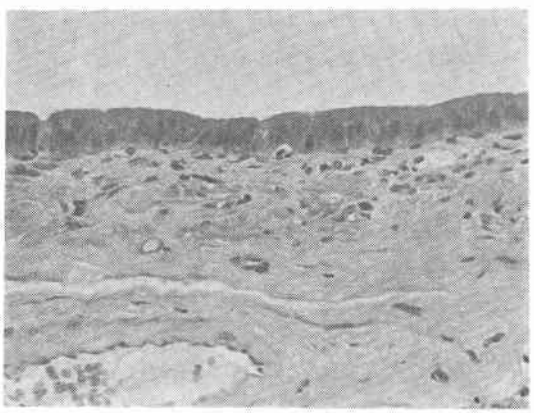

写真2　肝外胆管 3,000rad 照射後10ヵ月 elastica-van Gieson 染色（× 200）

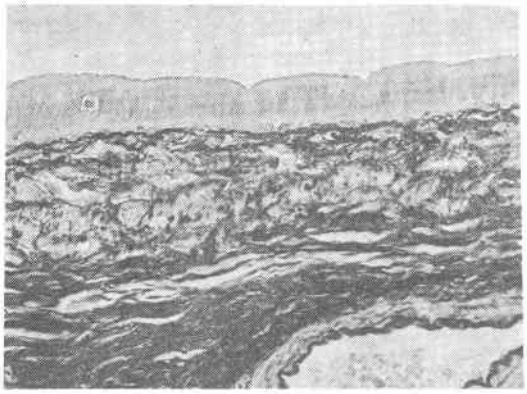

5,000rad 照射群では，3,000rad 照射群に比較してその変化は著明であった．すなわち，胆管粘膜上皮の変性壊死およびその剝離が著明で，胆管壁の線維化は3,000rad 照射群に比較して著明にみられる．elastica-van Gieson 染色で検索しても胆管壁の筋組織の崩壊が3,000rad 照射群に比較し目立ち，筋線維はほとんど消失している（**写真3，4**）．

2）固有肝動脈，門脈の変化

固有肝動脈：3,000rad 照射後10ヵ月の組織像では肝動脈内膜および中膜には著変を認めず，外膜に軽度の線維化傾向が認められるのみであった（**写真5**）．一方5,000rad 照射群では肝動脈内膜の線維性肥厚と外膜の著明な線維化が認められた（**写真6**）．

門脈：3,000rad 照射後3ヵ月の組織像では門脈に著変を認めない．10ヵ月経過例では門脈周囲の線維化を認

写真3　肝外胆管5,000rad 照射後3ヵ月 H-E 染色（× 100）

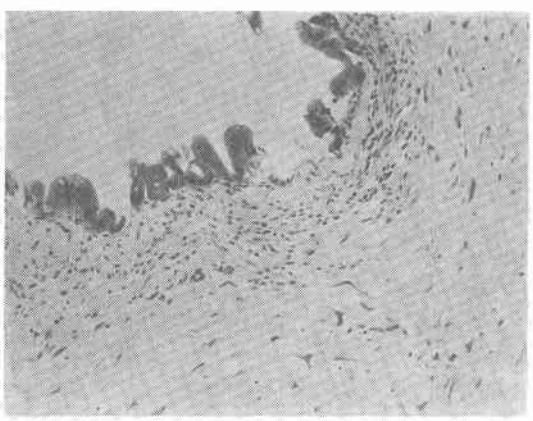

写真4　肝外胆管 5,000rad 照射後3ヵ月 elastica-van Gieson 染色（× 100）

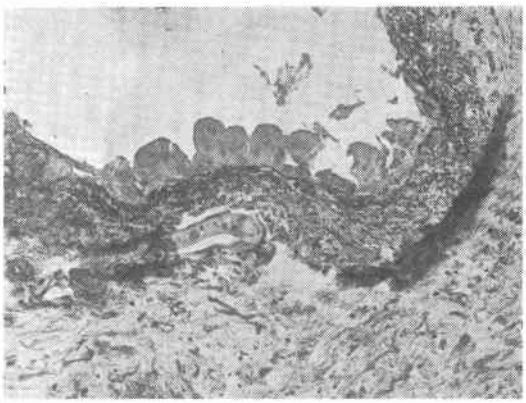

写真5　固有肝動脈3,000rad 照射後10ヵ月elastica-van Gieson 染色（× 100）

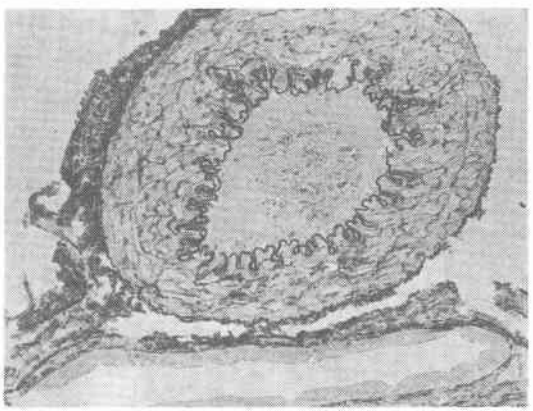

写真6　固有肝動脈5,000rad 照射後10ヵ月elastica-van Gieson 染色（× 100）

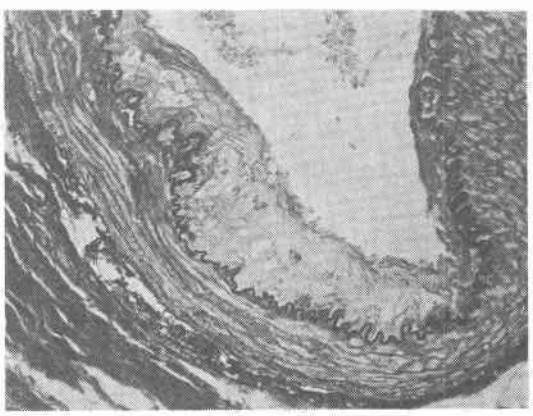

め，1例に中膜の強い浮腫がみられた（**写真7**）．また3,000rad 照射群では内膜の肥厚は少なかった．これに対し5,000rad 照射群では内膜の線維性肥厚，中膜および外膜の線維化が認められた（**写真8**）．また5,000rad 照射後3カ月の組織像で門脈枝の内膜の強度の肥厚と中膜の弾性線維の崩壊と，弾性線維の濃縮および外膜の線維性肥厚がみられ，血管内腔が全く閉塞している所見がみられた（**写真9**）.肝動脈，門脈壁の線維化と内膜の肥厚は照射線量と照射後の経過期間にほぼ対応して強く起こっている傾向がみられた．

3）肝臓

3,000rad 照射群では照射後3カ月ならびに10カ月の両群において，グリソン鞘のわずかな線維化とごく軽度の細胆管の増生が認められるが肝細胞には著変を認めない（**写真10**）．一方，5,000rad 照射群では肝細胞の壊死

写真7　門脈3,000rad 照射後10ヵ月 H-E 染色（× 100）

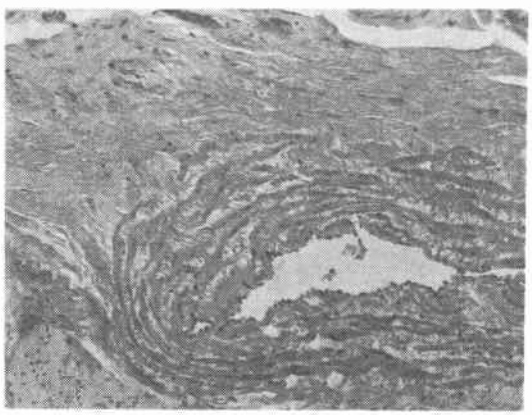

写真8　門脈 5,000rad 照射後10ヵ月 elastica-van Gieson 染色（× 100）



写真9　門脈枝5,000rad 照射後3ヵ月 elastica-van Gieson 染色（× 100）

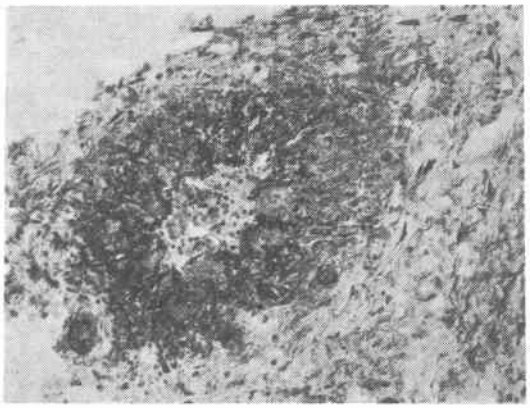

写真10　肝臓3,000rad 照射後10ヵ月 H-E 染色（× 100）

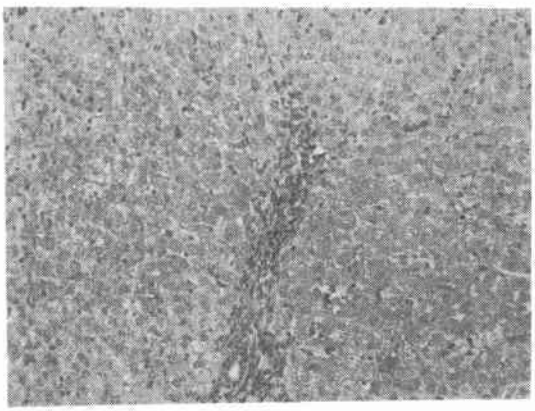

写真11　肝臓5,000rad 照射後3ヵ月 H-E 染色（× 100）

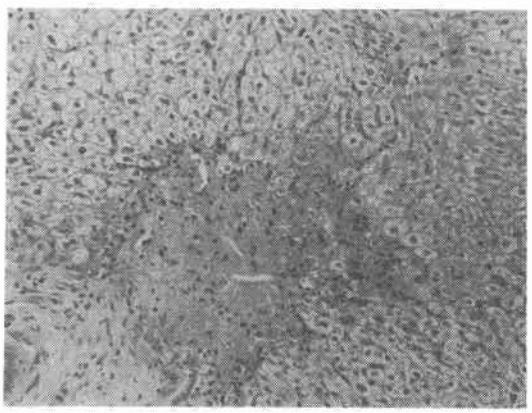

写真12 肝臓5,000rad 照射後10ヵ月 H-E 染色（× 100）

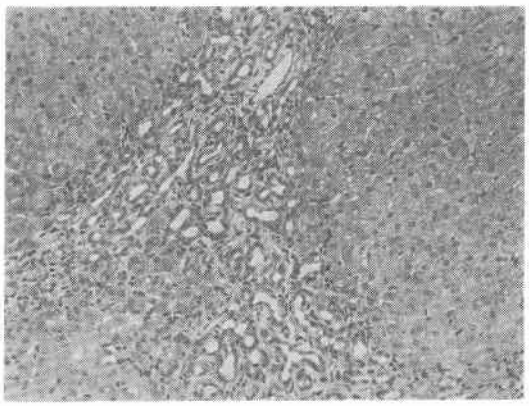

写真13 肝臓5,000rad 照射後10ヵ月右後葉の肥大と右前葉，左葉の著明な萎縮

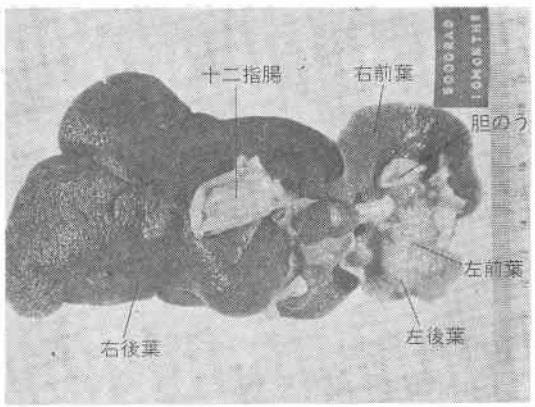


写真14 肝門部に 5,000rad 照射後10ヵ月萎縮した照射野外の肝臓 H-E 染色（× 100）

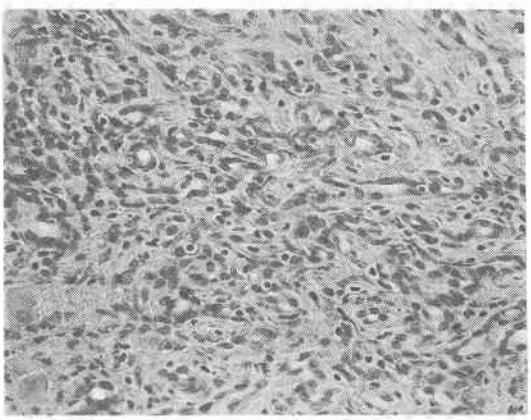

巣が散在し線維化および瘢痕化の傾向がみられた（**写真11**）．またグリソン鞘の強い線維化と細胆管のいちじるしい増生がみられた（**写真12**）．グリソン鞘の線維化，細胆管の増生および肝細胞壊死などの変化は，照射線量と照射後の経過期間にほぼ対応して起こっていた．

B．肝臓の非照射部位の変化

5,000rad 照射後10カ月経過例3羽のうち，2羽に**写真13**に示したように著明に肥大した葉といちじるしく萎縮した葉とが認められた．萎縮した葉の組織所見では，正常な肝細胞はほとんど消失し門脈域周辺に線維化が著明で，細胆管のいちじるしい増生がみられ，全体が線維と細胆管で占められ，いわゆる choleangiofibrosis のごとき所見を呈していた（**写真14**）．

## 総括および考察

術中照射では，開腹したまま照射するので腫瘍の拡がりを肉眼的に確認でき，照射野を必要最少限にとどめることができるという利点がある．しかし，原則的に1回照射であるため，照射野から排除できない正常組織の耐容線量以内の線量で，至適線量を照射しなければならない．したがって，照射線量の決定は術中照射療法において最も重要な問題である．

一般に放射線治療は分割照射によって行われ，1回大線量照射による経験は比較的少なく，術中照射の線量決定には多くの問題を含んでいる．分割照射法による総治療線量から，理論的に1回線量を求める方法として，Ellis の提唱による NSD (Nominal Single Dose)：$NSD = D \cdot N^{-0.24} T^{-0.11}$（D：総線量，N：分割回数，T：全治療日数）がある[18]．しかし，この計算式は分割照射による正常皮膚反応をもとにしたものであり，短時間1回大線量照射の線量をあらわすには無理がある．また一応の目安として1回照射線量を計算して求めたにせよ，その線量を実際に肝門部に照射した場合に，どのような変化や影響が生ずるのかは全く不明である．

したがって肝臓，肝外胆管，固有肝動脈，門脈などから形成される肝門部領域への1回大線量照射によって引き起こされる変化や障害，さらにこれらの照射野内の諸臓器の変化が，照射野外の肝におよぼす影響などについての検討が，肝門部術中照射の線量を決定するために必要となる．

家兎肝門部に開腹したまま1回に電子線を3,000rad ならびに5,000rad 照射した後，2日から4週までの急性期の変化については，すでに報告したが改めて主な変化をまとめると，1）肝外胆管上皮は3,000rad 照射

後，高円柱化，核の腫大，配列の過密化など増殖性の変化を示すが，2週後にはほぼ対照群の粘膜上皮の状態に回復する．これに対し5,000rad 照射群では4週においても回復は不充分で，上皮細胞は萎縮性で核は濃縮傾向を示した．また胆管粘膜周囲の線維化は5,000rad 照射群に著明に認められた．2) 肝では3,000rad ならびに5,000rad 照射により，肝実質に限局性の壊死巣が散在性に出現したが，3,000rad 照射群では4週後には壊死巣は消失している．一方5,000rad 照射群では壊死性変化は3,000rad 照射群にくらべて強く起こり，4週後には瘢痕化して縮少するがなお存在し，グリソン鞘を中心とした肝の線維化が認められた．3) 固有肝動脈および門脈は3,000rad 照射群では，特にいちじるしい変化を示さないが，5,000rad 照射群では4週後に固有肝動脈の一部に内膜の肥厚と内膜細胞の増殖がみられた．4) 照射野外の肝には，うっ血性の変化がみられたが，4週後には両照射群とも異常は認められなかった．以上が急性期の主な変化である．今回はこれらの急性期に認められた変化が，照射後3カ月と10カ月の慢性期にどのように進展するかを調べた．

1) 肝門部肝外胆管の変化について

胆道系に対する1回大線量照射後の慢性期の変化についての報告はきわめて少ない．Bolliger and Inglis (1933)[8]，はイヌの肝を外科的に露出して1回大線量(1,880R～5,900R)照射後1日から507日にわたる実験観察を行った．この実験のうち4,760R照射後230日目に肝不全で死亡したイヌの胆のう壁は線維化して肥厚し，一部に壊死をともない，粘膜は大部分変性していたと述べている．また，Case and Warthin (1924)[15]，は腹部腫瘍でX線治療を受けた患者3症例中，2症例の総胆管と胆のうに軽度の炎症性変化を伴った粘膜上皮のいちじるしい粘液変性や空胞変性および萎縮，壊死などが認められたと報告している．肝外胆管に大線量を照射した本実験において，慢性期に認められた最も顕著な変化は，粘膜上皮細胞の壊死脱落と粘膜周囲の線維化である．粘膜周囲の線維化は照射線量の多い5,000rad 照射群でいちじるしく，照射後の経過期間が長いほど線維化の程度は高度に認められた．また粘膜周囲の線維化の軽度な3,000rad 照射群では，粘膜周囲層の毛細血管叢やリンパ管叢が5,000rad 照射群に比較して，はるかに良好に保たれており，粘膜上皮は対照群にみられる状態とほぼ同一の所見である．これに対し，5,000rad 照射群では粘膜周囲の結合組織はいちじるしく増殖し，毛細血管は乏しく，粘膜上皮細胞は一部で壊死脱落を呈している．放射線による急性期障害が主として，実質細胞自身の直接の障害によって生ずるのに対し，慢性期障害の成立には組織や細胞の環境を維持する毛細血管や間質結合織の障害による二次的障害が大きな役割をはたすと考えられている．

肝外胆管においても3,000rad 照射群では，急性期にみられた実質細胞である粘膜上皮細胞の変化は約2週間で対照群の状態に回復し，以後慢性期においては粘膜周囲の毛細血管，リンパ管叢の障害は軽度で結合組織の増殖もきわめて軽度で，粘膜上皮細胞には変性壊死の像は全く認められない．一方5,000rad 照射群では粘膜周囲の線維化はいちじるしく，毛細血管やリンパ管叢の破壊は著明で，循環障害のいちじるしいことが推測される．このことは慢性期における胆管粘膜上皮細胞の一部に，変性壊死像を呈している原因として重要であると考えられる．微小血管系の慢性期における変化について金子[19]は，マウスの耳殻にX線を1回大線量照射した実験から，3,000rad 照射では微小血管の新生などを含む修復を認めるが，5,000rad 照射では修復不可能な血管障害を生ずると述べている．この事実は，本実験における胆管粘膜周囲の毛細血管叢の変化にもあてはめられるものと考えられる．

2) 肝門部固有肝動脈および門脈の変化について

固有肝動脈および門脈における慢性期の変化では，内膜の線維性肥厚と外膜の線維化が最も特徴的な所見である．3,000rad 照射群では固有肝動脈と門脈のいずれにおいても，内膜の肥厚性変化や血栓形成はみられず，外膜に軽度の線維化が認められる程度である．これに対し5,000rad 照射群では内膜のいちじるしい線維性肥厚と外膜の高度な線維化が認められ，固有肝動脈や門脈の分枝には完全な閉塞を呈す所見も認めた．外膜の線維化の程度は肝外胆管周囲の線維化と同様に照射線量の多いものに強く，照射後の経過期間の長いものに高度となる傾向がみられた．放射線による大血管系の慢性期障害の発現機序について，Rubin[20]，はなお不明の点があるとしながらも，他の臓器における場合と同様に，血管壁を栄養している微小血管系の障害から二次的な障害をうけると述べている．また，Lindsay (1962)[16][17]，はイヌの腹部大動脈を外科的に周囲組織から剝離した後，開腹したままX線，ならびに電子線を用いて，1回に大線量照射し慢性期の変化を検討している．この実験から Lindsay は，結合組織の反応に注目し，電子線照射では血管壁の

内弾性板が他の層の変化を伴わずに選択的に障害され，酸性ムコ多糖類から成る物質が沈着して内膜の線維性肥厚を生ずると述べている．

固有肝動脈に電子線を照射した本実験では，3,000rad照射群において外膜のごく軽度な線維化を認めるだけで，内弾性板の明らかな障害は認められなかった．また5,000rad 照射群では照射後4週に内膜細胞の増殖性変化がみられ，3カ月ならびに10カ月の慢性期には内膜細胞の増殖はみられず，Lindsay の指摘したごとく，酸性ムコ多糖類から成ると考えられる物質の沈着による内膜の肥厚が著明に認められた．しかし，内弾性板は本実験の観察期間内では比較的良好に保たれていた．

3) 肝門部照射による肝の変化について

肝の放射線照射による影響については，古くから多くの研究がある．しかし，1回に1,000rad 以上の大線量を照射した肝の組織学的変化を調べた研究は比較的少なく，とくに慢性期の変化についての報告は少ない．Bollinger and Iinglis (1933)[8]はイヌの肝臓を外科的に露出して，肝全体にX線で2,340Rから4,670Rまでの種々の線量を照射したのち，148日から507日に至る慢性期の変化を詳細に報告している．この実験によれば，慢性期の変化で著明であったのは，肝細胞壊死と門脈域の結合組織の増殖であり，結合組織の増殖は2,600R照射後6週から出現し，照射後の経過期間が長い程増殖はいちじるしくなる．最終的には広範囲の肝細胞壊死と結合組織の過度の増殖による肝不全で死亡すると述べている．また，野村 (1968)[13]は家兎の肝左葉に $^{60}$Co-γ 線を3,000R照射し，照射後6カ月の変化を調べた結果，照射肝葉の線維化と肝細胞の変性による萎縮が認められ，照射野を小さくしても5,000rad 以上の1回大線量照射は危険であると述べている．本実験での照射野は前述の諸家の照射野に比較して小さなものであるが，肝門部という血流，胆汁流，リンパ流の集合した部位であるため，照射部位の障害は肝全域に影響を及ぼすと考えられる．実際に5,000rad 照射群においては，門脈，肝動脈などの大血管系の内膜に肥厚性変化が著明で，血流障害の大きなことが推測された．さらに肝外胆管の粘膜上皮の壊死ならびに胆管周囲の著明な線維化は胆汁流通の慢性障害を引き起こしていると予想される．このような変化によって5,000rad 照射群の10カ月経過例3羽中2羽に認められた右前葉と左葉のいちじるしい萎縮性変化を引き起こしたと考えられる．5,000rad 照射群では照射部位の肝実質には，肝細胞壊死と瘢痕形成，グリソン鞘のいちじるしい線維化，細胆管の増生が認められる．肝細胞の壊死性変化は，他の臓器における慢性期障害と同様に，微小血管系の閉塞性変化によって生ずる循環障害からの二次的な影響が主な原因と考えられる．さらにこのような肝細胞の変性壊死に対する修復機転として，結合織線維の増生や細胆管の増生が引き起こされたと考えられる．一方5,000rad 照射群でみられた肝門部の胆管系，血管系のいちじるしい変化による影響は，照射部位にとどまらず，照射部位以外の肝全体にもおよんでいる．とくに萎縮葉では肝細胞はほとんど消失し，細胞管のはげしい増生が認められ，Choleangiofibrosis と類似の所見を呈している．肝照射による肝内胆管の変化に関して，Kolondy (1925)[6]は家兎の肝臓にX線を大量照射した実験により，肝細胞の修復と肝内胆管の新生は通常通り行われ，照射後5日から8日にはすでに認められると述べている．また Ariel (1951)[9]も家兎の肝臓を照射して急性期の変化を調べ，30,000rad 照射後7日目には肝内胆管上皮の壊死脱落や，Giant cell の形成を伴う過形成などを認めている．Friedman[21]によれば肝臓の照射による変化として，しばしば記載されている肝内胆管上皮の増殖は，胆管上皮の放射線障害そのものによって生ずるというよりは，むしろ他の種々の炎症でみられると同様の修復反応のひとつであろうとしている．Weinbren (1960)[11]はラットの前葉に5,000rad のX線照射を行った．照射された肝葉では，総胆管を結紮した場合，通常みられる肝内胆管の増生がいちじるしく抑制され，胆管粘膜上皮細胞に異常核分裂像が出現する．しかし，総胆管を結紮しなければ，肝内胆管には形態的変化を認めないとしている．この実験結果は，本実験にみられた非照射部位の Choleangiofibrosis 類似の変化や，肥大葉に認めたグリソン鞘の拡大と細胆管の増生などの変化を，むしろ裏付けていると考えられる．以上のごとく5,000rad 1回照射は，耐容線量内にあるとはいえない．これに対し3,000rad 照射後の慢性期の変化は軽微であった．すなわち照射部位のグリソン鞘の軽度の線維化と，ごくわずかな細胆管の増生がみられるだけで肝細胞には異常を認めない．照射部位以外の肝も，非照射群の対照例と同様の正常像を呈していた．

以上1)～3)に述べたごとく，本実験により肝門部に大線量を照射した場合に生ずる慢性期の変化が具体的に示され，臨床治療上参考となり得るものと考える．家兎の肝門部に対し，3,000rad 1回照射は照射部位に含まれる諸臓器，ならびに照射部以外の肝のいずれにおいても

変化は少なく耐容線量内にあるといえる．しかし，これらの健常な動物についての実験結果から臨床例の耐容線量を推定するには，種々のリスクファクターを見込む必要があり，一応の目安として考えるべきであろう．一方，肝に対する外部照射の臨床経験をもとに，Ingold (1965)[22]は障害を生じないで，治療できる照射線量は全肝照射の場合には，3,000～3,500rad/3～4週，肝部分照射では5,500radまでであろうと述べている．総肝管癌に対する外部照射の臨床例で，Murphy (1967)[23]は10×10cmの照射野で5,870radを照射した1例を報告し，放射線治療の有効性を示唆している．またGreen (1973)[24]は4例の総胆管癌に，7×13～10×10cmの照射野を用いて，2,000～5,000rad/35～90日を照射し，いずれも特記すべき障害はなかったとしている．最近では，高田[24]らが転移性肝門部癌を含めて，総線量4,000～5,000radを目標に分割照射を行っている．これに対し胆道系癌に対する術中照射の経験はさらに少なく，阿部[26]は総胆管癌に8×6cmの照射野で，3,000radを1回照射した1例と，胆のう癌に10×10cmの照射野で2,500radを照射した1例を報告している．

著者らはこれまでに胆のう癌5例，胆管癌5例の計10例に肝門部術中照射を経験し，いずれも3,000rad 1回照射で行い，照射野の大きさは4×4～10×10cmで照射し，最長照射後17カ月の生存例を得ている．これらの術中照射例は病巣が大きく，切除不能な進行例ばかりであるが，今後切除例を含めて，術中照射が行われる場合には，一層，慢性期障害の発生が問題となるであろう．

梅垣[4]らは照射による障害発生には，照射容積が重大な因子となることを強調し，舌癌の電子線2回分割照射治療の経験をもとに，等価1回耐容線量の計算式を提唱している．すなわち，分割照射で治療した場合の耐容線量をEllisのNSD式に代入して等価1回線量を計算により求め，この線量と照射容積との関係を検討して，$NSTD_{80}$ (Nominal Single Toleance Dose)：$NSTD_{80}=7\times V_{80}^{-0.242}$ kret ($V_{80}$：80%線量域の照射容積）を提唱した．しかし，この計算式も照射野内に感受性の異なる諸種の臓器が含まれる肝門部での，1回大線量照射による耐容線量を表わすには今後に改善の余地を残している．照射容積と耐容線量の関係の他に，術中照射ではとくに手術操作を加えた後に照射する場合，次の2つの因子が耐容線量に関与する．1つは腫瘍の浸潤による組織の破壊に起因する耐容線量の低下，1つは手術操作そのものによる組織の障害に起因する耐容線量の低下である．これらの問題点を含めて術中照射の至適線量が，今後多くの臨床例を通じて検討されなければならない．

## まとめ

術中照射療法において線量の決定は最も重大な問題であり，照射野に含まれる正常臓器の耐容線量内で決定しなければならない．耐容線量は急性期障害よりも慢性期障害の程によって決められる．肝門部術中照射で生じた変化が慢性期にどのように進展するかを知り，耐容線量の目安をつける目的で実験を行った．8MeVの電子線3,000radならびに5,000radを家兎の肝門部に開腹したまま照射した．照射後3か月と10カ月の慢性期における組織学的変化を調べた．

1) 肝外胆管：3,000rad照射群では肝外胆管粘膜上皮の壊死，変性は認められず，照射10カ月後においてもほぼ対照群の粘膜上皮の状態を呈している．5,000rad照射群では，照射3カ月および10カ月で粘膜上皮の変性壊死像を認める．肝外胆管周囲の線維化は3,000rad照射群では照射後10カ月においてもごく軽度であるが，5,000rad照射群では著明に起こり，線維化の程度は線量と経過期間に対応して強くなる．

2) 固有肝動脈および門脈：3,000rad照射群では肝動脈ならびに門脈内膜の肥厚はごく軽度で，外膜にも軽度の線維化を認めるだけである．5,000rad照射群では固有肝動脈，門脈のいずれにおいても，内膜の肥厚と外膜の線維化を著明に認めた．これらの変化は照射線量および照射後の経過期間に対応して強く起こっていた．

3) 肝：3,000rad照射群においては，照射により生じた実質の壊死巣は4週までに消失して，肝は修復され照射後10カ月においても著変なく，対照群にみられる状態に回復している．5,000rad照射群では10カ月まで壊死巣の散在を認めた．グリソン鞘を中心とする肝の線維化は線量と経過期間に対応して強くなるが，3,000rad照射群ではきわめて軽度であった．

4) 5,000rad照射群では3羽中2羽に右前葉，および左葉全体の著明な萎縮を認め同時に右後葉の著明な肥大を認めた．このような変化を示す肝では，照射野ならびに非照射を含めて肝全体にいちじるしい細胆管の増生を認め，一部の肝葉にcholeangiofibrosisと類似の所見を認めた．

以上の所見から，家兎肝門部3,000rad 1回照射は急性期ならびに慢性期において，病理形態学的には照射局所および照射野外の肝組織，肝外胆管，固有肝動脈，門脈の変化は少なく組織耐容線量内にあると考えられ，肝

門部癌の術中照射療法の臨床応用にきわめて示唆に富んでいる．

稿を終るにあたり，ご指導をいただいた放射線医学総合研究所臨床研究部長，梅垣洋一郎博士，同室長，恒元博博士，ならびに筑波大学臨床医学系外科，岩崎洋治教授に心から感謝する．また本研究の機会を与えて下さった千葉大学第2外科教室，佐藤博教授に深く謝意を表する．さらに本研究の病理組織学的検索に関して多大のご教授をいただきました千葉大学第1病理学教室，長尾孝一講師に厚く御礼申し上げる．

## 文　献

1) 岩崎洋治，岡村隆夫，轟　健，他：肝門部胆管癌に対する手術術式．手術，**30**：795～803，1976.
2) 轟　健，岩崎洋治，岡村隆夫，他：胆道癌の術中照射療法について．日消外会誌，**9**：308～315，1976.
3) Iwasaki, Y., Ohto, M., Todoroki, T., Okamura, T. and Sato, H.: Treatment of Carcinoma of the Biliary System. S.G.O., **144**: 219－224, 1977.
4) Umegaki, Y., Urano, M. and Nakano, M.: Optimum Dose Fraction Schemes in Radiotherapy of Human Cancer, Fraction Size in Radiobiology and Radiotherapy. 188－199, Igaku Shoin LTD., Tokyo, 1973.
5) 轟　健，恒元　博，岩崎洋治，他：肝門部術中照射療法に関する基礎的研究；電子線1回大線量照射による組織学的変化．日消外会誌，**9**：474～481，1976.
6) Kolondy, A.: Tissue Changes after Experimental Deep Roentgen Irradiation. Am. J. Path., **1**: 285－295, 1925.
7) Pohle, E.A. and Bunting, C.H.: Studies of the Effect of Roentgen Rays on the Liver, Histolical Changes in the liver of Rats Following Exposure to Single Graded Doses of Filtered Roentgen Rays. Acta Radiol., **13**: 117－124, 1932.
8) Bollinger, A. and Inglis, K.: Experimental Liver Disease Produced by X-Ray Irradiation of the Exposed Organ. J. Path. Bact., **36**: 19－39, 1933.
9) Ariel, I.M.: Effect of Single Massive Doses of Roentgen Radiation Upon the Liver, An Experimental Study. Radiol., **57**: 561－575, 1951.
10) Gershbein, L.L.: X-Irradiation and Liver Regeneration in Partially Hepatomized Rats. Am. J. Physiol., 235－249, 1956.
11) Weinbren, K. and Ghorpade, K.V.: The Effect of Bile Duct Ligation on Latent Irradiation Effects in the Rat Liver. Brit. J. Radiol., **33**: 426－429, 1960.
12) Weinbren, K., Fitshen, W. and Choen, M.: The Unmasking By Regeneration of Latent Irradiation Effects in the Rat Liver. Brit. J. Radiol., **33**: 419－425, 1960.
13) 野村節夫：肝部分照射に関する研究．広大医誌，**16**：993～1043，1968.
14) Brams, J. and Darnbacher, L.: The Effect of X-Rays on the Gallbladder, Experimental Production of An X-Ray Cholecystitis. Radiol., **13**: 103－108, 1929.
15) Case, J.T. and Warthin, A.S.: The Occurrence of Hepatic Lesions in Patients Treated by Intensive Deep Roentgen Irradiation. Am. J. Roentgenol., **12**: 27－46, 1924.
16) Lindsay, S., Kohn, H.I., Dakin, R.L. and Jew, J.: Aortic Arteriosclerosis in the Dog after Localized Aortic X-Irradiation. Circ. Res., **10**: 51－60, 1962.
17) Lindsay, S., Entenman, C., Ellis, E.E. and Geraci, C.L.: Aortic Arteriosclerosis in the Dog after Localized Aortic Irradiation with Electrons. Circ. Res., **10**: 61－67, 1962.
18) Ellis, F.: Dose, Time, and Fractionation. A Clinical Hypothesis. Clin. Radiol., **20**: 1－7, 1969.
19) 金子稜威雄：X線の毛細血管に及ぼす影響について．日医放会誌，**36**：425～432，1976.
20) Rubin, P. and Casarett, G.W.: Clinical Radiation Pathology. 501－517, W.B. SAUNDERS, Co. Philadelphia, London. & Tronto, 1968.
21) Friedman, N.B.: Effects of Radiation on the Gastrointestinal Tract, Including the Salivary Glands, The Liver and Pancreas. Arch. Path., **34**: 749－790, 1942.
22) Ingold, J.A., Reed, G.B., Kaplan, H.S. and Bagshaw, M.A.: Radiation Hepatitis. Am. J. Rentgenol. Radium Therapy., **93**: 200－208, 1965.
23) Murphy, W.T.: Cancer of the Liver and Biliary Tract, Radiation Therapy. 498－502, W.B. SAUNDERS, Co. Philadelphia, 1967.
24) Green, N., Mikkelsen, W.P. and Kernen, J.A.: Cancer of the Common Hepatic Bile Ducts. Palliative Radiotherapy. Radiol., **109**: 687－689, 1973.
25) 高田忠敬：肝門部胆管癌の外科治療上の問題点．医学のあゆみ，**101**：745～752，1977.
26) 阿部光幸：癌の術中照射療法．現代外科学大系＜年刊追補＞ 1975－A，237～239，中山書店，1975.