日消外会誌　11（3）：183～187，1978年

巨大皺襞型硬性癌の外科臨床的ならびに病理学的特異性

信州大学第2外科
飯　田　　太　　小宮山　清　洋
同　中央検査部
丸　山　　雄　造

SURGICAL AND PATHOLOGICAL PROPERTIES OF GIANT RUGAL TYPE OF GASTRIC CANCER

Futoshi IIDA, Kiyohiro KOMIYAMA and Yuzo MARUYAMA*
Department of Surgery and Central Laboratory*, Shinshu University
School of Medicine, Matsumoto, Japan

胃粘膜面に巨大な皺襞を形成しながら進展する巨大皺襞型硬性癌は胃癌の中でも特異な臨床像および病理学的所見を示す．最近22年間に手術を行った胃癌544例の中から巨大皺襞型硬性癌10例を選び，本研究の対象とした．これら10例，Borrmann 分類では7例は4型，3例は3型と分類された．この type の硬性癌は胃体部大弯側に浅い小さな陥凹を有することが多い．この所見はこの type の癌に特徴的な所見であって，非巨大皺襞型硬性癌が小弯側に比較的大きな潰瘍を有することが多いことと対照的である．巨大皺襞型では粘膜内の癌浸潤は陥凹周辺に限局していることが多く，かつ粘液細胞型癌を示す．しかし粘膜層以下では癌浸潤は硬性癌としてひろくひろがり，時として胃全体を侵す．これらの病理学的所見からこの型の胃癌に対しては最小限胃全剔が必要であると考えられる．

索引用語：粘液細胞型腺癌，巨大皺襞型硬性癌，Borrmann 4型，リンパ節転移

緒　言

胃粘膜面に巨大な皺襞を形成しつつ発育する硬性癌は胃癌の中でも特異な臨床像および形態像を示すので，従来興味が持たれていたがその報告は比較的少ない[1)2)3)]．硬性癌は古く1930年前後から Borrmann, Konjetzny をはじめ多くの研究者によって討議されてきた問題であるが，近年，コラーゲンの生成機序が徐々に解明されるにおよんで，再び研究課題として取り上げられるようになった．われわれも硬性癌の成立について二・三の検討を加え報告したが[4)]，その一連の検索の中で巨大皺襞を形成する硬性癌の特徴の一部を明らかにすることができたので報告する．

硬性癌の用語に関しては肉眼所見を重要視するもの[5)6)]もあるが，本研究では従来本邦で行われてきた解釈にしたがって Konjetzny[7)] の Carcinoma fibrosum の理解によって取り扱った．硬性癌の類似語として Linitis plastica があるが，これは最初 Brinton[8)] によって，ある種の炎症性疾患に対して用いられたが，のち Saphir ら[9)]はこれを癌性病変として記載している．本邦でも佐野ら[6)]は硬性癌と Linitis plastica を同義語として用いているが，われわれは本研究においては混乱をさけるため，この用語を用いなかった．

研究対象および研究方法

最近22年間に切除を行った胃癌症例544例のうち，病理組織学的に硬性癌といい得る症例は124例であるが，そのうち胃粘膜に蛇行する，時として脳回転を思わせるほど巨大な皺襞を形成する癌10例を巨大皺襞型硬性癌として取り扱った．これら10例について切除胃全体を小弯線に平行に連続ブロックとして切り出し，ヘマトキシリン・エオジン染色で観察したのち，癌のひろがりを再構築した．

成　績

巨大皺襞型硬性癌を非巨大皺襞型硬性癌と対比しつつ，まず病理学的所見について述べ，ついで病理学的所見に立脚した臨床観察成績を述べる．

1．病理学的所見

巨大皺襞型硬性癌の概念がいまだ明らかでなかった時期の症例も含めて，当時の術者あるいは主治医が行ったBorrmann分類についてみると，表1のごとく10例中Borrmann 4型と判断したもの7例，Borrmann 3型と判断したもの3例であった．一方，非巨大皺襞型硬性癌では114例中Borrmann 4型41例，3型56例，2型17例となり，4型よりもむしろ3型の方がやや多く認められた．

表1　硬性癌のBorrmann分類

Borrmann分類	巨大皺襞型	非巨大皺襞型
2	0	17
3	3	56
4	7	41
計	10	114

図1　硬性癌の表面にみられる陥凹の位置および大きさ

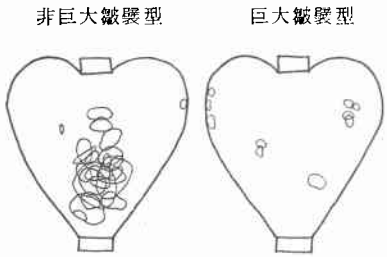

硬性癌の表面にはしばしば浅い陥凹が認められるが，その大きさならびに占居部位について検討した．その成績は図1のごとく，巨大皺襞型硬性癌では陥凹は一般に小さく，その占居部位は体部大弯側か，あるいは大弯に沿う前後壁に多いのに対し，非巨大皺襞型硬性癌では陥凹は比較的大きく，小弯線上に多い．

組織学的所見について述べると，硬性癌は一般に粘膜層内では粘液細胞型腺癌を示し，粘膜下層以下では著しい結合組織の増生を伴った硬性癌の像を示す．巨大皺襞型硬性癌の組織像も基本的には上述の硬性癌の一般的組織像と同一であるが，癌浸潤は粘膜面では小さな陥凹部に限局しており，粘膜下層以下の深層では巨大皺襞の部を含めて広範囲にひろがり，しばしば胃のほとんど全体を占めている．とくに粘膜下層においては癌浸潤に伴う結合組織の増生が著明で，結合組織の増生は粘膜下層の線維性収縮を来たし，これより上層の粘膜層は褶曲が増強される．また粘膜下層に増生した結合組織の存在それ自体が粘膜層に対する刺激となるらしく，粘膜層は著しく肥厚している（図2）．

以上述べた如く，巨大皺襞型硬性癌における巨大皺襞は粘膜下層において増生した結合組織の収縮と刺激により，粘膜層が褶曲，肥厚して形成されるものと考えられる．

図2　粘膜下層以下を広範囲に浸潤する巨大皺襞型硬性癌の組織像

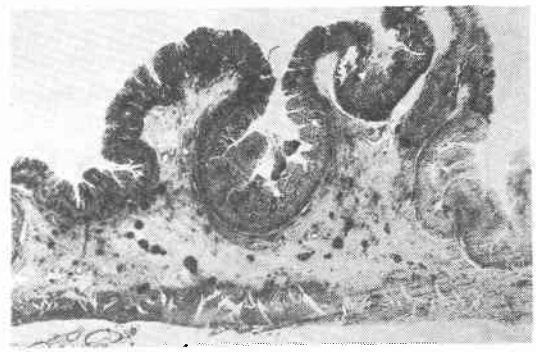

図3　巨大皺襞型硬性癌（半固定後）

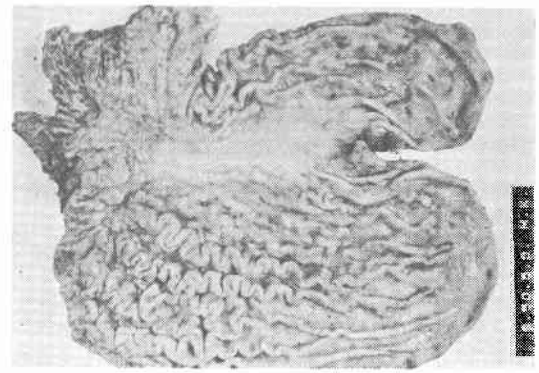

図3は巨大皺襞型硬性癌の1例で，図4は癌浸潤の再構築像である．粘膜面の癌浸潤は黒くぬりつぶした陥凹部に限局しており，点で示した部は粘膜下層以下の癌のひろがりを示す．癌は噴門部を残して胃のほとんど全体にひろがっている．

2．臨床所見

性別頻度についてみると，巨大皺襞型硬性癌は女性対男性の比が1.2で女性に多い．これに対して非巨大皺襞

図4　図3に示した硬性癌の癌浸潤のひろがりを示す．黒い部分は陥凹部で表面に癌を認める．点の部分は粘膜下層以下の癌のひろがりを示す．

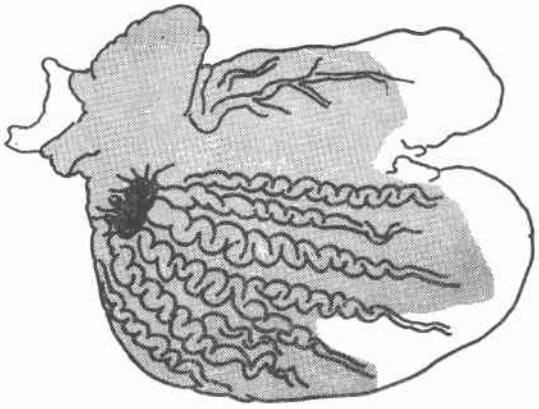

図5　硬性癌の年齢分布

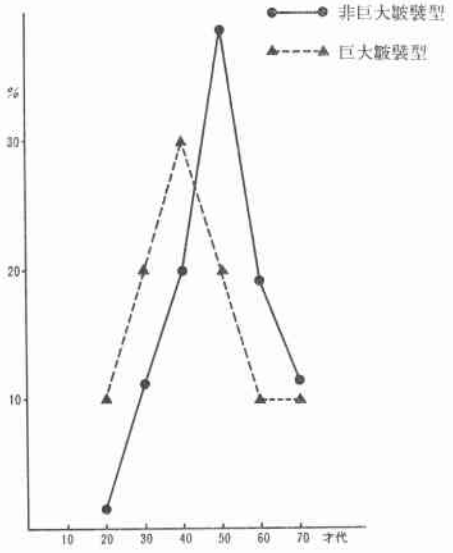

型硬性癌のそれは0.7で男性に多い．年齢分布は図5のごとく，巨大皺襞型硬性癌では40歳代にピークが認められのるのに対し，非巨大皺襞型硬性癌では50歳代にピークが認められる．すなわち，巨大皺襞型硬性癌は非巨大皺襞型硬性癌よりやや若年の女性に多いということができる．

巨大皺襞型硬性癌の全例について癌の診断は術前正しく行われたが，後述するごとく，本症は手術々式についても特別な考慮を必要とするので，術前，巨大皺襞を証明することが重要である．図6は図3に示した症例のX線写真であるが，背臥位二重造影で胃体部に肥大した皺

図6　図3に示した硬性癌のX線写真．胃角部の硬化像を除けば胃壁の伸展性は比較的よく保たれている．

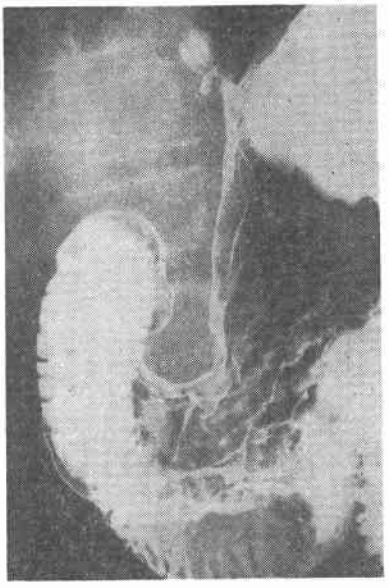

襞が認められ，胃角部に陥凹を示すバリウムのたまりが認められる．この時期では胃壁の伸展性は未だ比較的よく保たれている．胃生検では前述のごとく，粘膜面における癌浸潤は陥凹部に限局しているため，陥凹部以外からの癌の証明はまず困難である．とくに巨大皺襞部は目につきやすいが，この部からの生検はほとんど無意味である．多少の困難を伴っても体部大弯側の陥凹を発見し，ここから生検を行わねばならない．

巨大皺襞型硬性癌では原発巣と思われる陥凹部が体部にあることが多く，かつ癌浸潤は粘膜下層以下を非巨大皺襞型硬性癌よりもさらに広範囲にひろがっているため，手術々式としては最小限胃全剔が必要である．今回われわれが取り扱った10例の中には巨大皺襞型硬性癌の特徴が十分把握されていなかった時代の古い症例も含まれているため，10例中全剔と亜全剔がそれぞれ5例ずつ行われたが，亜全剔を行った5例中4例に口側断端に癌を認めた．また全剔を行った5例中にも1例口側断端に癌を認めた．すなわち，この型の硬性癌では胃全剔を行ってもなお口側断端に癌の遺残を認めることがあるので，必要に応じて開胸による下部食道の切除を追加することも考えなければならない．

つぎにリンパ節転移について検討すると，10例中転移陽性例は3例に過ぎず，残りの7例は転移陰性であった．胃癌におけるリンパ節転移の頻度は癌の進展度と密

表2　巨大皺襞型硬性癌のリンパ節転移と胃壁深達度

リンパ節転移	胃壁深達度
陽性	s_2
	s_2
	s_2
陰性	pm
	ss
	ss
	ss
	s_2
	s_2
	s_3

接な関係にあるので，これら10例について胃壁深達度を検討した．その成績は表2のごとく，ほとんどの症例において癌浸潤は漿膜ないし漿膜下層に達しており，pm癌は1例に認められたに過ぎない．すなわち，巨大皺襞型硬性癌は胃壁を広範囲にひろがる割にリンパ節転移が少ないということができる．この事実は本症の手術に際して，とくに口側断端の癌遺残の問題に留意することにより完全治癒を期待できることを示唆するものである．

考　察

硬性癌を前述のごとく，組織学的立場から規定してBorrmannの肉眼分類との関係を検討すると，硬性癌はかならずしもBorrmann 4型を示すとは限らないことはすでに詳しく報告した[4]．硬性癌の肉眼分類においてBorrmann 4型とみなすか，3，2型とみなすかは結局，陥凹の深さおよび癌巣全体に対する陥凹の大きさにより決定される．巨大皺襞型硬性癌の陥凹は一般に小さく，浅いものが多いため，Borrmann 4型とみなされることが多いのであろう．陥凹の占居部位が非巨大皺襞型硬性癌では小弯上に多いのに対し，巨大皺襞型硬性癌では体部大弯よりに多い．このことは巨大皺襞型硬性癌の重要な特徴の1つであって，巨大皺襞の形成機序とも関連がある．すなわち，体部大弯側は本来皺襞の大きい部であるが，ここの粘膜下層に著明な結合組織の増生を伴う癌浸潤が出現した場合，粘膜下層の収縮により，もともと大きい皺襞がより巨大化される可能性は十分考えられる．巨大皺襞部は肉眼的に粘膜の褶曲が大きいのみでなく，組織学的に粘膜層の肥厚も認められる．巨大皺襞型硬性癌における粘膜層の肥厚は粘膜下層における著明な結合組織の増生が何らかの刺激となって招来されたものと考えられる．このことはかつて，われわれが報告したMénétrier病[10]の中の1例にも観察され，非癌性病変でも同様な機序が考えられた．

本症においては巨大皺襞の一部に癌性潰瘍が認められるために，癌とMénétrier病との併存と誤られることがある[11][12]．これは恐らく粘膜下層以下に広範にひろがった硬性癌を単なる線維化と誤認したことによるものであろう．硬性癌，とくに巨大皺襞型硬性癌では著明に増生した膠原線維の間に癌細胞がまばらに散在しており，癌を見落す危険性はあり得る．

硬性癌はやや若年の女性に多いことはしばしば指摘されているが[6]，今回のわれわれの検討では巨大皺襞型硬性癌は非巨大皺襞型硬性癌よりさらに若年層に多く，かつ女性の頻度が高いという成績が得られた．この所見は本症における特有な癌の進展様式と何らかの関連を示唆する興味ある事実である．

硬性癌は一般的には速やかに進展する予後不良の癌と考えられているが，われわれの成績では10例中9例が漿膜ないし漿膜下層に達する進行癌であるにもかかわらず，リンパ節転移は10例中3例に認められたに過ぎない．この成績からみれば，本症がとくに予後不良の癌であるとの理解は妥当ではなく，手術時，癌の断端遺残の問題に注意すれば，むしろ根治の可能性の高い癌ということができる．ただ問題は前述のごとく，巨大皺襞型硬性癌の浸潤先端部は永久標本でも癌を見落す危険があるので，まして術中迅速診断では誤診の危険性は高いと考えなければならない．さらに本症では癌が粘膜下層以下を広範囲に浸潤しているので，手術々式としては胃全剔を最小限の手術と考えるべきである．

このような治療上の立場からみても，巨大皺襞の存在を術前に確実に診断することはきわめて重要なことであり，巨大皺襞を認めた場合にはMénétrier病よりも本症を先に疑って検査をすすめるべきであろう．Ménétrier病と本症の鑑別診断は最終的には陥凹部からの生検に依存せざるを得ない．したがって，本症における陥凹の好発部位である体部大弯側を詳細に観察することは本症の診断に重要である．

結　語

最近取り扱った巨大皺襞型硬性癌10例について，臨床的ならびに病理学的検討を行った．巨大皺襞型硬性癌では陥凹は一般に小さく，体部大弯側に多い．癌浸潤は粘膜面では陥凹部に限局しており，それ以下の部は粘膜下層以下を広範囲にひろがり，しばしば胃全体に及ぶ．し

たがって，本症の手術は最小限，胃全剔が必要である．

（本論文の要旨は第17回日本消化器病学会秋季大会および第13回日本癌治療学会で発表した）．

文　献

1) 下田忠和ほか：胃びまん性癌における粘膜内癌浸潤と線維化についての病理学的考察．胃と腸，**11**：1265—1274，1976.
2) 北岡久三ほか：ボルマンⅣ型癌の特性と予後からみた治療法の再検討．日外会誌，**77**：1064，1976.
3) 飯田　太ほか：巨大な皺襞を伴つたスキルスの臨床的ならびに病理学的特異性．日消誌，**73**：456，1976.
4) 飯田　太ほか：胃硬性癌の成立に関する臨床病理学的検討．日消誌，**74**：1288—1296，1977.
5) 岩永　剛ほか：病理組織学的にみたスキルス胃癌の進展変化．癌の臨床，**18**：466—472，1972.
6) 佐野量造ほか：スキルスの組織発生に関する病理学的ならびに生化学的研究．胃と腸，**9**：455—465，1974.
7) Konjetzny, G.E.: Der Magenkrebs pp. 138—168, Ferdinand Enke, Stuttgart, 1938.
8) Brinton, W.: Saphir, O. Surg. Gynecol. Obstet. **76**：206—213，1943，から引用.
9) Saphir, O. et al.: Linitis plastica type of carcinoma. Surg. Gynecol. Obstet., **76**: 206—213, 1943.
10) 小池綏男ほか：巨大皺襞を示す胃疾患の外科臨床的考察—特に巨大皺襞症について—．胃と腸，**10**：229—237，1975.
11) Texter, Jr., E.C. et al.: Coexistent carcinoma of the stomach and hypertrophic gastritis. Gastroenterology, **24**: 579—586, 1953.
12) Matzner, M.J. et al.: Benign giant gastric rugae complicated by submucosal gastric carcinoma. Gastroenterology, **18**: 296—302, 1951.