日消外会誌　11（3）：210～214，1978年

大腸ポリポーシス症例の検討

名古屋大学第1外科
山崎　昌宏　山田　洋　古田　環
犬飼　治　小林陽一郎　石榑　秀勝
服部　龍夫
名古屋保健衛生大学福慶外科
近藤　成彦
大垣市民病院外科
蜂須賀　喜多男　太田　敬

CLINICAL STUDIES ON POLYPOSIS COLI

Masahiro YAMAZAKI, Hiroshi YAMADA, Tamaki FURUTA, Osamu INUKAI, Yoichiro KOBAYASHI, Hidekatsu ISHIGURE and Tatsuo HATTORI
The First Department of Surgery, Nagoya University School of Medicine, Nagoya, Japan
Shigehiko KONDO
Department of Surgery, Fujita-Gakuen University School of Medicine, Toyoake, Aichi, Japan
Kitao HACHISUKA and Takashi OHTA
Department of Surgery, Ohgaki Municipal Hospital, Ohgaki, Japan

われわれは大腸ポリポーシスの10家系12症例を経験した．うち1例を除く11例は大腸進行癌を合併していた．10例の手術例のうち2例はイレウスで緊急手術となり，摘出した標本により本症と診断がついた．このような場合，一時的に人工肛門を作成し，後日できるだけ早く精査を行い，根治手術にもっていくのが妥当である．Bussey によれば十二指腸乳頭近傍に悪性腫瘍が12%にみられ，随伴病変の検索は益々重要となる．本症の家系内調査は一定の困難性を伴い，それはある意味で精神疾患と共通した病気に対すり偏見からくる．

索引用語：大腸ポリポーシス・大腸癌・イレウス例・随伴性病変・家系内調査

はじめに

大腸ポリポーシスは欧米では Mayo[1] によると1863年 Virchow が本症と思われる症例を報告し，それ以後 Lockhart-Mummery[2], Dukes[3] らにより検討された．本邦では宇都宮[4] の集計発表以来注目され，本症に関する知覚が増してきている．

われわれは教室および関連病院で過去約10年間に本症の10家系12症例を経験した．うち1例を除いてすべて大腸進行癌を合併している．それらを検討し報告する．

I　12症例の概要（表1）

1．性・年齢

12例の男女比は1：1であり，年齢分布は29歳から55歳におよび平均年齢は男42.8歳，女38.2歳で，宇都宮の報告[5] では男37.5歳，女30.4歳であり，それよりやや高い．梶谷は結腸癌の平均年歳を55.7歳[6]，直腸癌も50歳台が最も多いとしており[7]，本症は大腸癌の平均年齢に比して若い．

2．家族性

今回の検討症例のうち家族性[5)8)] が証明されているのは4症例であり，残り8例については家族性は未だ証明されていないが，宇都宮が家族性例の占める割合は年と

表1　12cases of polyposis coli

case	age	Sex	c.c.	portion of advansed ca.	operation	familial
1. S.Y.	42	F.	abd. pain	A, S	sigmoidectomy, ileo-transversiostomy	
2. T.K.	39	M.	abd. distension diarrhea	R	amputatio recti, ilectomy	
3. M.M.	30	F.	anal bleed. abd. pain	T	subtotal colectomy ileoproctostomy	mother brother
4. C.M.	35	F.	abd. pain	R	amput. recti, oophorectomy	
5. N.S.	39	M.	ileus	S	sigmoidectomy	
6. T.M.	50	F.	tumor, abd. pain	C, R	total colectomy	
7. H.I.	51	M.	narrow stool constipation	R	amput. recti	cousin of 6.
8. Y.H.	35	M.	abd. pain constipation	C	rt-hemicolectomy	
9. T.T.	38	M.	abd. pain	S	subtotal colectomy ileoproctostomy	
10. Y.K.	43	F.	ileus	S	sigmoidectomy	
11. Y.T.	29	F.	(-)	(-)	(-)	child of 6.
12. K.I.	55	M.	abd. distension nausea	T	(-)	

図1　The pedigree of 6, 7,11

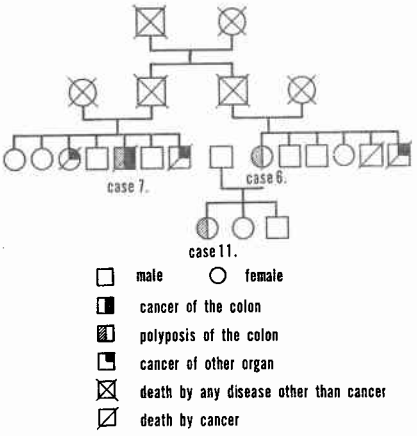

ともに増加しているとのべているように[8]，時間をかけた家系内調査が進めば家族性の証明がもう少しなされるものと思われる．**図1**は症例6，7，11の属する家系図であり，症例6の同胞に膵癌，症例7の同胞に膵癌，胃癌が見られる．この家系の他に症例3は母，弟が同じく本症であり，ともに他施設で手術をうけている．

3．主訴

主訴は腹痛が58.3%で過半数を占め，以下便秘25%，腹部膨満16.7%，下痢16.7%，イレウス16.7%，血便8.3%の順序となっている(**図2**)．宇都宮は血便58.5%，下痢52.1%，腹痛31.9%という数字を挙げている[5]．

4．術式

図2　Chief complaints

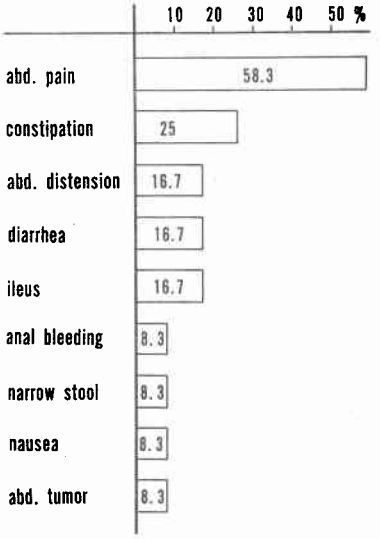

イレウス2例を除く10例はレ線と内視鏡検査で本症と診断され，うち9例は進行癌の合併も同時に指摘されている．進行癌を伴っていない症例11と手術を拒否した症例12を除く手術例10例の術式は，大腸全摘・回腸瘻1例，結腸全摘・回腸直腸吻合2例，直腸切断3例，結腸右半切除1例，結腸部分切除3例である．うち5例は姑息手術となった．姑息手術となった原因は遠隔リンパ節転移2例，局所浸潤1例，腹膜播種1例，肝転移2例である(**表2**)．

5．合併せる進行癌の占居部位

本症に合併した進行癌の占居部位は盲腸と直腸，上行結腸とS状結腸の重複症例各1例，盲腸1例，横行結腸2例，S状結腸，直腸各3例であり(**図3**)，S状結腸と直腸と併せて61%を占めており，渡辺(54%)[9]，阿保

表2　Operation

total colectomy, ileostomy	1 case
subtotal colectomy, ileoproctostomy	2 cases
amputatio recti	3 cases
rt-hemicolectomy	1 case
partial colectomy	3 cases

5 cases of palliative operation

case	
1.	meta. of distant lymph nodes
2.	local infiltration
3.	dissemination
4.	hepatic meta.
7.	hepatic meta., meta. of distant lymph nodes

図3　Portions of advansed ca. accompanied with polyposis coli

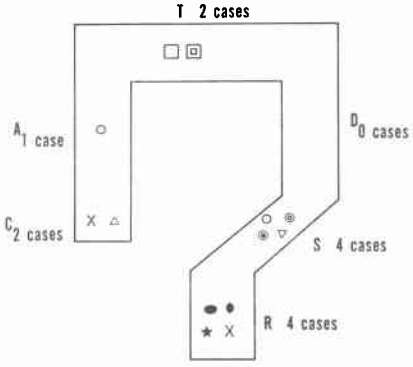

(81%)[10] とほぼ同様の傾向を示す．

6．随伴病変[11]

12症例における随伴病変は胃検索症例9例中胃隆起性病変のみとめられたもの2例（22%）であり，また検索症例が5例と少ないが，下顎骨潜在性骨腫2例，頭頂骨潜在性骨腫1例がみいだされた．その他体表腫瘍，卵巣嚢腫各1例がある（**表3**）．症例12は骨腫および体表腫瘍を随伴しているので Gardner 症候群に核当する．

表3　Extracolonic manifestations of polyposis coli

elevated lesions of stomach	2 cases
osteoma of mandible	2 cases
soft tumor	1 case
osteoma of parietal bone	1 case
ovarian cyst	1 case

表4　Courses of operated 10 cases

1) 5 cases of palliative operation
　3 cases died(post-op. 2M, 1Y1M, 2Y2M)
　2 cases alive(post-op. 6M, 1Y1M)

2) 3 cases of radical operation
　2 cases alive(post-op. 1Y, 10Y)
　1 case died(post-op. 2Y3M)

3) 2 cases of ileus
　case 5.: reoperated after 4Y　died(1Y4M)
　case 10.: reoperated after 9M　alive (5M)

7．手術例の経過（**表4**）

手術した10症例の経過・予後については，姑息手術例5例のうち3例は術後2カ月，1年1カ月，2年2カ月で死亡し，2例は術後6カ月，1年1カ月の現在生存している．根治手術例3例について2例は術後10年，1年の現在再発なく健在であり，残り1例は術後2年3カ月で死亡している．イレウス2例は次項でのべるようにともに再手術を行っている．

図4　2 cases of ileus

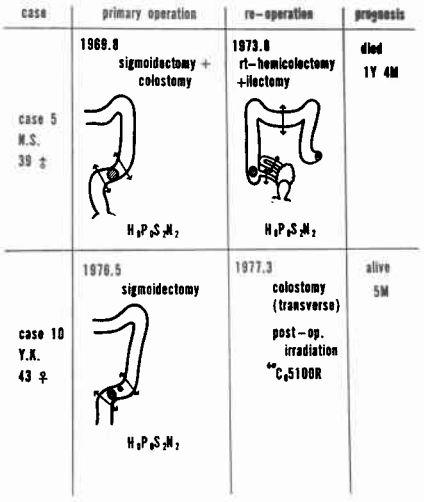

8．イレウス2症例の経過（**図4**）

症例5は初回手術は1969年8月にS状結腸部分切除と下行結腸に人工肛門造設が行われ，その時の手術所見は Ho, Po, S_2, N_2 であった．摘出標本に多数のポリープをみとめ，本症と診断されたが，その後満足な検索が行われずにいた．1年10カ月後に腹痛と倦怠感を訴え，注腸造影で結腸全体に無数のポリープと上行結腸に進行癌と思われる腫瘍陰影が認められ，さらに残存直腸にも全周性に腫瘍を触知したので，初回手術より4年後の1973年8月に結腸右半切除および回腸部分切除がおこなわれた．開腹時所見は H_0, P_0, S_2, N_2 であった．直腸口側断端には回腸が一塊となって強固に癒着し，そのために直腸切断術は施行できず，姑息手術に終り1年4カ月後に死亡した．

症例10は初回手術は1976年5月にS状結腸部分切除が行われ，開腹時所見は H_0, P_0, S_2, N_2 であった．摘出標本にて本症と診断されたが，その時は一般状態不良で部分切除のみに終った．しかも術後イレウス状態がなかなか軽快せず，また高度の貧血も存在した．術後25日目の注腸造影で全結腸に無数のポリープが見いだされたが，貧血・発熱などのためそのまま入院中に再手術を施行する機会を失った．翌年3月固い腫瘤を左下腹部にふれ，注腸造影で吻合部近傍に2カ所狭窄像をみとめ，根治手術不能と判断し，3月31日横行結腸に人工肛門を造

設し，術後 ^{60}Co 5,100R 照射を行い，腫瘤の縮小がえられ退院した．

II 考 察

以上のわれわれの症例の経験から，イレウスで緊急手術となった症例，随伴性病変の検索，家系内調査の3つの問題点に焦点を絞って言及する．

1. イレウス症例の対策

大腸癌によるイレウス症例の発生頻度は全大腸癌の10数%であり[12]，教室の犬飼らは大腸癌症例のうちイレウスの発生頻度は12.6%とのべている[13]．症例数が少ないので断定的なことはいえないが，われわれのポリポーシス症例12例のうちイレウスは2例16.7%であり，その発生頻度はやや高いかと思われる．

大腸癌によるイレウスに対する外科治療を考えると，一般状態が許せば一期的に根治手術を施行することもあり，もしそれができなければまず人工肛門造設だけにとどめ二期的に手術を行う．

一方，大腸ポリポーシスはきわめて高率に大腸癌が発生し，その癌化率について Lockhart-Mummery は70.6%[14]，阿保は72%[10]と報告している．宇都宮[4]は20歳以下で28%，20歳台で37%，30歳で48.1%，50歳をすぎれば80%近い値を示すとのべている．西は，したがつて，現在では手術によつて癌発生の母地となる大腸粘膜あるいはポリープを癌化の前にできるかぎり除去することが唯一の治療法であるとのべ[15]，山田は進行癌が合併している場合当該大腸分節については一般大腸癌手術に準じて郭清を行い，顕微鏡的な早期癌については大腸全剔術に伴う第一次リンパ節の除去のみでよいとのべている[16]．

現在本症に対する根治手術々式は① 肛門括約筋非保存大腸全摘除，回腸瘻造設術，② 肛門括約筋保存大腸全摘出，回腸肛門吻合術，③ 大腸亜全摘除，回腸直腸吻合術の3つにまとめられる[15]．すなわち，直腸の取扱いが焦点となる．

さて，われわれの2症例においてみられるようにイレウス例で緊急手術となり，切除標本にて本症と判明した場合，手術室内で今後どうするか決定しなければならい．根治手術々式は上記3つのうちいずれかとなるわけだが，最も妥当な対処の仕方は，一時的に人工肛門造設のみにとどめて後日精査の上根治手術を施行すべきであろうと思われる．症例10のように再手術をする機会を失う場合があると，何とか一期的に根治手術をやれないものかと思われるが，それには2つの前提条件が必要である．すなわち，手術中に一般状態が悪くないということと，大腸ファイバースコープによる大腸内病変の観察・生検が可能であるということである．概してイレウスで緊急手術となる例は一般状態も良好とはいえないし，腸管内は腸内容の滞留のために内視鏡観察は困難であることが多い．したがって，結論としてやはり二期的に手術を遂行するのが最も適当と思われる．

表5 Roentgenographic & endoscopic exam. of extracolonic lesions in our 12 cases

X-ray of head	3 cases
orthopantomography	2 cases
gastrofluoroscopy	9 cases
gastrofiberscopy	1 case
fluoroscopy of small intestine	2 cases

2. 随伴性病変の検索（表5）

全12例のうち頭蓋骨撮影を行つたのが3例，Orthopantomography 2例，胃造影9例，胃ファイバースコピー1例，小腸造影2例である．うち胃造影は75%に行われているが，その他は不充分である．宇都宮[17]によれば下顎骨を含めて頭蓋骨の骨腫はわずかな部分的な骨質の肥厚程度も含めて89.2%にみられる．渡辺[18]によれば胃病変は68.2%にみられ，さらに Bussey[19]によれば十二指腸乳頭近傍に悪性腫瘍が12%にみられる．したがつて随伴病変の検索はますます重要性を帯びてくる．われわれは最近ではルチーンに諸検査を行って随伴病変の発見に努めている．

なお，症例12は骨腫・体表腫瘍を伴い Gardner 症候群に属するが，他の例に比してとくにポリープ数が少ないということはない．牛尾[17]はいわゆる家族性大腸ポリポーシスと Gardner 症候群とは表現形質に共通性が多く，また質的に相違がないとの理由で，両疾患は同一疾患と考えている．

3. 家系内調査[5]（図5）

家系内調査は諸家も述べているようにむずかしい面がある[9]．われわれが経験した困難な事例を挙げる．症例1は入院中より家系内調査について夫の協力を求めたが説得できず，今回再び説得したが協力はえられなかった．彼のいい分は「田舎なのでこういう病気に偏見がある」とのことであった．症例2も同様で，今回再度弟を説得したが，現在きわめて健康であり，無症状のものに対する調査の困難さを感じた．こうして本症はある意味で精神疾患と共通した病気に対する偏見がみられ，これからの家系内調査の問題を考える時大きな壁であろう．

図5　The pedigree of case 1

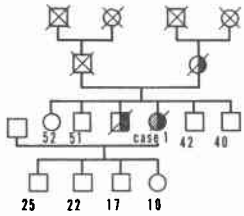

The pedigree of case 2

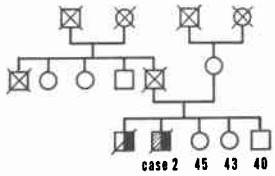

cancer of the colon
polyposis of the colon
death by any other disease other than cancer
death by cancer

医師の側からの粘り強い説得と当然ながら病気に関して秘密を絶対に守るという原則を貫き，それを患者の家族側にも徹底させること[9]が肝要であろうと思われる．

本論文の主旨は第7回大腸癌研究会（京都）にて発表した．ご校閲を戴いた弥政洋太郎教授に深謝する．

文　献

1) Mayo, C.W. et al.: Diffuse familial polyposis of the colon. Surg. Gynecol. Obstet. **93**: 87－96, 1951.
2) Lockhart-Mummery, J.P.: Familial adenomatosis of colon and retum. Lancet **237**: 586－589, 1939.
3) Dukes, C.E.: Familial intestinal polyposis. Ann. Hum. Genet. **17**: 1－14, 1958.
4) 宇都宮譲二他：家族性消化管ポリープ症—全国調査の集計を中心に—．外科診療，**14**：1455—1468, 1972.
5) 宇都宮譲二他：わが国における家族性大腸ポリープ症の現治—全国調査（1961・1972）の集計—．日消病会誌，**70**：707—726，1973.
6) 梶谷　鐶他：結腸癌．外科治療，**15**：67—76, 1966.
7) 梶谷　鐶：直腸癌．日本直腸肛門病会誌，**17**：1—6，1962.
8) 宇都宮譲二他：大腸ポリポージスと遺伝．胃と腸，**9**：1149—1156，1974.
9) 西　満正他：大腸ポリポージスをどうするか．臨外，**31**：758—771，1976.
10) 阿保　優他：家族性大腸ポリポージス．日大腸肛門会誌，**26**：157—167，1973.
11) Jones, T.R. et al.: Periampullary malignancy in Gardner's syndrome. Ann. Surg. **185**: 565－573, 1976.
12) Floyd, C.E. et al.: Obstruction in cancer of the colon. Ann. Surg. **165**: 721－731, 1967.
13) 犬飼　治他：大腸癌によるイレウス症例の検討．日消外誌，**10**：95—100，1977.
14) Lockhart-Mummery, H.E. et al.: The surgical treatment of familial polyposis of the colon. Brit. J. Surg. **43**: 476－481, 1956.
15) 西　満正他：手術適応と術式の選択（大腸ポリポージス）．外科，**39**：28—36，1977.
16) 山田　粛他：消化管の特管なポリポージスの外科治療．胃と腸，**9**：1131—1135，1974.
17) 牛尾恭輔他：いわゆる家族性大腸ポリポージスの上部消化管病変．胃と腸，**12**：1547—1557，1977.