日消外会誌　11（3）：215～219，1978年

症　例

総胆管結石に合併した胆管門脈瘻の1例

兵庫医科大学第2外科
嵯峨山　徹　　岸本　孝博　　宮井　満久
宮村　　忍　　辰己　　葵　　森垣　　驍
石川　羊男　　伊藤　信義

A CASE OF BILIOPORTAL FISTULA DUE TO CHOLEDOCHOLITHIASIS

Tohru SAGAYAMA, Takahiro KISHIMOTO, Mitsuhisa MIYAI, Shinobu MIYAMURA, Mamoru TATSUMI, Takeshi MORIGAKI, Yoshio ISHIKAWA and Nobuyoshi ITO
Second Department of Surgery, Hyogo College of Medicine

索引用語：総胆管結石，hemobilia，胆管門脈瘻，PTC-D，

はじめに

近年，胆道系疾患の診断法の進歩はめざましく，とくに閉塞性黄疸には経皮的胆管造影法が不可欠な診断法となっている．さらにこれを応用したPTC-drainage法は，病変の詳細な診断と同時に侵襲の少ない外胆汁瘻として，とくに感染症を合併した重症閉塞性黄疸の治療に広く用いられている．最近著者らは総胆管結石が胆管壁を侵蝕し胆管門脈瘻を形成した症例にPTC-Drainageを施行し，的確な診断のもとに全身状態の改善をまち，観血的に治癒せしめる機会をえたので報告する．

症例．68歳，♀，会社役員

主訴：右季肋部痛，発熱，黄疸

既往歴：数年来，糖尿病で食事療法中

現病歴：昭和46年右季肋部痛と軽度の発熱のため某院へ入院，胆のう内結石の診断で，約1カ月保存療法を受け軽快した．その後今回の入院までは，胆石症を思わす症状はまったくなかったが，昭和51年7日初旬，右季肋部に軽度の疼痛をおぼえるようになり，7月中旬には40℃台の発熱を伴う仙痛発作となり，黄疸も出現したため本院内科へ入院した．

入院時所見

体格，中，肥満体，体温，38.0℃，呼吸数24/分，血圧，120/60mmHg，脈拍，74/分，眼球結膜と皮膚に軽度の黄染を認めたが，貧血はなかつた．理学的には右肺下野に濁音と呼吸音の減弱があり，腹部は膨隆，腸蠕動は低下していたが，腹水はなく，右季肋部に筋性防御を認め，肺肝境界は第Ⅳ肋間，肝は右季肋下2横指触知し，辺縁は鈍で硬かつた．

入院時検査所見（表1）

腹部単純X線写真（図1）

総胆管末端の高さに結石陰影を認めた．

表1　入院時検査所見

血液一般検査		総ビリルビン値	
赤血球数	423×10⁴/mm³		10.43 mg/dl*
白血球数	19300/mm³	直ビリルビン値	
Hb	12.7 g/dl*		6.39 mg/dl*
Ht	39.0%	Na	141 mEg/dl
血小板数	9.0×10⁴/mm³*	K	2.8 mEg/dl*
出血時間	4′30″	Cl	102 mEg/dl
凝固時間	5′30″	α-Feto 蛋白	(−)
血沈　1°	178 mm*	HB 抗原	(−)
2°	187 mm	尿所見	
血液化学的検査		蛋白	(−)
総蛋白	7.3 g/dl	糖	(卅)*
A/G 比	0.8	潜血	(−)
TTT	2.23 U	ウロビリノーゲン	(−)*
GOT	72 KU*	ビリルビン	(＋)*
GPT	104 KU*	便所見	
LDH	54 U	色調	灰白色*
al-P	11.4 BLU*	ベンチジン	(卄)*
BUN	55.2 mg/dl*	グアセック	(＋)*

※印…異常値

表　2

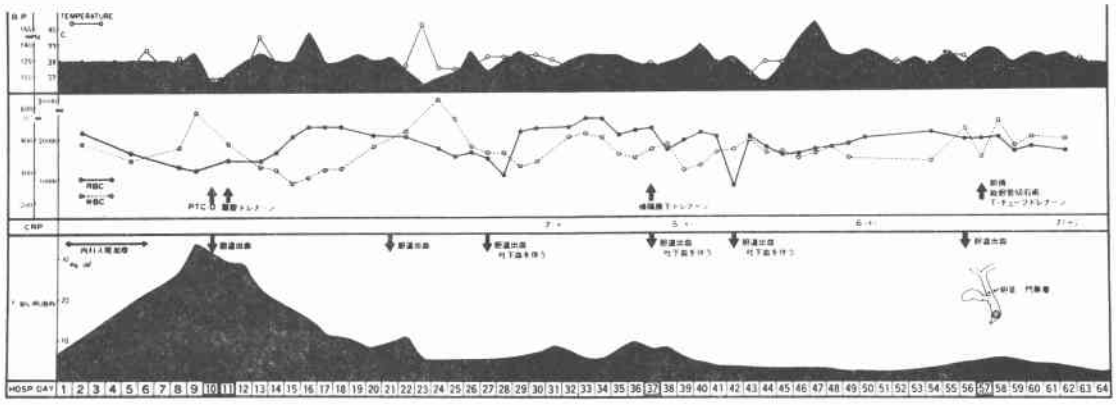

図　1

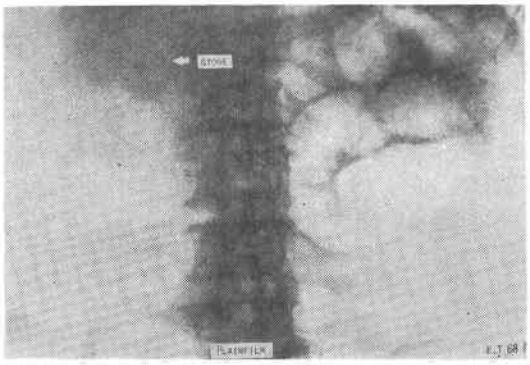

入院後経過（**表2**）

内科入院後約1週間，補液，抗生剤大量投与などの保存療法を続けたが高熱は持続し，白血球増多も改善されないのみならず，乏尿，意識障害などの重症閉塞性化膿性胆管炎様症状の出現をみ，さらに原因不明の急激な貧血の発症と，それに逆相関的な黄疸の増強をみたため当科へ転科した．転科後重症胆道感染症として，直ちにPTCを施行した．PTCは右第7肋間から穿刺，1回の刺入で右肝内胆管からの造影に成功した．**図2—1**はその際少量の造影剤を注入した時の所見である．さらに造影剤を追加し胆管末端の造影を試みたところ，**図2—2**のように，胆管内は強いhemobiliaで満たされていたのみならず，総胆管と平行してその内側を走る門脈本管が同時に造影された．通常PTCを施行した際，肝内の血管系に造影剤が注入されることはよく経験するが，その場合は，穿刺針より末梢側の血管が短時間造影される程度で，通常注入圧では肝内より逆行性に門脈本管まで造影されることはない．本症例の場合，胆管と門脈間に明らかな短絡路が証明でき，臨床的に不明であった貧血の原因が胆道出血と判明したため，本症例を胆管門脈瘻と診断し直ちに教室法[1]でPTC-drainageを施行した．PTC-drainage後もcatheterから強いhemobiliaの流出が続き，新鮮血輸血にもまつたく反応せず，翌日再度catheterからの造影を行ったところ，**図3**のように胆管内の強いhemobiliaの所見と同時に，肝全体が前日の所見に比してX線フィルム上約4cm左方へ偏位している所見をえた．これを門脈からの出血が，drainage用catheher周囲を経て腹腔内へ流出したものと判断し，全身状態を考慮のうえ局麻下で開腹した．開腹時すでに出血は止まっていたが，catheter挿入部を中心に右横隔膜下から右上腹部に約600gの凝血塊を認めたためこれを排除し腹腔drainを留置した．その後PTC-drainageからの胆汁の排泄も良好となったが，drainage効果が現われ胆道の減圧が十分になるごとに，吐下血を伴う胆道出血は6回におよび，その上，右横隔膜下膿瘍の合併も相まって，一過性の肝機能の悪化，感染症状の増強をくりかえしたが，漸次全身状態の改善をみたので，総胆管結石と，胆管門脈瘻に対する根治術をPTC-drainage後47日で施行した．

手術所見

上腹部正中切開で開腹すると，肝は軽度の胆汁うつ滞性の所見を呈し，肝右葉下面から肝十二指腸靱帯は大網で強固に覆われ，胆のうは炎症のくりかえしにより，萎縮，壁の肥厚が著しく，胆のう管は直径約1cmと拡張していた．摘出した胆のう内は凝血塊で満たされていたが結石はなく，慢性胆のう炎の所見であった．次いで

図2－1

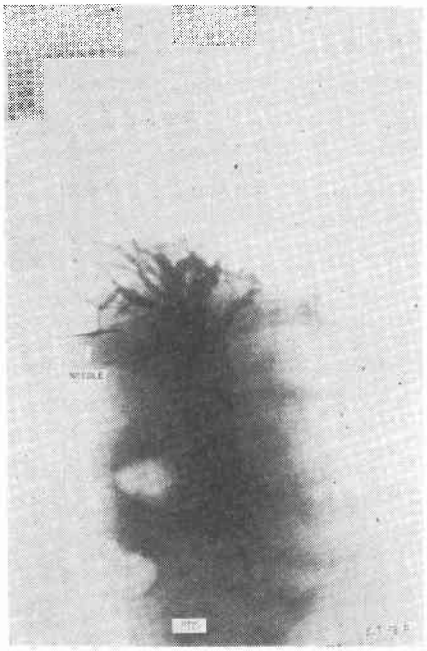
NEEDLE

図 3

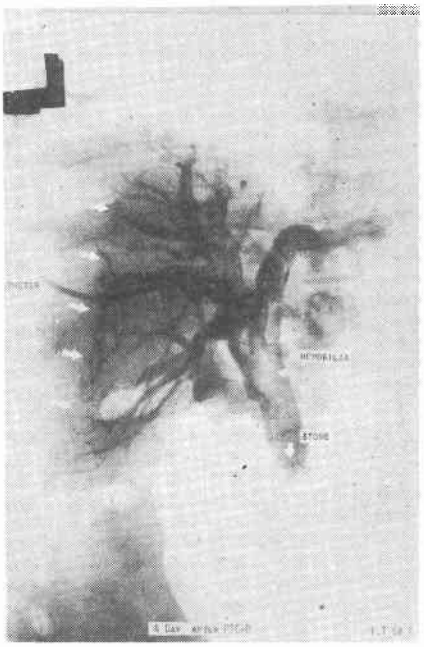
HEMORRHAGE
STONE

図2－2

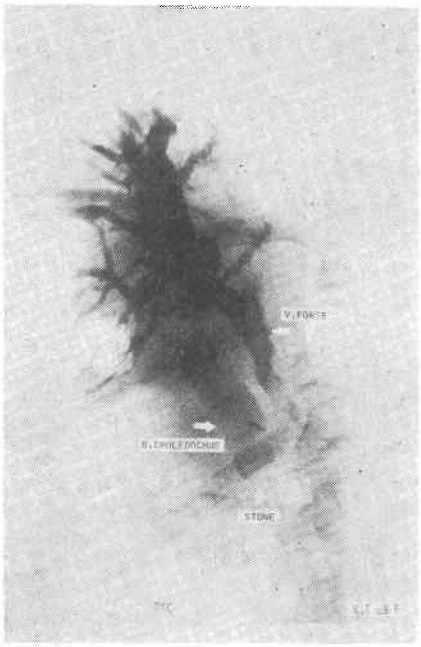
V.FORCE
D.CHOLEDOCHUS
STONE

図 4

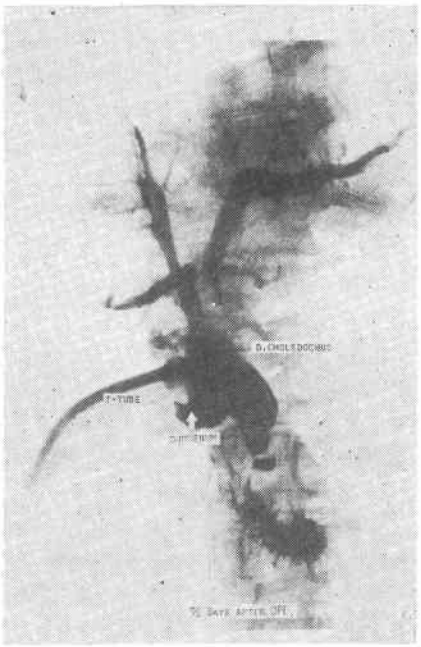
D.CHOLEDOCHUS
T-TUBE

高度に肥厚拡張した胆管前壁に切開を加えたところ，胆管内腔にも多量の凝血塊を認めた．総胆管末端部に嵌頓した混合石1コを摘出したのち凝血塊を排除し胆管内を洗浄，観察すると，三管合流部付近の胆管後壁に浅い潰瘍を持つた径3mm の肉芽性病変を認め，同部を擦過したところ大量の静脈性出血をきたしたため，胆道粘膜側から cut gut で縫合止血したが，この間同部からの出血は，1,400ml の多量におよび，止血後 T-tube を留置し手術を終えた．

術後経過

術後2週間目に胆道内出血をきたし一過性の肝機能の悪化，白血球数の増多を認めたが，肝庇護療法，新鮮血輸血などで軽快し，術後43病日で T-tube からの造影を行い（**図4**）胆道系に異常のないことを確認して T-tube を抜管，術後76病日で，白血球数，7,000/mm³，総 Bilirubin 値0.8mg/dl，アルカリフォスファターゼ2.6 BLU，GOT 29KU，GPT 17KU，CRP（−）となり外来通院可能と判断して退院したが，術後17カ月後の現在，著変を認めていない．

考　察

内胆汁瘻の発生頻度は剖検例で0.22%〜0.4%，胆道疾患にかぎった臨床例でも0.5〜7%[2] と少なく，そのほとんどが消化管との交通を持つもので，胆道周囲の血管系との交通を認めることは極めてまれである．文献的には古くから剖検例で肝動脈や門脈中に胆石を認めた報告があり[3]，臨床例でも結石が肝動脈や門脈を侵蝕して胆道系と瘻孔を形成した1例を Kehr[4] が報告している．瘻孔形成の原因としては，先天性異常，外傷，手術操作によるものを除いて，動脈瘤の破裂，静脈血栓のように血管側に原因のあるものと，胆道系の炎症，結石，悪性新生物など胆道系に原因のあるものがあるが，このうちでも結石によるものの頻度が高い[5]．しかしその原因がいずれであってもこの疾患に特有の症状は胆道出血(hemobilia)である．そのため臨床症状としては右季肋部痛と，消化管出血をみるが，経十二指腸的に消化管出血がはじまれば，胆道内圧が減少するため，疼痛が軽減するのを特徴としている[6]．また逆に凝血塊や結石が胆道を閉塞すれば，急激な黄疸の増強をみる．著者らの症例では，入院後7日間で赤血球数120×10^4/mm³ の減少と急激な貧血の増強を認めているが，出血のはじまった時点では結石がすでに総胆管末端に嵌頓していたため，消化管への出血は少量で胆道内圧の急上昇をきたし，そのため右上腹部痛は増強するのみで，黄疸も貧血の増強と逆相関的に急速に増悪した．胆道系と血管の交通，すなわち胆道系への出血部位を術前に診断することは，この疾患がかなり急激な経過をたどるため困難な場合が多く，従来原因不明の消化管出血として手術の対象となったものも多いがその予後は不良であった[7]．Whelan[8] らによれば，胆道系と交通する血管としては動脈が多い点から，肝動脈造影を重要視しているが静脈系との交通，すなわち胆管門脈瘻の場合は，経脾的門脈造影を必要としている．また術前術中の胆管造影が有効との報告もある[8)~11)]．著者らの症例では，術前 PTC で拡張した胆管と併行して走る門脈の同時描出をみ，胆管門脈瘻を証明したが，原因的には結石による胆管壁の侵蝕作用により，血管系への短絡路が形成されたとみるのが妥当と考えられる．一方この場合もすでに胆管壁に何らかの血管異常の存在は否定できない．いずれにしろ患者の risk を考慮し，経脾的門脈造影は行いえなかった．このような症例の治療は，胆道系と血管系の交通遮断が最優先される．出血部位が不明の場合や，出血点を直視下におくことが不可能な場合には姑息的に T-tube drainage を行った報告[12] もあるが，出血部位が肝内の場合は積極的に肝動脈結紮や肝切除で救命し得た例[10)13)14)] も報告されている．幸い著者らの症例では瘻孔開口部が三管合流部付近の胆管で，大量の出血下でも瘻孔を縫合閉鎖することが可能であったため止血しえた．術後一過性に胆管からの出血をみたが自然止血し，術後17カ月の現在全身状態，肝機能に著変は認めていない．

結　語

急性閉塞性化膿性胆管炎様症状に加えて，急激な貧血の発症をみた68歳女性に PTC-drainage を施行，胆管門脈瘻と診断し，再三の胆道出血にもかかわらず，漸次全身状態を改善させ，根治術を行い救命する機会をえたので報告した．

文　献

1) 石川羊男ほか：経皮的胆管 drainage 法の実際，日臨外，**37**：458—467，1976．
2) Bockus, H.L.: Gastroenterology. III, W.B. Saunders Company, Philadelphia. London. Toront. 1976.
3) Judd, E.S. and Burden, V.G.: Internal biliary fistula. Ann. Surg. **81**: 305—312, 1925.
4) Kehr, H.: Der erste Fall von erfolgreicher Unterbinding der Arteria hepatica propria wegen Aneurysma. Munchen. Med. Wschr. **43**: 1861—1867, 1903.
5) Lichtman, S.S.: Gastro-intestinal bleeding in disease

of the liver and biliary tract. Am. J. Dig. Dis. Nutr. **3**: 439－445, 1936.

6) 杉浦光男：現代外科学大系，38（B），肝臓・胆道 Ⅱ，165—238，中山書店，東京，1974.

7) 木本誠二ほか：外科領域における吐血と下血，日消会誌，**61**： 354—357，1964.

8) Whelan, T.J. and Gillespie, J.T.: Treatment of traumatic hemobilia. Ann. Surg. **162**: 920－932, 1965.

9) MacVaugli, H.III., et al.: Traumatic hemobilia. Surgery **60**: 547－553, 1966.

10) Spencer, F.C., et al.: Operative chlangiography in management of traumatic hemobilia. Surgery **54**: 376－381, 1963.

11) Schatzki, S.C.: Hemobilia. Radiology **77**: 717－721 1961.

12) Levinson, J.D., et al.: Hemobilia secondary to percutaneous liver biopsy. Arch. Intern. Med. **130**: 396－400, 1972.

13) Mackay, A.G. and Page, G.: Hematemesis associated with hemobilia. Report of a case due to an intrahepaticartery aneurysm with survival. New Eng. J. Med. **260**: 468－471, 1959.

14) Thomoret, G., et al.: Traumatic rupture of the liver: severe secondary digestive hemorrhage caused by arterial-biliary fistula: controlled right hepatectomy. Recovery. Mem. Acad. Chir. (Paris) **83**: 16－30, 1957.