日消外会誌　11（3）：232～240，1978年

特　集　3*

術後再発例，再手術例からみた直腸癌根治術式の選択

癌研究会病院外科医長
高　橋　　孝
同上　院長
梶　谷　　鐶

SELECTION OF RADICAL OPERATIONS FOR RECTAL CANCER, ACCORDING TO LOCAL RECURRENCE

Takashi TAKAHASHI and Tamaki KAJITANI
Cancer Institute Hospital, Department of Surgery

索引用語　Radical Operation for Rectal Cancer, Local Recurrence, Recurrence after Radical Operation for Rectal Cancer, Re-operation for Rectal Cancer

1．緒　　言

直腸癌に対する根治術式は，ここ数年来きわめて多彩なものとなりつつある．従来より直腸癌の定型的根治術式として考えられてきた，腹会陰式直腸切断術，すなわち Miles の術式の他に，直腸切除術，すなわち，各種の肛門括約筋保存術式が直腸癌の根治術式として用いられる頻度が高くなってきている．

表1にみるごとく，癌研外科においても，1974年末までは，約4分の1の症例に括約筋保存術式が用いられていたにすぎなかったが，1975，1976年の2年間では，これがほぼ半数の症例に採用されるようになってきた．とくに，各種保存術式のうちでも前方切除術の増加が目立っている．

表1　直腸癌根治術術式頻度

単発例のみ

	1946～1974		1975, 1976	
腹会陰式	447 (74)		38 (53)	
腹　式	50 (8)	(25)	20 (29)	(46)
貫通式	79 (14)		9 (13)	
重積式	16 (3)		2 (3)	
その他	7 (1)		1 (1)	
	599		70	

（　）内は%

このような傾向は，括約筋保存術式は Miles の直腸切断術にくらべれば，たしかに摘除組織の範囲がせばまっているのではあるが，適切に選択された症例にかぎって採用されるならば，決して根治性をそこなわないものである，という認識がひろまりつつあることを物語っている．

各種の根治術式別の治療成績を，1971年までの症例についての5年生存率で眺めてみると，腹会陰式切断術では54.2%であるのに対して，括約筋保存術式全体では68.9%と高い5生率を示している．これは従来の術式選択の規準にのっとった結果，比較的進行度の低い症例に括約筋保存術式が採用されてきたことの結果ではあるが，この成績のみから判断しても，従来の選択規準には

表2　直腸癌根治術式別5生率

～1971単発癌のみ

腹会陰式	54.2%	
腹　式	73.6	68.9%
貫通式	64.1	
重積式	81.8	
その他	100.0%	
全直腸癌	58.0%	

* 第10回日消外総会シンポ I
直腸癌切除手術術式の選択

何らの問題もなく，この当時までの括約筋保存術式は切断術とほぼ同様の根治性を保っているとみることができる．

今回は根治手術後の再発の様態を検討してもう一度，切断術と切除術（括約筋保存術）とをいかに選択してゆくかという議論を再燃させてみる．

2．根治手術後の再発の様態と局所再発検討の意義

1971年末までの直腸癌根治手術症例496例のうち，術後5年以内死亡例は210例，そのうちの145例（69%）に死亡原因が判明している．死亡時の癌の再発の様態を根治手術々式別に，全手術例数を分母とした割合で**表3**にまとめておく．

表3　直腸癌根治術後の死亡原因

～1971の症例で5年内死亡例

	症例数	死亡数	直死 他病死	局所再	血行再	リンパ再	播種	不明死
切除術式	116	36 (30.8)	8 (6.8)	4* (3.4)	15 (12.8)	0	1 (0.9)	9 (7.7)
切断術式	380	174 (45.8)	19 (5.0)	37 (9.7)	43 (11.3)	29 (7.6)	7 (1.8)	56 (14.7)

＊1972～1976までの症例に3例確認す 7/176（4%）
（　）内は全症例に対するパーセント

血行性再発が直腸切断術，直腸切除術ともに12%前後にみられ，ともに最も高い頻度の再発様態となっている．局所再発はともに第2位の頻度を占めており，それを来たす頻度は直腸切断術で9.7%，直腸切除術で3.4%（1976年までの症例で，1977年8月までの観察期間では176例中7例，4%となる）である．

このことより，直腸切除術は直腸切断術よりも，その術式が慎重に選択されていることがわかるが，なお局所再発がかなりの頻度で発生するということは，術式採用にあたっての多くの問題が残されているとみることができよう．

局所の再発，すなわち，手術野の内部に癌組織が再び増殖してきたという状態は，手術々式ときわめて密接した関係にあるとみることは当然である．いいかえれば，手術操作によってきれいに郭清されなければならない範囲内に癌細胞が残存してしまったということであり，手術操作そのものに内包されている欠陥を示唆するものであるともいえよう．

したがって，悪性腫瘍の外科的療法の研究にあたっては，根治手術後の局所の再発を詳細に検討することが，現在行われている手術術式のもつ短所を明確にするものでもある．それと同時にこれらを改良し，より合理的な手術々式の完成に役立つものでもある．

とくに直腸癌の外科療法にあっては，局所再発の様態を研究することの意義はきわめて大きいといえる．直腸は大部分が骨盤腔内に存在して，他の諸臓器と密接しているので，原発巣のひろがりをゆっくりと視診しながら手術を遂行するということが困難である．したがって，正しく定められた根治術式中の操作の1つ1つを，細心の注意をはらいつつ遂行してゆかなければならないのである．一層の筋膜の処理の仕方によって，根治術から非根治術へと転落してしまうこともありうるわけである．このようなこまかい骨盤内組織の処理方法に反省を与えるのが局所再発の様態の研究なのである．

さらに先に述べたように，直腸癌根治手術後の局所再発は，現在もかなりの高頻度であり，今日行われている術式にも多くの改良すべき点があるものと考えられる．直腸癌治療成績の向上に対しても，術式の改良のはたす役わりはかなり大きいものであろう．

3．局所再発の成立機序

悪性腫瘍の外科療法後に，その手術野内に再発を来たすための機序は，大別すれば2つある．1つは，手術時にすでに存在していた腫瘍細胞をとり残した場合．1つは，手術操作中に腫瘍細胞を手術野内に散布してしまった場合である．この他，血行性に一たん循環血流中に入った細胞が再び手術野内に着床するということも十分考えうるが，一般に局所再発といえば，前二者の成立機序を考えるべきである．

腫瘍細胞を残存せしめてしまう場合にも，原発巣の一部をとり残してしまう場合と，原発巣より離れた部位に（主としてリンパ管，リンパ節内）細胞をとり残してしまう場合とがある．直腸癌の局所再発のためには，このいずれもが重要な役わりをはたしているものと考えられる[1]．

そこで，局所再発の成立機序を以下の4つに分類することが実際的であり，かつ，検討を加える上にも便宜であると考える（**図1**）．

イ．深達度断端からの再発
ロ．側方向リンパ流からの再発
ハ．腸管壁上，壁内リンパ流からの再発
ニ．Implantation

この分類は，リンパ管内あるいはリンパ節内の癌細胞の残存からの再発を，直腸に特徴的なリンパ流である側方向リンパ流と，直腸壁内および壁に接っするものとに分けたのが特徴であり，その他は，一般的な局所再発の機序にのっとって分類したものである．

図1　直腸癌局所再発の発生機序

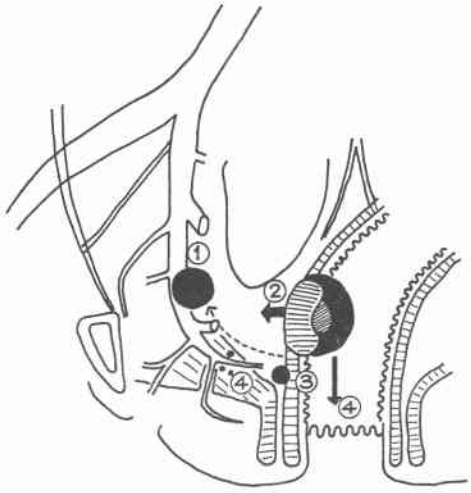

1. 側方向リンパ流からの再発
2. 深達度断端からの再発
3. 腸管壁上，壁内リンパ流からの再発
4. Implantation

おのおのの機序についての直腸癌の場合の特色，臨床症状の現われ方，診断の方法などについて略記しておく．

深達度断端からの再発

原発巣の深達の深さを十分な安全域をもって取り切ることができなかったための再発である．大部分の直腸癌は限局性の発育を示すものであり，健常組織と病巣との境界は明瞭なことが特徴の1つでもある．

しかし，狭い骨盤内では病巣の深さの断端を十分に確認しつつ手術を遂行することはかなり困難なことであるので，すでに定められている直腸剥離層を正確に守ることが要求されているのである[2]．

したがって，この正しい剥離層を守らなかったためか，あるいは，守ってもそれ以上に深達した病巣であったかのいずれかが，深達度断端からの再発を来たす原因である．もちろん，他臓器の合併切除が行われた場合であっても，それが不十分であればこれも再発の原因となりうる．

直腸切断術が行われたのちであれば，この再発を臨床的にとらえることはかなり困難なことである．

再発巣がかなり大きくなって会陰側から疼痛性の腫瘤として触れるか，さらに大きくなって腹部より骨盤深部に腫瘤を触れれば診断できる．また，次の側方向リンパ流よりの再発と同様に，仙骨神経叢を圧迫することによって坐骨神経痛様の疼痛を訴えてから診断される場合もある．

女性の場合で腟が合併切除されていない場合には，腟内診を行うことによって，早目にこの型の再発を知ることができる．

直腸切除術ののちであれば，肛門よりの指診によっていずれかの壁在に粘膜下の腫瘤を触れれば，比較的早目に診断することができる．

最近は，内腸骨動脈造影にてわずかな腫瘍血管をも描き出し，臨床症状や CEA 値などを総合して，早目に診断することも可能となってきた．

側方向リンパ流からの再発

直腸のリンパ流は3つに分流していることは，すでによく知られている事実である．このうちの側方向リンパ流は，下部直腸および肛門管内にその流域をもつリンパ流である．この方向のリンパの流れについては，すでにたびたび報告しているように，従来考えられていた以上に流れは強力なものである[3]．直腸下部および肛門管の癌腫に限ってみると，この方向への有転移率は，全根治手術例の18%，リンパ節転移陽性例の34%におよんでいる．

まず，直腸下部，肛門管におよぶ癌腫の治療に際して，この事実を認識せずに，この方向の廓清をおこたったことがこの型の再発を来たす原因の大きなものである．

その上に，この方向のリンパ節の廓清の操作は，これを確実に遂行することがきわめて困難であるという現実もある．

側方向のリンパ節は内腸骨動静脈の周囲にあり，しかも，それらの血管に接っして存在しているのであるから，血管周囲の組織をたんねんに摘除してゆくことはかなりむずかしい操作である．したがって，この方向のリンパ流の重要性には気付いていても，その郭清操作の不十分さのために再発を来たすということも大いにあり得ることである．

側方向リンパ流からの再発の臨床像は，まず，罹患した側の頑強に持続する坐骨神経痛様の疼痛から始まることが多い．そのうちに会陰の深部か，左右閉鎖靱帯の深部に異常抵抗を感じ，それが疼痛の増悪とともに増大してくる．

女性の場合の腟内診，あるいは，直腸切除術後であれば肛門指診によって，それらの側壁に腫瘤を触れ，比較的早期に再発を診断することもできる．

Angiography にて，内腸骨動脈の各分枝の浸喰像や腫瘍血管の出現像をみることができれば，比較的早目にこの型の再発を確認することができる．

腸管壁上，壁内リンパ流からの再発

直腸切除術によって肛門管や一部の直腸が温存された場合に，大いに問題となる再発の機序である．

残存せる直腸や肛門管の壁内に，あるいはその壁に接っするリンパ管内やリンパ節内に癌細胞が残存していたための再発である．

原発巣よりも肛門側に（逆行性に）リンパ行性進展が生ずる可能性については，従来より数多くの研究が成されてきているにもかかわらず，その頻度や進展の恐れのある距離についての見解は，かならずしも一致しているとはいえない[4)5)6)]．本邦では一般に，進行度の低い腫瘍（Dukes A）では3.0cm，進行度の高い腫瘍（Dukes B, C）でも4.0cm～5.0cm を越えてはリンパ行性進展が生じないであろうと考えられている．

したがって，これだけの必要距離を保った腸管切離線を定めれば，この型の再発はまず起こらないと考えられる．これだけの必要距離を得ることができなかった場合，あるいは必要距離は得ることができても，その周囲組織を十分に切除腸管につけて摘除しなかった場合に，このような機序による再発が生じるものと考えられる．

直腸切除術にかぎらず直腸切断術であっても，直腸壁ぎりぎりにこれを剝離してゆけば当然ながら腸壁に接ったリンパ節をもとり残してしまうこともありうることである．

この機序による再発は大部分が直腸切除術後に生じるものであるから，肛門指診や内視鏡にてかなり早目に診断される場合が多い．早期に，未だ再発が小さいうちに診断されうるので再手術可能例も多い．

多くは吻合部附近の粘膜下の腫瘤から始まり，ほどなく粘膜上に腫瘍の一部が露出するのを確認することができる．

Implantation

管腔内への Implantation と管腔外への Implantation とがある．

管腔内への Implantation については，欧米においては，かなりこれを重要視し，これに対する対策もいろいろと考慮されているのではあるが[7)]，本邦では，管腔内 Implantation による再発と考えうるものは比較的少ないと考えられている．むしろ，管腔外（手術野）への Implantation がより重要であろう．

深達度の断端を十分にとり切らず，この切断面から癌細胞が手術野に散布されたり，転移のあるリンパ節の郭清中に，そこから癌細胞が散布されるようなことも考えられる．しかし最も端的な例は，手術操作中に腫瘍の一部を破壊してしまったような場合である．

管腔内 Implantation であれば，大部分は腸管吻合部の粘膜内に再発腫瘍が露出しているので確診は早いが，管腔外 Implantation であれば，その臨床症状は深達度断端からの再発や，残されたリンパ節からの再発の場合と似ており，症状の出現までにはかなりの期間を必要としよう．

4. 症例の検討

1971年末までに根治手術が行われた症例のうちで，その後5年の観察期間のうちに局所再発を来たした症例は，直腸切断術後に37例，直腸切除術後に4例であることはすでに述べた．直腸切除術後の症例にかぎっては，1976年までの症例のうちで，1977年8月末までに局所再発をみた3例を加えて検討の対象とする．

このうち再手術が行われたものは，直腸切断術後の10例，直腸切除術後の5例である．この他に，他院にて根治手術が行われた後に局所再発を来たし，当外科で再手術が行われた症例が，直腸切断術後4例，直腸切除術後1例（いずれも1976年末まで）ある．

切断術後再手術例14例のうち根治的に再手術が可能であったものが4例，直腸切除術後のそれでは6例中4例であった．

十分な再手術ができて，初回手術時と再手術時との病理学的な検討が可能であるか，あるいは，局所再発死亡後に剖検が可能であれば，それらの症例を局所再発の機序の分類のいずれかに，正しく分類することが可能であり，さらには，再発機序をもより詳細に研究できるのではあるが，このような症例は少なく，かつ，病状の進行した症例が多いために満足のゆく検討は不可能である．

そこで，局所再発例を先の4つの機序に分類することには，かなり大まかな点もあることは否めないが，手術例，剖検例であればそれらの所見を参考にし，その他の症例では臨床症状の発現状況を主たる判断の基準にして，これらの症例を4つの機序別に分類してみた（表4）．

直腸切断術後の局所再発では，深達度断端の再発と側方向のリンパ流からの再発とに大別され，ほぼ2：1の頻度である．もちろんこれらの2つの機序が数字の上のごとく，判然と分別し得るものではなく，両者が混在す

表4　局所再発症例の発生機序別分類

～1971年までの手術例

	直腸切断術後		直腸切除術後	
	癌研外科	他　院	癌研外科*	他　院
深達度断端再発	22 (8)	3 (3)	3***(2)	
側方リンパ流再発	10 (1)	1 (1)	2 (1)	
壁上，壁内リンパ流再発	1 (1)		3***(3)	1 (1)
Implantation			1**(1)	
分類不可能	4			
全 症 例	37 (10)	4 (4)	7 (5)	1 (1)

*1976年までの症例で局再確認例含む
及び*は一症例を二つの機序に分類した
(　)た内は再手術例

るような症例もかなりあるものと考えられる．

直腸切除術後の再発でも，深達度断端からと考えられるものが最も多い．逆行性のリンパ行性進展のとり残しからの再発と考えられるもの，すなわち，肛門側の切除断端までの距離が不十分であったものも無視できない．もちろん，側方向リンパ流からの再発と考えうるものも存在する．

Implantation とした1例は，術中に腫瘍の穿孔を来たし，腫瘍細胞が術野に散布されたと考えられるものであるが，同時に，腫瘍の深達度をも十分にとり切れていないと疑われているものである．再手術時には腸管壁外に発育する大きな再発巣があった．

このように局所再発例は，総体として数字で論じられると，まとまり易く理解し易いのではあるが，一面，現実の臨床からやや浮き上った感を覚えるのをまぬがれない．そこでおのおのの再発の機序の代表例を供覧しておく．

症例1．54歳，♂，1973年5月，直腸上部の1/2周，潰瘍限局型の癌腫に対して前方切除が行われた．肛門側切離線までの距離は4.0cm 組織像は乳頭管状腺癌である．深達度 s_1, n_0 である（**写真1a**）．

1974年1月，肛門内視により吻合部附近に多発する腫瘤を認め，生検にて再発を確認したので，翌月，再手術（切断術）が施行された．

摘出標本では，吻合線より1.5cm の肛門側に中心をもち，粘膜外に主として発育する鳩卵大の腫瘍があり，その一部が粘膜より露出していた（**写真1b**）．組織像でみると粘膜下組織内を主とする癌性リンパ管炎があり，その一部が管腔内に露出していることがわかる（**写真2**），

写真1　症例1の摘出標本

a．初回手術時

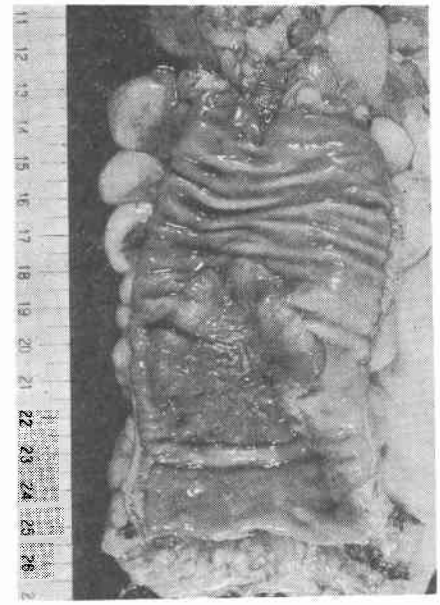

b．再手術時

すなわち，逆行性に進展した癌性リンパ管炎のとり残しからの再発と考える．

症例2．57歳，♂，1976年1月，直腸上部の腫瘍に対して前方切除が行われた，腫瘍は1/2周大，潰瘍限局型

写真2　症例1の再手術時標本の組織像

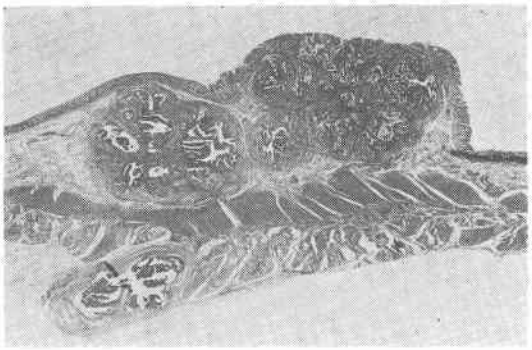

で肛門側切離線までの距離は3.5cm である（**写真3a**）．組織像は乳頭管状腺癌で，深達度は s_1，リンパ節への転移は認めていない．1977年4月，再び血便をみるようになり，直腸鏡にて吻合部に一致する腫瘍を確認，再発と診断された．1977年5月切断術が施行された．標出標本は，縫合線に一致して，粘膜下に腫瘍の主たる増殖があり，一部は粘膜内に露出している（**写真3b**）．

組織像でみると，腸管壁内のうち筋層，粘膜下層のリンパ管内に癌細胞が増殖しており，固有筋層自体をおし上げるように増殖している（**写真4**）．

この像から再発の機序を考えた場合，術中の手術野への Implantation が吻合部に生じ，その増殖像とも考えられようが，周囲の癌性リンパ管炎を重視して，症例1と同様に，逆行性の腸管壁内リンパ行性進展のとり残しからの再発と考えた．

症例3．50歳，♀，1975年3月，他院で直腸切断術が行われた．原発巣の部位，大きさ，進行度はくわしくはわかっていない．1976年8月，腟後壁と会陰部の疼痛のある腫瘤に気付き，同年11月，再切断術が行われた．

腟亜全摘と会陰肉芽巣を大きく摘除した標本をみると，一部に肛門括約筋が付着しており，その筋束間に腫瘍が浸潤しているのがわかる．また腟壁へも浸潤しており，一部は腟内腔に露出している（**写真5**）．

この局所再発の原因は，明らかに正しい剝離層を守って直腸を切断しなかったためであり，その上にこの症例では腟をも合併切除すべきであったのかも知れない．深達度断端からの再発である．

症例4．39歳，♂，1974年8月，直腸切断術が行われた．腫瘍は直腸下部，1/2周を占める潰瘍限局型である．組織学的には乳頭管状腺癌であり，深達度は s_1，リンパ節転移は n_1 の領域に3コみとめた．1977年8月，左側

写真3　症例2の摘出標本

a．初回手術時

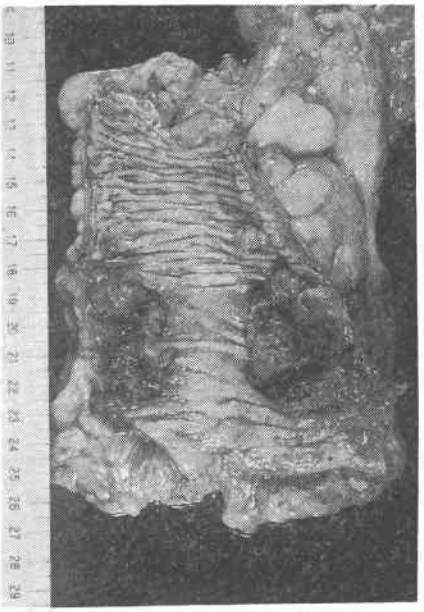

b．再手術時

の坐骨神経痛様疼痛を訴えて来院，左側骨盤深部の疼痛性の抵抗を指摘された．左内腸骨動脈造影を行ったところ，左内腸骨動脈幹部の浸喰像とその周囲のこまかい腫瘍血管が描き出されており，側方向リンパ節からの再発

写真4　症例2の再手術時標本の組織像

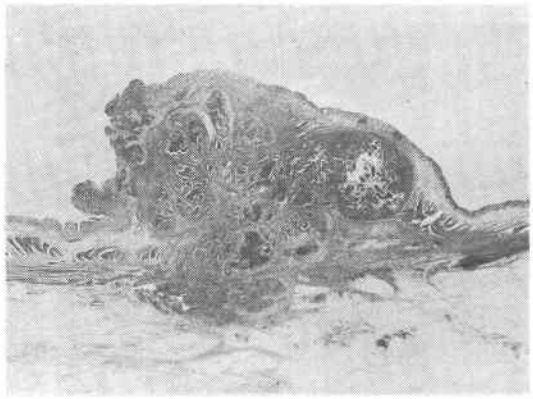

写真5　症例3再手術時標本の割面

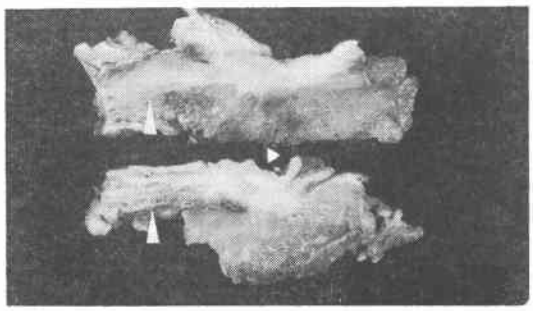

腟壁への浸潤△と挙筋への浸潤△

と診断した（**写真6**）.

症例5．50歳，♀，1974年7月，直腸下部，全周性の腫瘍のために他院にて直腸切断術が行われた．1975年12月，会陰創の直下に疼痛性の腫瘤を触れ，同時に左足の神経痛様疼痛を訴えた．

左内腸骨動脈造影では内腸骨動脈の本幹には変化がないが，それより内側に向って多数の腫瘍血管をみとめ，外側に向っても少数ながら腫瘍血管をみとめている．深達度断端と側方向リンパ節からの再発とを併存するものと診断した（**写真7**）.

5．考察―切断術と切除術との基本的な相違について

前項までは局所再発の機序を分類し，局所再発の実体を検討してきたわけであるが．これらを予防するための手術操作上の対策を考察しつつ，もう一度，直腸切断術と切除術とを選択する上での基本的な相違点を考えてゆきたい．

局所再発の4つの機序の別に考察してゆく．

側方向リンパ流に対しては，切断術，切除術のいずれ

写真6　症例4の左内腸骨動脈造影像

動脈幹部の浸喰像△と腫瘍血管△

写真7　症例5の左内腸骨動脈造影像

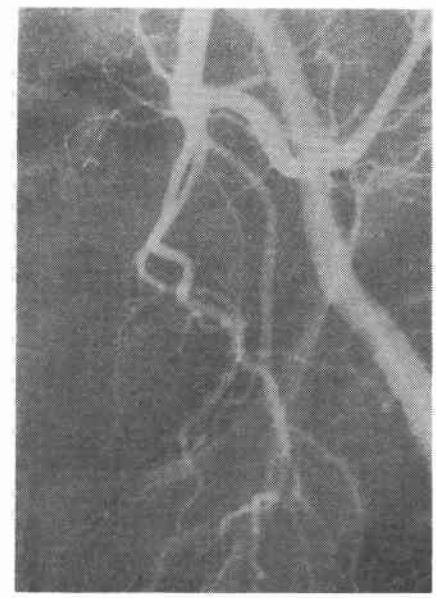

内側に向う多数の腫瘍血管

でも，適応にのっとった郭清を行うことは可能であり，また，当然ながらそのようにしなければならない．

側方向リンパ流郭清の適応については，すでにひろく認められているごとく，直腸下部，肛門管に下縁の及ぶ

症例に対しては，原則としてこれを行わなければならないのである．直腸が切断されたあとであれば，広い視野で郭清を行うことができ，出血があっても十分な余裕をもって止血することができる．直腸切除術の場合には骨盤底が保存されているために，不十分な視野で，かつ，出血を恐れて十分な郭清が行い難いのはたしかである．

このためにも，直腸切除術であっても，直腸周囲の剝離に際しては，内腸骨血管に沿って剝離し，必要ならば側方靱帯をその基部で切離して肛門挙筋の上面に達っしておく必要がある．

深達度断端のとり残しを予防するためには直腸切断術，切除術ともに，適切な剝離層を守って直腸を剝離してゆけばよいわけである．

腹腔内に比較的自由に存在している臓器の癌腫，たとえば胃癌，結腸癌などであれば原発巣の浸潤の深さを視診，触診しながら，安全域を保って剝離することができるが，直腸では，その解剖学的特徴から，この操作はまず不可能である．したがって，剝離してゆくべき層が自ずと定められており，これを遂行してゆくことが原則となっているわけである．

この剝離層については，従来より，たびたび検討が加えられてきており[2]，ほぼ一般に認められていると思われるのでここでは詳述しない．ただ，直腸切断術でも切除術でもほぼ同様に，直腸を正しく剝離してゆくことが技術的に可能となったことを強調したい．たしかに，直腸切除術に際しては，切断術と同様に直腸を剝離してゆくことはかなり困難なことである．視野が不十分であったり，止血に難渋することがあったり，それが術後の感染の原因になることを恐れたりするからである．しかし，骨盤内の解剖の成り立ちを十分に理解して剝離層を慎重に定めつつ遂行するならば，この操作は不可能なことではない．

ただし，男性の場合の前立腺下半部分，女性の場合の腟下半部分にあっては，腹部操作のみでこれら臓器の被膜ぎりぎりに剝離をすすめることは不可能である．これらの被膜と直腸生殖隔膜との間の癒着がかなり強靱となるからである．直腸切断術と切除術との剝離層は，ただこの1点のみでわずかな相違をみているにすぎない（図2）．

標本が摘出されたならば，ただちにそれを検索し，原発巣周囲，とくにその深達度の断端に十分な安全域があるかどうかを判断することも大切なことである．正しい剝離層を守っても，断端露出の可能性があれば合併切除

図2　直腸周囲の剝離層の模式図

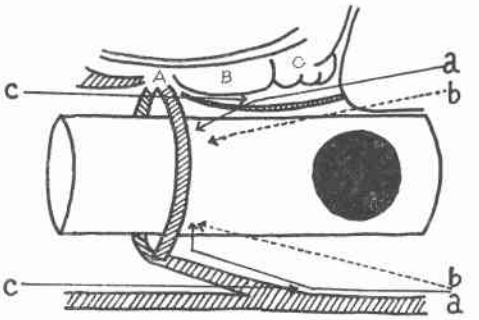

a：腹腔よりの正しい剝離層
b：不十分な剝離層
c：会陰側よりの正しい剝離層
A：perineal body
B：前立腺
C：精　嚢

を行わなければならないからである．

腸管壁内，外の逆行性のリンパ行性進展に対する対策は，極言すれば，腫瘍の肛門側切離線を無限の距離にとればよいわけである．直腸切断術ではこのことが可能である．直腸切除術のごとく肛門管温存という制約がないのであるから，肛門外皮膚も含めて自由の大きさに直腸を切断することができるからである．

直腸切除術では，腫瘍の下縁から肛門管上縁までの距離は有限である．そこで，逆行性のリンパ行性進展の可能性がこの有限の距離よりも大きければ，切除を行うことは不可能となり，この距離よりも短かければ肛門管が温存でき，切除術が可能なわけである．

逆行性のリンパ行性進展の可能性をもつ距離については既に述べた．ここでは直腸切除術症例全体からみて，腫瘍下縁から肛門側切離線までの距離と局所再発の可能性を調べてみる．

本来は，リンパ行性進展による局所再発例のみについて検討すべきではあるが，直腸切除術全体の手術操作の中に含まれる再発の可能性を考慮して，全体として眺め

表5　括約筋保存術式症例の肛門側切離距離

—1971進行度別

	症例数	腫瘍の下縁より					
		～1.0cm	～2.0	～3.0	～4.0	～5.0	5.1～
Dukes A	34		3	9	7	6	9
Dukes B	39			2(1)	9(2)	10	18
Dukes C	46		1(1)	1(1)	12(1)	15(1)	17

（　）内は局所再発例
1972以後で局所再発例3例を含む

てみることも意義あることである．

表5にみるごとく，Dukes A の症例には局所再発がなく，多くの症例が3.0cm 以上の距離を保っている．

Dukes B では4.0cm までの距離をもつ症例に27%の局所再発をみている．Dukes C でも同様に4.0cm までの症例には22%に，5.0cm の症例にも1例の局所再発をみている．

このことからも，Dukes A の症例には3.0cm，Dukes B, C では4.0cm から5.0cm 以上の距離は少なくとも腫瘍の肛門側に保つように直腸切離線を定めなければならないと考える．

局所再発の機序を Implantation とする症例はきわめて少ないが，この可能性を考慮しつつ，愛護的に手術操作全般を遂行してゆくことが大切である．手術中に腫瘍を破壊，穿孔させるようなことは決してあってはならない．

6. 結　論

根治手術後の局所再発について，その発生機序を検討し，これを4つに分類することが実際的であることを提起した．

直腸切断術，直腸切除術の別に症例を検討した結果，それぞれの術式の中に含まれるべき局所再発の予防のための操作の原則を整理することができた．

これらの原則は，切断術，切除術ともに共通しているものであり，両術式ともに，これを忠実に守らなければならないし，また，それは可能なことでもある．ただ，切除術にあっては，腫瘍から肛門管までの距離が有限であるという相違があるのみである．

したがって，正しい適応にのっとり，原則を守った手術操作を行えば，切断術，切除術ともに直腸癌の定型的根治術式となりうるものと考える．

本研究の一部は，厚生省班研究（梶谷班）の助成金によってなされた．

文　献

1) B.C. Morson, E.G. Vaughan and H.J.R. Bussey, Pelvic recurrence after excision of rectum for carcinoma; Brit. Med. J., **2**: 13, 1963.
2) 高橋　孝：直腸切断術—とくに直腸周囲の剥離層と側方向の廓清について—．日本臨外会誌，**37**：385，1976.
3) 梶谷　鐶，高橋　孝：結腸・直腸癌の外科的治療をめぐる諸問題．医学のあゆみ，**94**：600，1975.
4) R.S. Grinnell, Lymphatic block with atypical and retrograde lymphatic metastasis and spread in carcinoma of the colon and rectum; Ann. Surg., **163**: 272, 1966.
5) F.A. Coller, et al.: Regional lymphatic metastasis of carcinoma of the colon and rectum; Surgery, **8**: 294, 1940.
6) 陣内伝之助，安富正幸：直腸癌に対する肛門機能保存手術．日本癌治療学会誌，**7**：191，1972.
7) J.C. Goligher and C.E. Dukes and H.J.R. bussey, Local recurrences after sphincter-saving excision for carcinoma of the rectum and rectosigmoid; Brit. J. Surg., **39**: 199, 1951.