日消外会誌　11（3）：257～261，1978年

特　集　7*

直腸癌の形態ならびに進行程度別再発形式よりみた手術術式の選択

富山医科薬科大学外科，金沢大学第1外科*
山本　恵一　　宮下　　徹*　　深谷　月泉*

EVALUATION OF VARIOUS OPERATIVE TECHNIQUES FOR CARCINOMA OF THE RECTUM AS RELATED TO STAGES AND THEIR CURATIVE CONSIDERATIONS

Keiichi YAMAMOTO, Tohru MIYASHITA*and Gessen FUKATANI*
Toyama Medical and Pharmaceutical University, Kanazawa University, School of Medicine*

索引用語　直腸癌，仙骨腹腔合併直腸切断術

はじめに

癌の手術療法においては，根治の目的を達するための完全剔除および廓清の拡大徹底と，術後機能保全との相矛盾する両面を如何にしてそれぞれ満足せしめるかの問題がつきまとうのであるが，直腸癌の場合にもapproachや切除方法は，癌の進行程度，占居部位などに応じ選択されて然るべきものと考える，とくに最近，内視鏡技術の進歩普及に伴い，いわゆる早期の直腸癌が少なからず治療対象にあげられるようになってきた．しかしその反面，進行癌とくに下部膨大部（Rb，P）癌の術後局所再発率の高いことは，未だ必ずしも充分に解決されておらず，言い換えると，直腸癌の外科治療手技に関しては，問題点は多彩化してきたと謂える．私どもは斯る直腸癌の諸態への対応の工夫につき，教室例を中心に述べることとしたい

検査対象ならびに成績

教室ならびに関連施設における直腸癌手術例346例（1954～1977年6月）の手術内容は，腹会陰合併直腸切断術170例，仙骨腹腔合併直腸切断術89例，前方切除および括約筋保存術式55例であるが，その年次別推移をみると**図1**の如く，前方切除，括約筋保存術式の採択は，最近に至って次第に増加の傾向にあり，切除数の約三分の一を占めるようになった．

図1　直腸癌手術の年次別推移

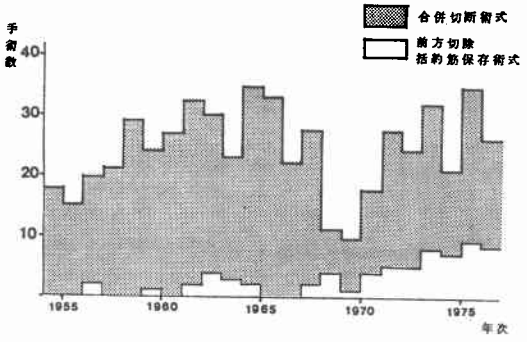

1．早期大腸癌，とくにm癌に対する局所的切除療法

私どもの取扱ったいわゆる早期直腸癌27例中，最近3年間における深達度m癌8例に対しては，うち1例に前方切除術を行ったほかは，すべて局所切除法によっている．これの適応について，私どもは次のような規準に拠っているが，術後綿密な追跡観察によるも，再発をみとめていない（**表1**）．

私どもの直腸癌局所切除の適応

（1）局所的に固有筋層を含め全剔除した癌巣の全割面標本（O.C.T. 包埋 cryostat 使用による迅速標本）の観察で，深達度 m であることが確認された症例，ただし高齢者等特殊な患者の Ip 型癌の場合，sm にも適用す

* 第10回日消外総会シンポ I
直腸癌切除手術術式の選択

表1　早期直腸癌症例（1975～　　）

症例	性・年令	発見動機	占居部位	形態	組織型	深達度	最大径	n	ly	v	手術 術式	経過
1	女・49	検診	Rb	IIa	tub.	m	0.8 cm		0	0	局所切除	1年6月 健
2	女・49	検診	Rb	IIa	tub.	m	0.8		0	0	:	3年 〃
3	女・53	肛門出血	Rb	I p	pap.	m	0.8		0	0	:	1年11月 〃
4	男・70	肛門出血	Rs	I s	tub.	sm	1.0	n0	1	0	: (閉腹)	2年5月 〃
5	女・43	肛門出血	Rb	IIa	pap.	m	1.5		0	0	:	2年7月 〃
6	男・70	肛門出血	Ra	IIa-Ip	pap.	sm	1.9	n0	0	0	前方切術	6月 〃
7	女・47	検診	Rb	I p	pap.	m	2.0		0	0	局所切除	1年5月 〃
8	男・61	肛門出血	Ra	I p	tub.	m	2.3		0	0	:	6月 〃
9	女・72	肛門出血	Rb	I p	pap.	m	3.0		0	0	:	1年 〃
10	男・71	肛門出血	(Rb Ra	(IIa I s	(pap. pap.	(sm sm	(3.0 1.5	n0	0	0	直腸切断術	2年6月 〃
11	女・43	肛門出血	Ra	IIa	pap.	m	4.0	n0	0	0	前方切除	1年4月 〃

る場合がある．

(2)　高分化型腺癌で，非粘液造成型であること

(3)　観察の範囲内において，脈管侵襲のないこと．

2.　進行直腸癌に対する切除療法

検索対象の切除346例をみると，規約分類での stage Ⅲおよび Ⅳが187例（54%）を占め，最近の5年間とも30%を下らぬ状況にある．stage Ⅱと Ⅲ・Ⅳ群との間には術後成績の上で有意の差がみられ，stage Ⅲ～Ⅳ群の治療成績をひきあげることが，なお現時点では直腸癌手術成績の向上に直接つながると考えている．表2は，私どもが，術後直接および間接に再治療に関与し，調査可能であった113例について，それらの再発部位を示すが，局所，骨盤内での再発にはじまるものが80例約70%あり，それの三分の二が stage Ⅲ～Ⅳに属している，A (S) 1，2で n (－) の stage Ⅱにおいても，従来20%の局所再発がみられたことは，組織型その他の因子を考慮しても，なおかつ切除範囲の不充分であったことを反省すべきであると思われる．さらに再発形態の分布を，私どもの行ってきた術式別にみると，局所再発の80%は腹会陰合併術式によるものであり，これは同術式の採択率60%を上まわる高い値であることが注目される．同様なみかたをすれば，仙骨腹腔合併術式では，局所再発10%，術式採択率23%となり，局所再発を低減せしめる上で効果があったと見做し得る（表3）．また，これら両術式の術後再発率を，癌占居部位別に追跡（1974年まで）した結果を示すと，とくに Rb（歯状線より5.9cm まで），P（歯状線より－3～0cm）浸潤癌において，仙骨腹腔合併術式群において局所再発率は低い（表4）．次にこれら局所再発を，郭清程度すなわち R_1 および R_2 以上の両群について癌占居部位に拠って比較すると，とくに直腸下部（Rb，P 浸潤癌）では，R_2 以上手術群は，R_1 手術群に較べ局所再発率が低く，拡大郭清剔除を行う上での仙骨腹腔合併術式の有利性が窺われる．これらのことは stage 構成因子である壁深達度およびリンパ節転移度と（局所）再発率の関係からも裏付けられた（表3および5）．

表2　直腸癌の再発部位

病期		症例数	局所骨盤内	（うち断端再発）	腹膜炎	遠隔（肺，肝など）および2以上
I	早期	27	1	(1)		
		45	3			1
II		87	21	(2)	1	2
III		146	39		8	15
IV		41	16		3	3
			80	(3)	12	21
術式別						
腹会陰合併術式	治癒	167	46	(1)	4	13
	非治癒	35	19		3	4
仙骨腹腔合併術式	治癒	76	8		2	3
	非治癒	13	1		1	1
前方切除（括約筋保存）	治癒	46	4		1	
	非治癒	9	2	(2)	1	
		346	80	(3)	12	21

表3　術式と局所（骨盤内）再発（率）

術式別	占居部位	Rb, P	Ra	Rs	
腹会陰合併術式	R_1	23	22	7	(23.1%)
	$R_2 \leq$	6	4	3	(18.2%)
仙骨腹腔合併術式	$R_2 \leq$	9			
前方切除（括約筋保存）	R_1		4 (2)	1	
	R_2				

1960年以前には，私どもの教室では腹会陰合併直腸切

表4　手術術式と再発率（1974年）

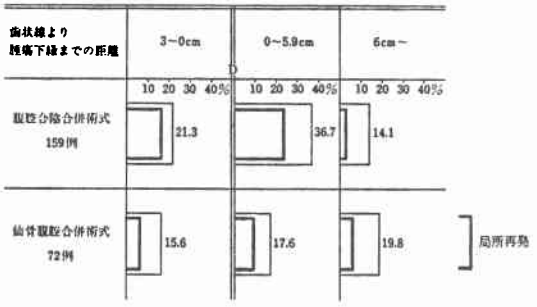

表5　術式と5年生存（率）

術式別		症例数	5年経過例	5年生存（率）
腹会陰合併術式	R_1	170	89	48　(53.9%)
	R_2≦	32	19	12　(63.1%)
仙骨腹腔合併術式	R_2≦	89	89	39　(43.8%)
前方切除（括約筋保存）	R_1	39	19	11　(57.9%)
	R_2	16	10	8　(80.0%)
		346	226	118　(52.2%)

断術が第1選択として行われていたが，さきに述べたような retrospective な考察に基き，Rb および P 浸潤進行直腸癌に対して仙骨腹腔合併直腸切断術を導入した．また，Ra 進行癌の場合でも，私どもは，肛門下縁より10 cm 以上の限局型直腸癌に対しては，前方切除（括約筋保存術式）を適用し，術後排便機能面での有利性を尊重することに留意している．括約筋保存術式については，本シンポジウムの他演者により詳しく述べられるので，重複を避け，ここでは，とくに私どもが採択している仙骨腹腔合併直腸切断術について説明を加えたい．

本術式は，すでに古く1952年頃より Bauer[2]，Lange[8]，Linder[9] ら独逸学派の一部で用いられてきたが，ト部，水上らによってわが国に紹介された．本法は Voelecker-Westhes 体位（図2）により，まず尾骨切除を加えて仙骨側より侵入し，直腸下部を周囲組織を含めて直視下に切離剔除し得るところに特色がある．この体位によれば，小腸，結腸の大部分は上部腹腔へ懸垂移動し，直腸のいわゆる lateral ligament も伸展される結果，直腸周囲組織（靱帯）の識別と切離は著しく容易となる．血管結紮およびこれに沿うリンパ節の郭清は，仙骨側操作の際には，内腸骨動脈沿線まで可能である（図3）．次の腹腔側操作に際しては，腹会陰合併直腸切断術の場合と全

図2　Voelecker-Westhues 体位

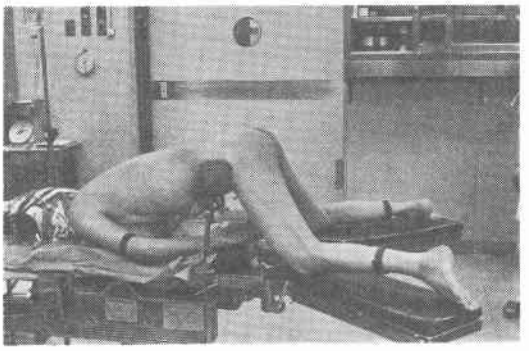

く同様に，下腸間膜動脈沿線，内および総腸骨動脈沿線を重ねて廓清する（図4）．斯様な直腸下部周囲組織の充分な剔除は，通常の腹会陰合併術式の場合でも種々の工夫[6]—例えば体位を充分な骨盤高位とし，会陰例の切除範囲を拡大するなど—により満足すべき結果を得ることができるが，視野がよく，剔除操作の容易な点では仙骨側 approach にはるかにおよばない．

3.　他術式による会陰部局所再発巣の再切除における仙骨側 approach の利用

直腸癌術後の局所再発が比較的早い時期で，しかも限局性であれば，再発癌巣の切除を行い，各種併用療法を加えることが有効な場合を経験している．事実，骨盤腔腹側の膀胱，子宮などへの再発浸潤腫瘍に対し pelvic exenteration の価値がみとめられ，治癒例も報告[12]されている．しかし直腸癌の局所再発は，その解剖学的位置関係から，背側すなわち仙骨側骨盤壁から骨盤側壁にかけて浸潤する頻度が高いため，通常行われる背臥砕石位での approach よりも，まず本術式による Voelecker-Westuhes 体位での背側仙骨側よりの侵入路をとり，これのみで局所再発癌巣剔除の目的を達し得ることも稀ではない．自験例については既に報告[16]した．さらに必要に応じ腹腔側よりの骨盤内合併切除を加えるのが，比較的安全有利であることを経験している．その理由として，

(1)　各種術式による初回手術後に生ずる骨盤底瘢痕組織内へ，直視下に安全に侵入するための充分な視野が得られる．

(2)　頭低骨盤高位のため，小腸係蹄などは重力にしたがって腹腔側へ移動するため，仮令骨盤底瘢痕組織との間に癒著がある場合でも，仙骨側からの手術操作によって損傷される危険が著減する

(3)　再手術時，剝離（場合によっては合併切除）をすすめる上で最も重要な対象臓器である膀胱，腟，子宮，下部尿管などを直接視認しつつ手術がすすめられ，如何なる手術操作にも対処し易い．

図　3

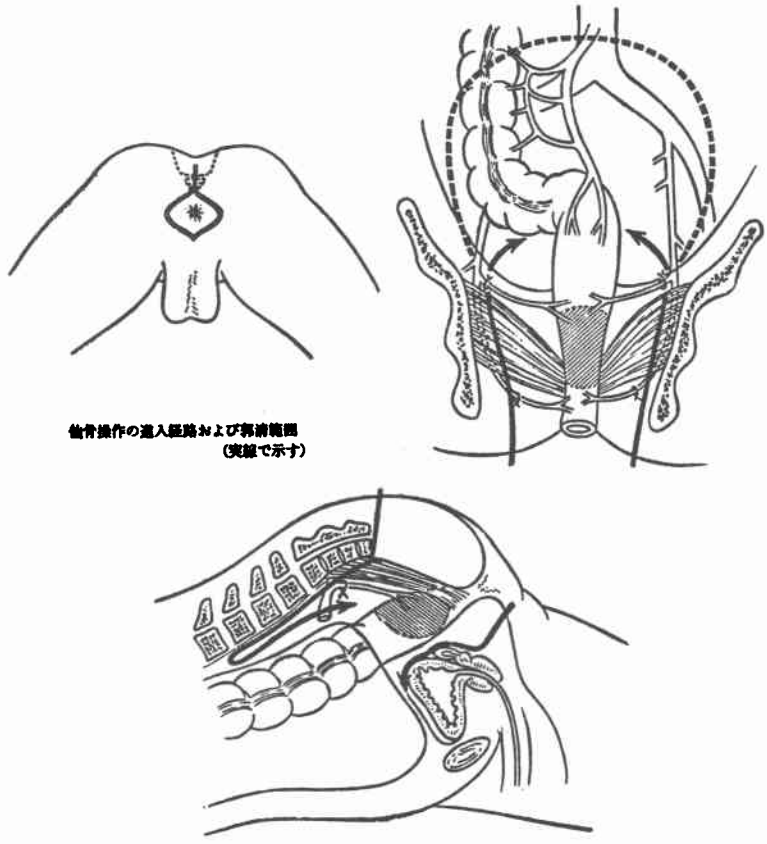

図　4

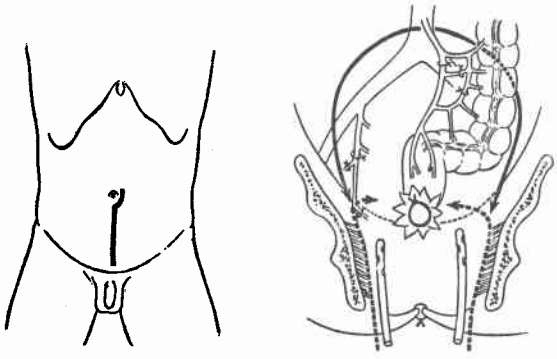

腹腔側操作の進入経路および郭清範囲（実線で示す）

考　察

1．いわゆる早期直腸癌に対する局所切除．

直腸における深達度 m, sm 癌を早期と定義すると，現段階においては，私どもはm 癌に対しては局所切除（Ip に対する polypectomy, Is および IIa 型に対する楔状切除法）を適用している．sm 癌に対しては，一部の特殊な症例，例えば径 2cm 以下のカルチノイドなどに対しては楔状切除を行うことがあるが，原則として開腹し，前方切除あるいは Welch 法を行い，リンパ節郭清（生検を併施）を加えることとしている．

楔状切除法には，土屋ら[14]によれば (1) transanal resection, (2) transsphincteric resection (Mason 法), および (3) transsacral resection の三方法があげられているが，私どもは (1)および (2)を行っている．sm 癌の場合でも，無転移 n (−) 例であれば，本術式で癌根治の目的を達し得ることを予後追究により確かめた特殊例も経験してはいるが，現在，これを sm 癌の治療法の一部に採用し得る parameter は確立されておらない．

2．リンパ節郭清を伴う（拡大）合併直腸切断術．

私どもは，Rb, P の癌で肛門外縁より10cm 以内の腫

瘍の場合，深達度が A'_1 以下の限局型であれば，原則的には腹会陰合併直腸切断術を適用している．術前諸検査で，A_2' 乃至 $A'i$ が予想せられる症例に対しては，仙骨腹腔合併術式による直腸周囲組織の充分な切除を行う．同様の見地から戸部[13]，間島[10]の両教授も，腹仙骨式直腸切断術を推しておられる．腹腔内操作を先に行い，上直腸動脈，下腸間膜動脈沿線リンパ系の郭清を高位より腫瘍にむかって行い，肝転移の有無等についてもさきに探索処置し得る点などは，この方法の有利なところであろう．Bauer もすでに1926年[1]にはこの approach を試みている．しかし，仙骨腹腔合併腸切断術の大きい長所のひとつは，下部直腸に癌腫を有する患者にまず Voelcker-Westhues 体位をとらせることにより，小腸係蹄などは腹腔上部へ移動して骨盤腔内が空虚となり，直腸自体も腹側へ懸垂するようなかたちになるため，それを周囲組織より剝離切除する操作が著しく容易となる点にある．したがって，腹腔内操作が先に行われる結果，切離された直腸が小骨盤腔内へおし込まれ，そののうちに下部直腸の切離を行わねばならぬ方法にはみられない長所を，仙骨腹腔合併術式はもっているわけである．

3．前方切除（括約筋保全手術）の適応

私どもは Ra 以上の癌では，浸潤型を除き，肛門側非癌部を，限局型で3cm，中間型で5cm を確保し得る症例に対し前方切除術を適用している．すなわち今博士ら[7]に較べると，かなり保守的な立場をとってきた．

4．直腸癌切除術式選択における術中迅速組織診の適用

いわゆる早期直腸癌の深達度の決定や，前方切除例の肛門側断端，非癌部の長さの確定などに際しては，前者の場合すべての症例について，後者の場合肉眼的に疑問があれば私どもは必ず術中迅速組織診を行っている．従来の凍結切片作製法では，消化管組織などの場合，手技上の問題点のため，迅速組織診の信頼性に，いま一歩およばぬ点があったが，最近 O.C.T. compound で包埋の上，cryostat による薄切を行うことにより，その精度は飛躍的に向上している．

結　語

直腸癌の診断技術が進歩しつつある現況下では，それぞれの症例の癌巣の深達度，占居部位，癌型および転移伸展度に応じ，根治性と術後機能保全との両面を考慮した手術術式が選択適用されるべきで，旧来の劃一的な手術法に拠ることは適当ではない．この点から，私どもも，いわゆる早期直腸癌に対する局所切除法，Ra 以上の癌に対する前方切除法（括約筋機能保全手術）などの適用を工夫しているが，一方では，なお取扱症例の過半を占める stage Ⅲ～Ⅳの症例に対しては，直腸周囲組織ないし漿膜の充分な剔除と，領域リンパ節の郭清を充分に行う拡大根治手技の適用が必要であろう．とくに術後局所再発の頻度の高い下部直腸癌にたいしては，仙骨腹腔合併術式の有利性をみとめており，本法はまた，他術式による局所再発例の再手術の場合の approach としてもすぐれた利点をもっている．

参考文献

1) Bauer, K.H.: Technisches zur abdomino-sakralen Rektumexstirpation, Bruns Beitr. Klin. Chir., **135**: 114－117, 1926.
2) Bauer, K.H.: Über die sacro-abdominelle Rectumexstirpation, Chirurg, **23**: 145－150, 1952.
3) 大腸癌研究会編：大腸癌取扱い規約，金原出版，東京，1977.
4) 大腸癌研究会病理委員会編：大腸・肛門の腫瘤および腫瘍様病変の病理組織学的分類の提案．篠原出版，東京，1976.
5) Goligher, J.C. et al.: Abdominoperineal Resection, Surgical Techniques Illustrated, 2－48, Little Brown Co., Boston, 1977.
6) 北条慶一：大腸癌（下部），特集大腸癌治療の進歩；手術，**31**：1039—1049，1977.
7) 今　充ら：直腸癌に対する低位前方切除術．日臨外誌，**37**：393—395，1976.
8) Lange, K.: Die sacro-abdominale Mastdarm-Exstirpation, Chirurg, **13**: 511－517, 1941.
9) Linder, F.: Carcinoma of the rectum, Jap. J. Surg., **3**: 9－20, 1973.
10) 間島　進ら：腹仙骨式直腸切断術．外科治療，**37**：365—369，1977.
11) 幕内精一：直腸，日本外科手術全書，293—424，日本外科手術全書刊行会，東京，1960.
12) 高木　弘ら：進行直腸癌に対する骨盤内臓器全摘出術8例の経験．手術，**31**：403—413，1977.
13) 戸部隆吉：下位直腸癌に対する拡大根治手術としての腹背合併直腸切断術．外科治療，**36**：48—57，1977.
14) 土屋周二ら：早期大腸癌の診断と治療．手術，**31**：1051—1062，1977.
15) 卜部美代志ら：直腸癌，日本外科学大系，**37**：107—233，中山書店，東京，1973.
16) 山本恵一ら：大腸癌の再発—とくに局所再発とその外科的対策の検討—．外科診療，**18**：185—194，1976.
17) 安富正幸：直腸癌手術の新動向．日本外科学大系，年刊追補 1977—C，154—181，中山書店，東京，1977.