日消外会誌 11（5）：379～383，1978年

肝門部胆管癌の手術成績と型分類

金沢大学医学部第2外科教室
木南義男　高島茂樹
永川宅和　宮崎逸夫

A STUDY ON OPERATIVE RESULTS AND CLASSIFICATION OF TYPES OF CARCINOMA AT THE JUNCTION OF THE MAIN HEPATIC DUCTS

Yoshio KINAMI, Shigeki TAKASHIMA, Takuwa NAGAKAWA, and Itsuo MIYAZAKI
Surgery II, School of Medicine, Kanazawa University

過去18年間に49例の肝門部胆管癌を経験したが，これらの手術成績について検討した．症例の平均年齢は55.1歳で，男女比は2.1：1である．開腹術を受けた45例中，腫瘍切除例は7例（15.6%）で，他は姑息的手術例である．切除例の平均生存月数は生存例を含めて14.4ヵ月であり，最長生存期間は4年3ヵ月であった．一方，1ヵ月以内の手術死亡例を除外した姑息的手術18例の平均生存月数は5.4ヵ月（最長2年3ヵ月）に過ぎなかった．左右肝管合流部における腫瘍の総肝管，右肝管，左肝管のいずれかへの偏在，およびその拡がり方などによって症例を4型に分類し，型と手術法および予後との関係を検索した．その結果，型分類は手術術式の選択に有益であり，予後との間にも関連が推定された．

索引用語：肝門部胆管癌，手術成績，型分類

I. はじめに

肝門部胆管癌は，胆道癌[1)2)]のうちでも外科的治療が最も困難であり，その治療成績も不良[3)4)]といわざるを得ない．その基本的な理由としては解剖学的な要因にあることは明らかである．左右肝管合流部においては，近接して門脈および肝動脈があり，腫瘍の進展によってはこれらの処理が困難となり，腫瘍切除術や胆道再建術の実施に課題が認められる．また，本疾患が伴う病態も重要である．かなりの症例においては，胆管閉塞による高度黄疸[5)6)]をみるのみならず，胆管炎を合併し，肝障害を生じていることが経験されるところである．一方，Klatskin[5)]や他の報告者[4)6)]が述べているごとく，この部位における多くの腫瘍は slow growing であり，転移も遅いといわれ関心が持たれている．この点は，切除術適応外肝門部胆管癌に対して各種内外胆管瘻造設術を行った症例に，比較的長期生存をみることからも推定される．しかしながら，このような症例の頻度は低いと思われ，本症に対するそのような観察に批判的論議[7)]もなされている．

ところで，経皮経肝胆道造影（PTC），内視鏡的胆道造影（ERC）および他の形態学的検査法の進歩により，本症においても手術前に胆道性状や腫瘍の進展度がかなり診断できるようになり，適切な外科的治療法の選択が可能となった．また，腫瘍切除術も拡大の傾向[4)8)~10)]にあり，Fortner ら[11)]の報告にみるごとく肝移植をも試みられている．しかし，本症の治療成績は漸次向上しつつあるとはいえ，いまだ充分とはいいがたい．したがって，著者らは，本症に対する今後の治療指針を得るため，自験例の手術成績を検討した結果，若干の知見を得たので，その成績とともに報告する．

II. 検索症例

1960年から1977年までの18年間に，著者らの施設において経験された肝門部胆管癌症例は49例で，いずれも左右肝管合流部に腫瘍を認めたものである．そのうち，33例は男性で，16例は女性であり，男女比は2.1：1であった．また，これら症例の年齢についてみると，最低は

図1　全症例の年令別分布

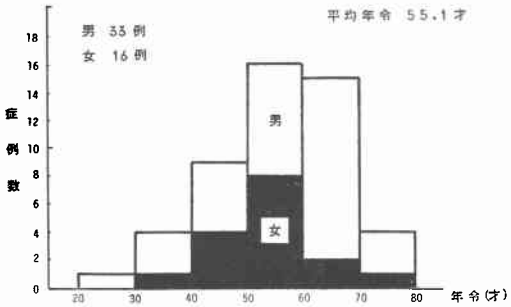

25歳で，最高は73歳であり，平均年齢は55.1歳であった（図1）．なお，45例は手術および胆道造影により肝門部胆管癌が確認され，非手術の4例は胆道造影（PTC）により診断されている．

III.　肝門部胆管癌の型分類

著者らは，手術方法および手術成績を検討する目的で不明例を除いた47例に肝門部胆管癌の型分類を試みた．この型分類は，手術，PTC，ERC および術中胆道造影などの所見にもとづいて行った．すなわち，胆管内の腫瘍の位置および腫瘍の進展程度を考慮に入れ次の4型に分類した（図2）．I型は，左右肝管合流部にある腫瘍が左右肝管および総肝管を閉塞するもので，そのうち腫瘍が左右肝管合流部を主として占拠するものを Ia とし，腫瘍が総肝管内にも認められるものを Ib とした．この型に属するものは24例で，Ia は17例で，Ib は7例であった．II型は，1側肝管と総肝管が腫瘍により閉塞または狭窄するもので，IIa は右肝管閉塞が，IIb は左肝管閉塞が認められるものである．この型に属する症例は4例で，IIa の3例とIIb の1例であった．III型は，

図2　症例の型分類．型不明2例は除外

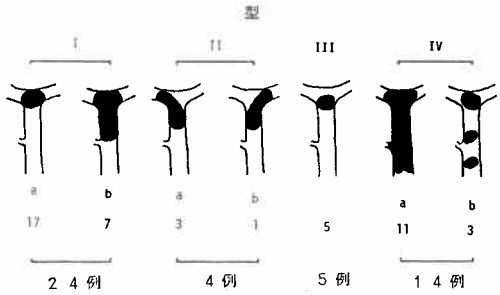

腫瘍が総肝管側にあり左右肝管の連絡が保たれているもので，この型に属する症例は5例であった．IV型は，左右肝管合流部の腫瘍が肝内および肝外胆管に広範囲に進展したもので，IVa は腫瘍の進展が胆管内で連続性に，IVb は不連続あるいは多発性にみられるものである．この型に属する症例は14例であるが，IVa は11例で，IVb は3例であった．なお，非手術例はIおよびIV型が，それぞれ2例ずつにみられた．

IV.　手術内容

全症例のうち，45例に手術が行われ，4例は PTC ドレナージのみ実施されている．腫瘍切除は7例に行われ，切除率は全症例に対し14.3%であるが，手術例に限れば15.6%となる．腫瘍切除例の手術術式についてみると，5例に膵外総胆管から左右肝管までの腫瘍を含む胆

表1　腫瘍切除症例の手術術式と型

術式	切除部位	胆道再建	症例数	型
I	肝外膵外胆管	両側肝管十二指腸吻合術	2	Ib　Ib
II	肝外膵外胆管	両側肝管空腸吻合術	1	III
III	肝外膵外胆管	右肝管結紮、左肝管空腸吻合術	1	IIa
IV	肝外膵外胆管	右肝管右門脈枝結紮、左肝管総胆管吻合術	1	IIa
V	肝外膵外胆管 肝左葉	右肝内胆管空腸吻合術	2	Ia　Ia

図3　45才の女子．左は左葉切除と胆道再建法．右は術後の胆道造影所見

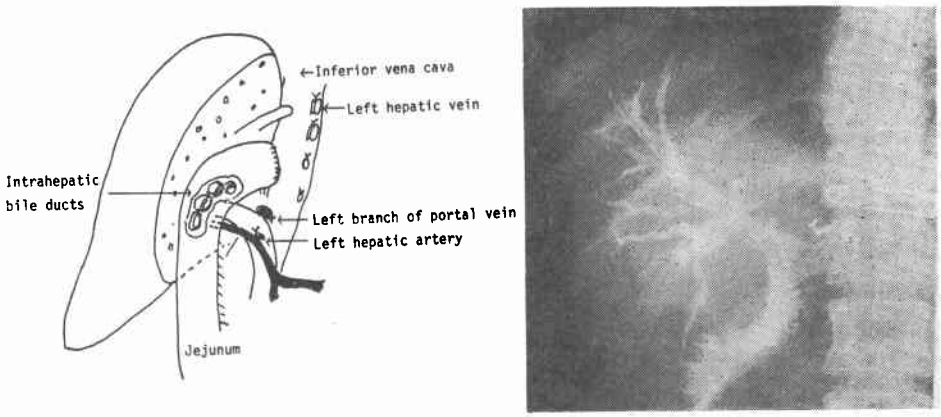

管切除が行われ，2例に肝左葉切除と膵外総胆管から右肝内胆管までの胆管切除が周囲組織を含む en bloc 摘出法で行われた．これら症例の胆道再建術についてみると，2例は両側肝管十二指腸吻合術が，1例は両側肝管空腸吻合術が，1例は右肝管結紮左肝管空腸吻合術が，1例は右肝管右門脈枝結紮左肝管総胆管吻合術が，2例は右肝内胆管空腸吻合術が実施されている（**表1，図3**）．また，これら腫瘍切除例と型分類との関係についてみると，Ⅰ型は4例（4/22，18.2%）に，Ⅱ型は2例（2/4，50%）に，Ⅲ型は1例（1/5，25%）に切除術が行われているが，Ⅳ型には切除例はない．

次に，姑息的手術術式についてみると，11例に腫瘍部を貫通する総胆管切開ドレナージが行われ，11例に左右の肝内胆管を用いた1側または両側のドレナージ手術が，5例に左右の肝内胆管を用いた肝腸吻合術が，さらに4例に胆嚢空腸吻合術が，1例に膵頭十二指腸切除術が実施されている．なお，試験開腹術は6例に行われた（**表2**）．これらの姑息的手術例はいずれも進行あるいは末期例で，腫瘍は胆管の長軸方向および胆管周囲への浸潤進展を生じており，さらに肝臓，周囲臓器および遠

表2　姑息手術術式と型

術式	症例数	型 Ⅰ	Ⅱ	Ⅲ	Ⅳ	不明
Ⅰ．試験開腹術	6	3			3	
Ⅱ．経総胆管腫瘍部貫通胆管ドレナージ	11	8		1	1	1
Ⅲ．肝内胆管ドレナージ	11	5	1	2	2	1
Ⅳ．肝腸吻合術	5	1	1		3	
Ⅴ．胆嚢空腸吻合術	4	1		1	2	
Ⅵ．膵頭十二指腸切除術	1				1	

隔臓器への転移がみられ，時に癌性腹膜炎が認められている．また，比較的限局性を示す腫瘍においても，胆管に対し垂直方向への腫瘍浸潤は門脈への波及を生じており，腫瘍切除不能となっている．一方，高度黄疸をみるのみでなく，かなりの症例において胆管炎を合併し肝機能障害を認め，全身状態の不良をきたしていた．姑息的手術例の型分類と手術術式との間には，かならずしも明らかな関連を認めないが，総胆管切開による胆管ドレナージ例や左右の肝内胆管を用いたドレナージ例では，腫瘍の進展の著しいⅣ型はそれぞれ1，2例ずつにみられるに過ぎない．一方，肝腸吻合術や試験開腹術ではⅣ型が症例の半数以上を占めており注目される．

Ⅴ．手術成績

45例の開腹術を受けた症例中，20例は術後1カ月以内に死亡しており，手術死亡率は実に44.4%に及んでいる．これらの症例と型分類との関係ではⅡ型の1例（25%）が最低の手術死亡率を示したのみで，とくに両者間に明らかな関連をみない．一方，これら症例の死因としてみられるものは，腫瘍進展による末期状態，胆管炎による肝機能不全や敗血症，手術によるショックおよび消化管出血などである．

25例は手術後1カ月以上の生存をみたが，腫瘍切除の7例は全例含まれている（**表3**）．切除例においては，最近手術を行い2カ月生存中のものから最長4年3カ月まで生存し得た症例までみられるが，これらの平均生存

表3　腫瘍切除例の術式別予後

術式	症例数	生存期間
Ⅰ	2	2.5 カ月　1年3カ月
Ⅱ	1	4 カ月
Ⅲ	1	1年10カ月
Ⅳ	1	4年3カ月
Ⅴ	2	2カ月※　3カ月※
計	7	平均　14.4カ月

（※　生存中）

表4　姑息手術例の術式別予後

術式	全症例 症例数	全症例 平均生存期間	1カ月以上生存例 症例数	1カ月以上生存例 平均生存期間
Ⅰ	6	66.3日	3	4 カ月
Ⅱ	11	64.5日	6	3.7カ月
Ⅲ	11	122.7日	5	8.6カ月
Ⅳ	5	128.4日	4	5.1カ月
Ⅴ	4	5.5日	0	—
Ⅵ	1	2　日	0	—
計	38	82.2日	18	5.4カ月

期間は14.4カ月である．そのうち，切除胆管の肝側断端に腫瘍残存をみたものが2例あり，他の1例に断端陽性が疑われている．しかし前2者の1例は胆管の追加切除が行われたが，それについての検索結果は不明であった．これらの症例は，4年3カ月，1年3カ月および2.5カ月の生存を得ている．また，切除胆管断端に腫瘍の残存が疑われた症例は膀胱癌の合併で死亡している．

試験開腹術を含む姑息的手術を行った38例の平均生存期間は82.2日であり，左右の肝内胆管を用いた外瘻造設術例と肝腸吻合術例のそれぞれの平均生存期間が4カ月で最も長い生存となっている．一方，手術死亡例を除いた18例の術後平均生存期間は，5.4カ月であり，胆管内外瘻造設例に若干の延命を認めている（**表4**）．これら

表5　全症例の型別による予後

型	全症例 症例数	全症例 平均生存期間	1ヵ月以上生存例 症例数	1ヵ月以上生存例 平均生存期間
I	24	2.7ヵ月	12	5.0ヵ月
II	4	19.7ヵ月	3	26.0ヵ月
III	5	6.7ヵ月	3	11.0ヵ月
IV	14	1.9ヵ月	7	3.6ヵ月
不明	2	1.0ヵ月	1	2.0ヵ月
計	49	4.2ヵ月	26	8.9ヵ月

症例の死因は，腫瘍の進行にもよるが，不充分な胆汁瘻，それに基づく胆管炎や肝機能不全などであり，11.5ヵ月および2年3ヵ月生存例においても肝膿瘍，胆管炎ならびに肝機能不全で死亡している．非開腹の4例は，PTC による胆管ドレナージ後1ヵ月あるいは1ヵ月以内に，いずれも死亡している．

ところで，型分類不明の2例を除いた47例につき型別による予後を検索した（**表5**）．その結果，II型が19.7ヵ月と最長平均生存期間を示し，III型が6.7ヵ月でこれに続き，他は1.9および2.7ヵ月であった．また，1ヵ月以内の早期死亡例を除外した25例においても，前者と同様の傾向が認められ，II型が最長生存を示し，III型がこれに続いていた．

VI. 考　察

肝門部胆管癌，すなわち左右肝管合流部における癌の症例はかなり以前から報告されていたが，1965年 Klatskin[5] は比較的短期間に13例の症例を経験したことから，それまでの文献が示唆しているごときまれな疾患ではないと述べている．その後も各施設で比較的まとめられた症例が報告されており，Bismuth ら[12]は14年間に80例を経験したと述べている．一方，胆管癌における肝門部胆管癌の占める割合[4]は低くはなく，岡村ら[7]は胆管癌31例のうち肝門部胆管癌は24例であったと述べている．著者らの施設においては，18年間に膨大部癌を含む胆管癌123例中，肝門部胆管癌は49例で40.7%にあたるが，膨大部癌を除けば56.3%にみられ肝門部胆管癌の頻度は高い．著者らが報告した肝門部胆管癌例は，左右肝管合流部に腫瘍が認められた症例を集計したもので，厳密に合流部のみに局在した症例だけを取扱ったものではない．したがって，腫瘍の局在を合流部に限ってみれば17例がこの範疇にはいり，肝門部胆管癌の全胆管癌に対する発生頻度は低下する．しかし，なおかなりの割合で左右肝管合流部に腫瘍がみられることには変りはない．臨床的に肝門部癌として経験されるものには，腫瘍が総肝管や肝内胆管から発生したと思われる症例が含まれ，かなり広い意味で検討[7)13)]されている．実際，上部総肝管癌やその進行例では臨床上，狭義の左右肝管合流部癌と区別する意義を失っている症例がある．このような点を考慮して著者らの症例を検索したが，明らかに区別可能な他の部位の胆管癌とは手術術式に基づく治療成績においてかなりの差がみられる．したがって，少なくとも左右肝管合流部に腫瘍が認められる症例は，他の部位に腫瘍をみるものと別に取扱う必要があると考えている．肝門部胆管癌症例の男女比については報告者により異なり，Terblanche ら[14]や Fortner ら[11]は女性に，Whelton ら[6]や岡村ら[7]は男性に多くみられたとしているが，著者らの症例では男性に多く認められている．また，年齢分布についてみると，20～80歳台に及ぶ報告[14]もあり，比較的若年者にも認められている．

ところで，Whelton ら[6]は Shaldon ら[15]の方法による PTC を行い，肝門部胆管癌に対するその有益性を述べ，診断のみならず手術方法の選択に価値があると強調している．他の報告者も同様の所見を述べているが，Bismuth ら[12]は一回の胆管造影で造影されない肝内胆管枝に対して選択的に胆管造影を実施することにより，肝内胆管の全貌を明らかにし，非切除例の適切な胆道バイパス手術術式を選んでいる．著者らは可能な限り術前に PTC による全胆管の性状の解明を施行しているが，腫瘍の広がりを推定するため他の形態学的検査をも併用している．また，Bismuth ら[12]は肝門部胆管癌の症例を，腫瘍の胆管内における占拠の状態に基づき3型に分類している．著者らは自験例の型について検討した結果，4型に集約したが，手術術式との関係においてはかならずしも明確な所見は得られていない．しかし，切除例においては，広範囲の胆管に腫瘍をみるIV型には切除例は無いのは当然であるが，IIおよびIII型の腫瘍限局例に若干切除例が多い傾向を認めている．一方，非切除例では試験開腹術例や肝腸吻合術例にIV型が多い傾向をみ，胆管ドレナージ例にI型がかなりの割合を占めている．これに対し，型と予後との間には，前者に比し若干の関連がみられた．すなわち，IIおよびIII型では，他の型に比較し，平均生存期間の延長が認められている．これらの所見は，型の判定が腫瘍を含む胆管切除術に有益なこと，あるいは姑息的手術を含む胆道再建術に便利なことなどを示していると思われる．

著者らの切除症例中，2例に右肝管結紮（1例は右門脈枝結紮を含む）が行われ長期生存をみているが，筑

田[16]の実験的研究が示すごとく，一側胆管を用いた胆道再建[10]のみでも充分にその機能が果せることを自験例は示唆している．しかし，この術式は自験例にみるごとく，Ⅱ型を示す症例に適応があると考えている．また，腫瘍を含む胆管切除術が行われているが，切除範囲が少ないため2例は1年以内に死亡している．すなわち，単に切除胆管断端に腫瘍の残存がないというだけでなく，側方向の直接浸潤あるいは転移に注意が必要なことを示しており，最近例には8，13番におよぶ領域リンパ節，後腹膜および肝葉切除を含む en bloc 腫瘍摘出術を実施している．拡大手術の1つである肝葉切除[8)~10)]は，局所における腫瘍切除範囲の不充分さを補うという意味のみならず，浸潤型[1)]を示す type の腫瘍には肝葉内に広く浸潤波及している症例もあることからも考慮すべき術式であると考えている．広範囲の肝葉合併切除については，Quattlebaum ら[17]や Longmire ら[4]の報告がみられ，最近においては Fortner ら[11]は肝門部胆管癌に対し積極的に拡大手術として肝葉切除術を施行し，さらに肝移植をも行っている．著者らの姑息手術は，経総胆管あるいは左右の肝内胆管枝を用いた胆管外瘻造設術と肝腸吻合術からなっているが，とくに前者においては拡大摘出術可能例が含まれていることが推定され，今後の症例においては，注意深い手術術式の選択が望まれた．

肝門部胆管癌例には腫瘍の slow growing や転移が遅いと思われる症例があると報告[5)6)14)17)]されている．著者らもⅢ型を示した症例に左葉を用いた胆管外瘻を造設したところ，2年3ヵ月の生存を得たが，Whelton ら[6]は胆道バイパス手術で2年以上におよぶ長期生存例を多く報告している．これらの事実は姑息的手術に重要な示唆を与えていると考えられている．しかし，自験例の検討では，このような slow growing を示す腫瘍例は実際には少ないと考えざるを得ず，積極的治療法が期待される．ところで，胆道バイパス手術例では術後における患者管理が重要であり，特に胆管炎に対する治療を常に念頭におく必要がある．Terblanche ら[14]は胆管炎の対策として稀釈した抗生物質溶液で胆管洗滌を行っているが，自験例においても同様の処置で反復する胆管炎の治療がなされている．

肝門部胆管癌は解剖学的理由から外科的にも治療困難な領域に属するが，他の部位の胆管癌より治療成績は低いのが現況といえよう．しかしながら，近年にいたり診断技術の進歩とともに積極的な治療が行われており，今後において適切な治療方針の確立が期待されるところである．

VII. むすび

著者らは，教室において経験した肝門部胆管癌49例の手術成績について検討した．これらの症例は，左右肝管合流部における腫瘍の局在状態から4型に分類された．この型分類は手術術式の選択に有益であり，治療成績との間に関連が認められた．最近例では肝葉切除を含む拡大手術を試みている．

文　献

1) 宮崎逸夫ほか：胆管癌—特にその発生部位並びに形状を中心に—．日本医事新報，**2351**：3—8，1969．
2) 宮崎逸夫ほか：胆管癌手術の根治性．臨床成人病，**6**：147—151，1976．
3) Sako, K., et al.: Carcinoma of the extrahepatic bile ducts. Review of the literature and report of six cases. Surgery, **41**: 416—437, 1957.
4) Longmire, W.P., et al.: Carcinoma of the extrahepatic biliary tract. Ann. Surg., **178**: 333—345, 1973.
5) Klatskin, G.: Adenocarcinoma of the hepatic duct at its bifurcation within the porta hepatis. An unusual tumor with distinctive clinical and pathological features. Amer. J. Med., **38**: 241—256, 1965.
6) Whelton, M.J., et al.: Carcinoma at the junction of the main hepatic ducts. Quart. J. Med., **38**: 211—230, 1969.
7) 岡村隆夫ほか：肝門部胆管癌の治療—とくに切除例を中心として—．外科，**38**：867—873，1976．
8) Cady, B., et al.: Surgical resection of intrahepatic bile duct cancer. Am. J. Surg., **118**: 104—107, 1969.
9) 岩崎洋治ほか：肝門部胆管癌に対する手術術式．手術，**30**：795—803，1976．
10) 土屋凉一：肝門部胆管癌の切除術．日臨外，**38**：733—736，1977．
11) Fortner, J.G., et al.: Surgical management of carcinoma of the junction of the main hepatic ducts. Ann. Surg., **184**: 68—73, 1976.
12) Bismuth, H., et al.: Intrahepatic cholangioenteric anastomosis in carcinoma of the hilus of the liver. Surg. Gynecol. Obstet., **140**: 170—178, 1975.
13) 黒柳弥寿雄ほか：胆管癌の外科治療．外科，**35**: 391—401，1973．
14) Terblanche, J., et al.: Prolonged palliation in carcinoma of the main hepatic duct junction. Surg., **71**: 720—731, 1972.
15) Shaldon, S., et al.: Percutaneous transhepatic cholangiography. Gastroenterology, **42**: 371—379, 1962.
16) Chikuda, T.: An experimental study on partial drainage of bile in obstructive jaundice. Arch. Jap. Chir., **34**: 234—256, 1965.
17) Quattlebaum, J.K., et al.: Malignant obstruction of the major hepatic ducts. Ann. Surg., **161**: 876—889, 1965.