日消外会誌　11（5）：384～388，1978年

症　例

胆嚢欠損を伴つた重複十二指腸早期癌の1例

鳥取大学第1外科
井上　雅勝　田中　繁　阿部　重郎
西村　興亜　安達　秀雄　古賀　成昌
益田赤十字病院外科
山　代　昇

A CASE OF EARLY CANCER OF THE DUPLICATE DUODENUM ACCOMPANIED WITH ABSENCE OF THE GALLBLADDER

Masakatsu INOUE, Shigeru TANAKA, Juro ABE, Okitsugu NISHIMURA
Hideo ANDACHI, Shigemasa KOGA and Noboru YAMASHIRO*
1st Department of Surgery, Tottori University School of Medicine, and Masuda Redcross Hospital*

索引用語：消化管重複症，重複十二指腸，胆嚢欠損，十二指腸早期癌，吐血

緒　言

消化管重複症は比較的まれな疾患で，このうち，重複十二指腸はさらにまれである．私どもが調査し得た範囲では，本症は本邦において1976年までに11例報告されているにすぎない[1)~11)]．私どもは，十二指腸粘膜下嚢腫の診断の下に手術を行い，病理検査の結果，重複十二指腸と判明し，しかも，重複十二指腸粘膜に早期癌の発生をみ，さらに胆嚢欠損を伴っていたきわめてまれな症例を経験したのでこれを報告し，あわせて，本邦報告例についても検討を加えたい．

症　例

41歳，女性

主訴：吐血

既往歴：28歳時，胃潰瘍，胆嚢炎，保存的治療により軽快．

家族歴：特記すべきものはない．

現病歴：当科来院約2カ月前，夕食後突然吐血を来たし，同時に右季肋部痛を覚えた．某医で輸血などの保存的治療を受け軽快，胃腸透視の結果，十二指腸下行脚の拡張を指摘され，精査のため，当科を紹介された．

入院時所見：体格中等度，栄養状態良好，黄疸，貧血などはなく，循環器，呼吸器，神経系にも異常を認めず．腹部には右季肋部に軽度圧痛を認める以外，平担でとくに膨隆なく，腫瘤も触知されず，肝，脾，腎も触知されない．

一般検査成績：表1に示すごとく，アルカリフォスファターゼの軽度上昇を認める以外，著変はない．便潜血反応は陽性．心電図，胸部X線所見にも異常はない．

表1　臨床検査所見

血液一般所見		**肝機能所見**	
赤血球	399×10⁴	総ビリルビン	0.4mg/dl
白血球	5,400	直接ビリルビン	0.2mg/dl
ヘモグロビン	13.3g/dl	T. U. T.	3.1u
ヘマトクリット	39%	Z. S. T.	5.5u
出血時間	2分30秒	CCLF	(−)
凝固時間	9分	GOT	5u
血清蛋白	7.2g/dl	GPT	5u
		アルカリフォスファターゼ	12KA
		総コレステロール	182mg/dl
尿一般所見		**電解質**	
ウロビリノーゲン	正常	Na	143mEq/L
蛋白	(−)	K	4.2mEq/L
糖	(−)	Cl	108mEq/L

胃腸X線検査所見：胃は下垂しているが陰影欠損，ニッシェなどは認められず，十二指腸球部は正常，十二指腸下行脚は，高度に拡張，下行脚下端はとくに下垂し拡張している．拡張部には腫瘤による陰影欠損を疑わせる所見がみられる（図1）．

図1　胃腸透視．十二指腸下行脚は，高度に拡張し下垂している．

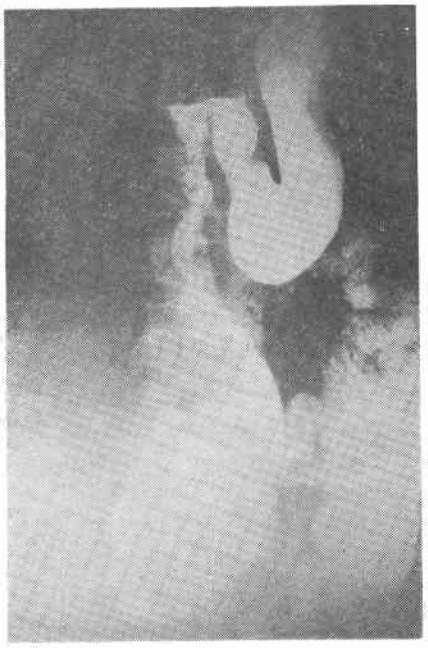

内視鏡所見：十二指腸下行脚後壁に全体的な膨隆が認められ，その表面は正常十二指腸粘膜で，色調の変化はなく，鉗子で押すと粘膜下嚢腫を思わせる所見であった．

胆道造影所見：胆嚢は造影されず，総胆管の拡張が認められた以外，とくに異常所見はなかった．

以上の所見より十二指腸粘膜下嚢腫と診断，手術を施行した．

手術所見：上腹部正中切開．**図2**に示すような右上腹部を充満する児頭大の嚢腫が認められた．この嚢腫は十二指腸下行脚と漿膜筋層と同一とする十二指腸粘膜下嚢腫と思われた．肝床を検すると，胆嚢が存在せず，胆嚢欠損の状態であった．嚢腫では後壁で胆道と交通があり，胆汁の流入が認められた．嚢腫を十二指腸下行脚の長軸に沿って切除，摘出した．

摘出標本所見：嚢腫を切開すると大きさ32.0×18.0cm×0.5cmの嚢腫で，内容物は，胆汁と血液を混じたもので，ビリルビン石161個を認めた．嚢腫粘膜の一部に5.0cm×4.2cmのビラン様の浅い陥凹が認められ（**図3**），これが術前の吐血の原因となったものと考えられる．また胆道と交通する瘻管が認められた．

病理組織学的所見：嚢腫と十二指腸との隔壁に相当す

図2　手術所見．右上腹部を充満する児頭大の嚢腫（重複腸管）が認められる．

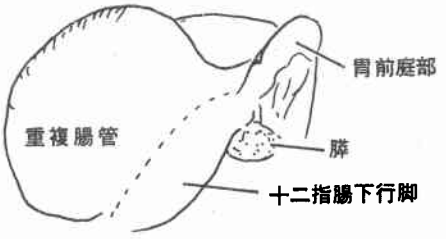

図3　摘出標本所見．32.0cm×18.0cm× 0.5cmの嚢腫，粘膜の一部に 5.0cm× 4.2cm のビラン様陥凹が認められる．この部に早期癌が認められた．

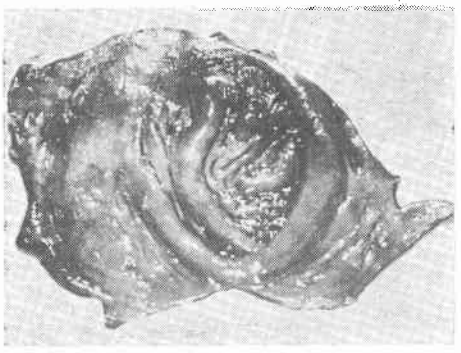

図4　病理組織．嚢腫と十二指腸との隔壁に相当する部分．上面：十二指腸側，下面：嚢腫側．

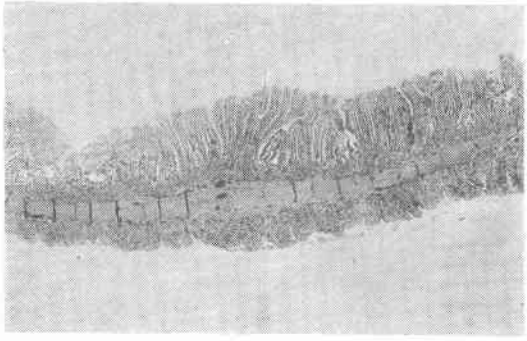

図5　病理組織．嚢腫（重複十二指腸）のビラン陥凹部，腺管状腺癌が認められる．
深達度 sm，a：弱拡大，b：強拡大．

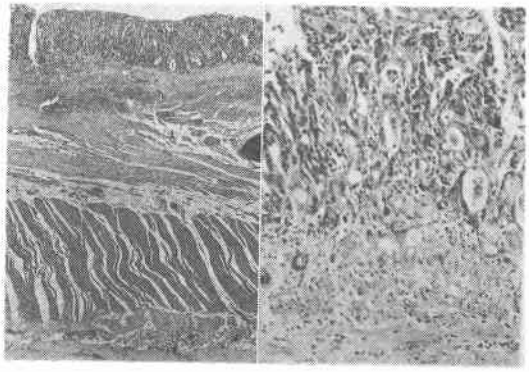

図6　全体シェーマ像，胆嚢欠損，重複十二指腸，早期癌の位置を示す．

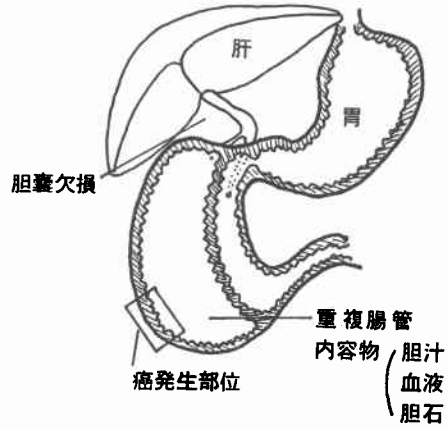

る部分は，**図4**のごとくで，粘膜筋層をそれぞれ有する腸粘膜が合わさっているかのごとくである．**図4**の下面は嚢腫面で，絨毛が低く，固有粘膜層には，細胞浸潤と胚中心を有するリンパ濾胞が存在していた．この嚢腫の粘膜は十二指腸粘膜と同様に，Paneth 細胞，胚細胞などより構成される腸粘膜の組織所見を示し，本症は重複十二指腸と診断された．さらに，肉眼的にみられたビラン様陥凹部は，**図6**に示す重複十二指腸壁の一部に相当し，組織学的に腺管状腺癌が認められ（**図5　a. b.**），その深達度は sm であった．すなわち，重複十二指腸の早期癌が認められた．

表2　十二指腸重複症（本邦報告例）

報告者（年度）	年令	性	主訴および症状	重複腸管発生部位	手術々式	内容
神　貫（1960）	28才	女	心窩部痛・食後悪心	第2部 vater 乳頭内下方	摘　出	黄色透明液体
木　村（1963）	39才	男	嘔吐（十二指腸潰瘍合併）	第2部（胆道と交通）	不　明	胆　汁
幕　内（1964）	1カ月	男	嘔吐・腹部腫瘤	第2部　後　壁	切除（Ⅱ期手術）	不　明
湯　美（1966）	56才	男	症状なし（胃集検にて発見）	第2部　後　壁	切　除	不　明
日　野（1967）	41日	女	嘔吐・腹部腫瘤	第1部　前壁下方	切除（ビルロートⅠ法）	黄色透明液体
後　藤（1967）	22才	男	嘔吐・心窩部痛	第3．4部　上方	摘　出	コーヒー牛乳様液体
高　橋（1973）	1カ月	男	嘔　吐	第1部	切　除	不　明
加　藤（1975）	32才	男	心窩部痛	第2部　内前方	摘　出	黄色透明液体
奥　田（1975）	20才	女	心窩部痛	第2部　内　方	摘　出	透明粘液
田　浦（1976）	45才	男	不　明	第2部　内前方	切　除	粘　液
田　浦（1976）	53才	女	不　明	第1部　前　壁		粘　液
自験例（1977）	41才	女	吐　血	第2部後壁（胆道と交通）	切　除	胆汁・胆石

表　2.

術後経過：経過良好にて，術後28日目に治癒退院した．

考　察

消化管重複症の名称は，従来，腸管嚢腫などと呼ばれていたものを，Ladd and Gross[12]が，重複腸管"duplication of the alimentary tract"と呼ぶことを提唱した．Ladd and Gross によると本症はつぎの条件を満すものとして，1) 球状または管状の内腔のある構造をなし，2) その壁に平滑筋層を有し，消化管に似た粘膜を持つこと，3) 消化器のいずれかの部分に密着していることなどの点があげられている．消化管重複症は，きわめてまれな疾患とされてきたが，最近ではその報告例が急増している．1970年池田[13]らは74例を集計報告しており，決してまれな疾患とはいえない．しかし，消化管重複症を十二指腸に限ってみると，本邦では，稗貫の報告[1]以来，私どもの調べた範囲で，自験例を含め12例にすぎない（表2）．また，自験例のごとく胆嚢欠損の合併，重複腸管に癌（早期癌）の発症をみたものは，いまだ報告例を見ていない．一方，欧米では，1965年 Inouye[14] は55例の重複十二指腸を集計しており，その後も多くの報告例がみられている．以下十二指腸重複症の本邦報告例11例と，自験例を加えた計12例について統計的観察を試みたい．

本症の発生については，今日なお定説はないが Bremer の胎生期における腸管の再開通障害により生ずるという説が有力であるが，その発生要因は現在完全に解明されるにいたっていない．本邦報告例では，3例をのぞき他の9例は成人例である．男女比は7：5で男が多くなっている．Inouye らによれば55例中33例が10歳未満であり，発生男女比はほぼ同数であると述べている．

本症の症状としては，本邦報告例中，悪心，嘔吐を訴えたもの4例，心窩部痛を訴えたもの3例，吐血を発症したもの2例，腹部腫瘤を触知したもの2例，不明1例となっている．木村[2]らの報告した吐血症例は，十二指腸潰瘍の共存による出血例と思われるが，自験例では重複腸管ビラン部（早期癌部）よりの出血と考えられる．Inouye[14] によると10％前後の出血例が報告されている．また Tommpson[15] によると潰瘍共存例は，まれであり，重複腸管内に生じた，ビラン，潰瘍からの出血が多いと述べている．つぎに，欧米例では重複腸管粘膜が異所性粘膜によっておおわれていたとする報告がみられるが[14][15]，本報例では，すべて隣接腸管由来の粘膜でおおわれている．自験例のごとく重複十二指腸内に癌の発生，しかも早期癌が見出されたものは，私どもの調べた範囲では見当らない．

本症の好発部位は十二指腸第1部，第2部の内側前壁に多いとされるが[6]，本邦例も，十二指腸第1部に存在したもの3例，第2部7例，第3，第4部1例，と十二指腸1，2部に多く発生している．重複腸管は，大半は非交通性であるといわれているが，時に胃，腸，胆管と交通することがあり，本邦例も，自験例も含め2例に胆道との交通が認められている．

重複腸管はしばしば他の奇形を合併している．重要な合併奇形は，総腸間膜症，脊椎系の奇形，および泌尿生殖器系の奇形である．しかし，本邦報告例の重複十二指腸症例では，合併奇形はみられず，自験例の胆嚢欠損合併だけである．胆嚢欠損症の本邦報告例は成人例に限ると，私どもの調べた範囲では19例であり，まれな奇形である[20)~34)]．重複十二指腸症に早期癌を合併した例は，いまだ報告例はない．十二指腸の早期癌症例自体もまれで，本邦報告例は8例にすぎない[35)~41)]．

重複十二指腸の術前診断は困難で，本邦例のいずれも胃腸透視による十二指腸の異常は認められてはいるが，確診はなされておらず，全例のうち2症例に胆道との交通が認められており，術前の胆道造影も重要であると思われる．

治療は外科的に行われるが，腸管壁に密着していることが多いため，重複腸管のみの摘出は困難で，大部分は隣接臓器と共に切除される．本邦報告例中，摘出または切除されたものは10例，不明2例となっている．私どもの症例のごとく，重複腸管に癌がある場合には，これに対する配慮も必要であるが，術前の診断はきわめて困難なため，私どもの症例ではリンパ節廓清などは行われていない．

結　語

私どもは，41歳の女性で吐血を主訴として来院，検査の結果十二指腸粘膜下嚢腫と診断，手術を施行した．その結果，本例は重複十二指腸を有し，しかも重複十二指腸粘膜に早期癌の発生と，さらに胆嚢欠損を伴ったきわめてまれな症例と判明した．よって本例を紹介するとともに，本邦重複十二指腸症例および胆嚢欠損症例さらに十二指腸早期癌症例について若干の考察を行った．

（本稿の要旨は第7回日本消化器外科学会大会において発表した．）

文　献

1) 稗貫　博ほか：十二指腸に発生した腸管性嚢腫の1例．臨消，8：525～528，1960.
2) 木村　元ほか：興味ある胆道系疾患の2例．日内会誌，52：113～119，1963.
3) 幕内精一ほか：胆管嚢腫を思わせた消化管重複奇形の1治験例．日臨外医会誌，25：152，1964.
4) 日野博光ほか：乳児十二指腸重複腸管症の1治験例．小臨，20：700～703，1967.
5) 後藤　久ほか：重複十二指腸の1治験例．外科治療，17：355～358，1967.
6) 加藤栄一ほか：十二指腸重複症の1例．外科，37：1669～1672，1975.
7) 田浦晴也ほか：十二指腸重複症の臨床知見と微細構造．日消会誌，73：1427，1976.
8) 渥美　久ほか：十二指腸重複腸管の1例．日消会誌，63：110，1966.
9) 高橋希一ほか：十二指腸々管重複症の治験例．日小外会誌，9：543，1973.
10) 高井清一ほか：消化管重複症の2例．日小外会誌，9：542，1973.
11) 奥田庚三ほか：重複十二指腸の1症例と本邦消化管重複症の文献的考察．京府医大誌，84：179～187，1975.
12) Ladd, W. and Gross, R.E.: Surgical treatment of dupl cations of the alimentary tract. Enterogenous cysts, enteric cysts, or ileum duplex. Surg. Gynec. Obstet., **70**: 295—307, 1940.
13) 池田恵一ほか：腸管重複症．臨床外科，25：833～839，1970.
14) Inouye, W.Y.: Duodenal Duplication. Anals of Surgery. **162**: 910—916, 1965.
15) Tommpson, N.W.: Duplication of the duodenum in the adult. Arch. Surg., **94**: 301—306, 1967.
16) 石山福二郎：総輸胆管閉塞石症を招来せる先天性胆嚢欠損症に就て．東医事新誌，2530：1301，1927.
17) 河石九二夫：胆嚢なき胆石症の手術例．日外会誌，30：658～659，1929.
18) 村山長一：分葉肝を伴う先天性胆嚢欠損の1例．東医事新誌，2882：1633～1635，1934.
19) 竹内司郎：先天性胆嚢欠損者に見られたる非穿孔性胆汁性腹膜炎．名医会誌，53：256，1941.
20) 雨宮三代次：胆管閉塞結石を伴う先天性無胆嚢症の1例．外科，10：614～616，1948.
21) 鵜飼昌訓：胆嚢欠損症の1例．名医会誌，70：1445～1448，1955.
22) 佐々木五郎ほか：先天性胆嚢欠損症の1例．日医大誌，24：944～945，1957.
23) 安部井徹：無胆嚢症の1例．日内会誌，45：1203，1957.
24) 滝川一尚：先天性胆嚢欠損を伴える亜急性淋巴性白血肉腫症の1剖検例．米子医誌．9：157，1958.
25) 村上栄一郎ほか：先天性胆嚢欠損症の1例．外科，20：670，1959.
26) 間野清志ほか：無胆嚢症の1例．岡山医誌，73：200，1961.
27) 前多豊吉：無胆嚢症の1例．秋田医師会誌，13：82～84，1961.
28) 間野清志ほか：肝ジストマ症を合併した無胆嚢症の1例．岡山医誌，74：618，1962.
29) 泉　雄勝ほか：外科診療，8：109，1966.
30) 中山孝雄ほか：無胆嚢症の1例．日医大誌，13：181，1965.
31) 前田　晃ほか：先天性胆嚢欠損症の1例．北海道外科誌，11：87，1966.
32) 千葉庸夫ほか：先天性胆嚢欠損症の1例．外科，32：528～532，1970.
33) 許斐康熙ほか：先天性胆嚢欠損症の1例．臨外，28：719～722，1973.
34) 大沢　直ほか：興味ある胆道奇形の1例．外科，37：1673～1677，1975.
35) 三戸康郎ほか：早期十二指腸癌．胃と腸，7：1377～1383，1972.
36) 福田武隼ほか：術前 Papillom と診断された乳頭部早期癌の1治験例．日消会誌，70：295，1973.
37) 荒木京二郎ほか：早期 Vater 乳頭部癌の2例．日臨外会誌，34：497～498，1973.
38) 辰己駿一ほか：腸嚢胞と併存した原発性早期十二指腸癌の1症例．胃と腸，10：469～475，1975.
39) 狩野　敦ほか：JF-B で診断した Vater 氏乳頭部癌の3例，Gastroent Endoscopy，17：41，1975.
40) 和田輝洋ほか：臨床的に早期と考えられた頭乳部癌の4例．日臨外会誌，36：461，1975.
41) 三宅　勝ほか：原発性早期十二指腸球部癌の1例．胃と腸，12：813～817，1977.