日消外会誌　11（7）：534～538，1978年

症　例

直腸神経鞘腫の1治験例

杏林大学第2外科
久保川　潔　　鍋谷　欣市　　花岡　建夫
小野沢君夫　　滝川　弘志　　本島　悌司
新井　裕二　　川原　哲夫

NEURINOMA OF THE RECTUM : REPORT OF A CASE

Kiyoshi KUBOKAWA, Kinichi NABEYA, Tateo HANAOKA, Kimio ONOZAWA, Hiroshi TAKIGAWA, Teiji MOTOJIMA, Yuji ARAI and Tetsuo KAWAHARA
The Second Department of Surgery, Kyorin University School of Medicine

索引用語：直腸神経鞘腫，肛門出血，直腸粘膜下腫瘤，Pull-through 法直腸切除術，Schwann 細胞

神経鞘腫が，消化管に発生することは少なく，とくに，胃以外に発生することはまれとされている．最近，われわれは直腸に発生し，術前に確定診断を得た神経鞘腫の1例を経験したので報告する．

症例：高○清○，60歳，女性．

主訴：肛門出血

家族歴：母が胃癌で死亡しているが，ほかに特記すべきことはない．

既応歴：特記すべきことはない．

現病歴：若い頃より便秘がちであったが，昭和50年8月中旬より残便感が出現し，また便の一側が丸く，他側が圧排された形で出てくるようになった．10月24日，排便時にポタポタと肛門出血が出現し，翌25日に当科外来を受診した．

便通は1日1回，下痢はなく，食欲良好で体重の減少もない．直腸指診で5時から9時に表面平滑な腫瘤の下縁を触れ，注腸X線検査（**図1**）で，直腸に表面平滑な巨大腫瘤を認めた．直腸平滑筋腫の疑いで，11月18日，精査および手術のために入院した．

入院時所見：体格中等度，栄養良好，顔貌正常，皮膚には色素斑，腫瘤なく，眼球結膜に黄疸なく，また貧血を認めない．身体各部のリンパ節腫脹もない．腹部は平坦で，圧痛なく，腫瘤，肝，腎，脾は触れない．

胸部理学的所見，胸部X線検査，心電図等で心肺ともに異常はなかった．神経学的にも異常はない．

内視鏡所見：肛門より2cm から8cm まで，直腸後壁5時から9時に，直腸粘膜下腫瘤を認めた．表面の粘膜は平滑・緊張性で，陥凹，潰瘍はなく，特に異常は認めない．なお，内視鏡下の生検切片の組織学的検索では，扁平上皮性粘膜組織に混在して，少量の腫瘍組織が採取され，マロリー染色では青染し，神経鞘腫の組織学的診断を得た（**図2**）．

術前検査所見：**表1**のごとく，血算，血液生化学検査，尿検査に特に異常は認められず，婦人科的にも異常は認められない．

生検所見より，直腸神経鞘腫の術前診断を得て，11月27日手術を行った．

手術所見：全身麻酔下で，腹会陰式直腸切除術を施行した．開腹時所見としては，腹腔内諸臓器に異常なく，腫瘤は主に下部直腸にあり，一部腹膜反転部を越え，上部直腸におよんでいた．子宮などの周囲組織との癒着はなく，腫瘤周囲の剝離は容易であった．次いで截石位とし，肛門括約筋を保存するように，（Pull-through 法）にて直腸切除術を行い，会陰部にS状結腸による肛門を造設した．

切除標本：直腸後壁右寄りに，10×9×10cm の腫瘤があり，腫瘤の大部分は直腸内腔に突出している．内腔面は直腸粘膜に覆われ，潰瘍，陥凹はないが，軽度の発

図1　注腸X線検査像．直腸右側に巨大な陰影欠損を認める．辺縁は平滑で，潰瘍性ないし陥凹性病変は認められない．S状結腸はやゝ長いが，拡張は認められない．

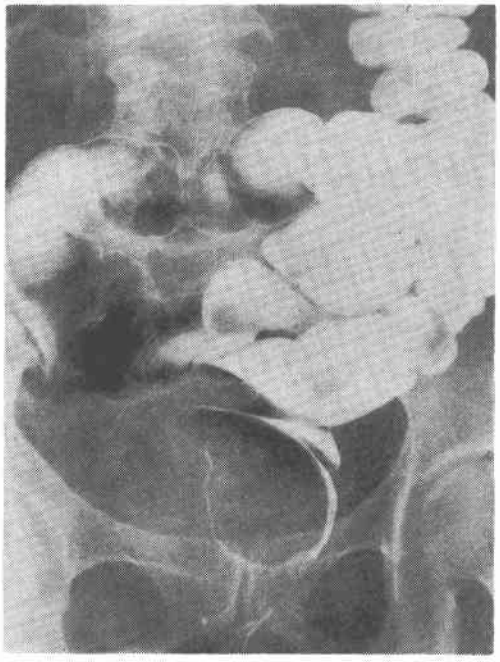

図2　生検組織像（H-E 染色）．粘膜下に図のような腫瘍組織がみられた．腫瘍組織は，紡錘形の細長い胞体をもつ細胞の束状配列からなる．

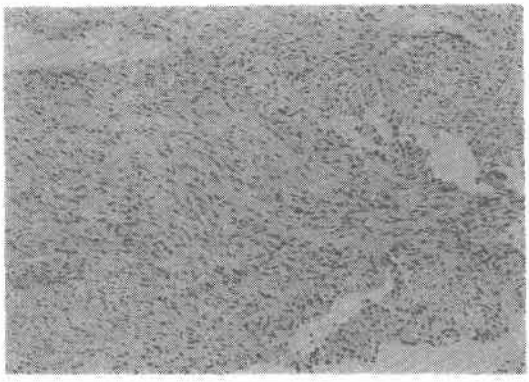

赤，びらんが認められる．腫瘤の割面は，灰黄白色で，中心部に広範な嚢胞変性を伴い，ほぼ壁全層を占めている（**図3**）．

病理組織学的所見：HE 染色では，線維状胞体をもち，紡錘形ないし楕円形の核をもつ腫瘍細胞が束状に配列し，一部に観兵式配列も認められた．悪性像は認められない（**図4**）．マロリー染色では，生検組織像と同様で，平滑筋性腫瘍と鑑別され，神経鞘腫と診断された．

表1　術前検査成績

血液一般検査：		ALP	6.4
Hb	12.8g/dl	AMY	103
Ht	37%	Ca	9.5mg/dl
WBC	6000	CPK	35.8
RBC	416×10^4	GOT	18
C.I.	0.88	GPT	7
PBC	29.1×10^4	LDH	257mIU
Hemogram		Na	142mEq/l
Seg.	47	K	4.3mEq/l
Eosino.	3	Cl	104mEq/l
Mono.	1	B.S.	94mg/dl
Lympho.	49	I.I.	8MGU
血液生化学検査：		尿検査：	
TP	7.6g/dl	gravity	1.019
A/G	1.2	pH	7.0
ZTT	15.0	prot.	(−)
TTT	1.1	glucose	(−)
TC	342mg/dl	urobilinogen	(±)
UN	10mg/dl		

図3　切除標本．図は腫瘍を含めた直腸の縦割像であり，右が口側，左が肛門側である．腫瘍割面中心部に嚢胞変性が認められる．腫瘍は直腸内腔に突出し，直腸粘膜は正常である．

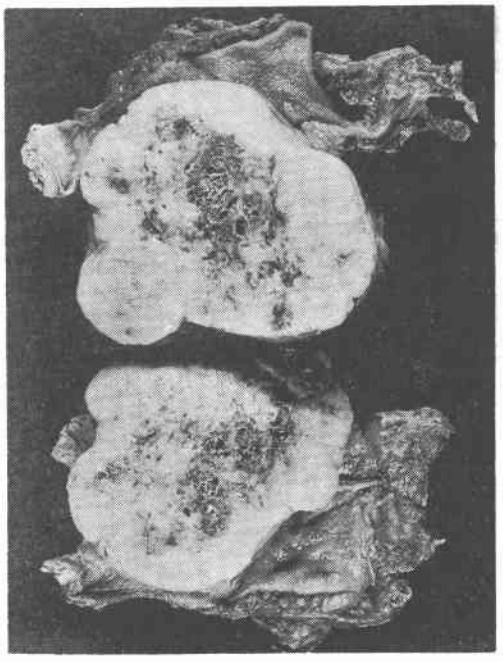

術後経過：術後の経過は順調で，第59病日に退院した．肛門括約筋の緊張は良好で，術後約2年の現在，再

表2　本邦直腸神経鞘症例

症例	報告者 年次	年齢 性	主症状	発生部位	大きさ	術前診断	手術々式
1	児玉 1939	60 男	腹痛	前壁5cm	鶏卵大	直腸癌	直腸切断術
2	早坂 1959	62 女	肛門痛 肛門出血	前壁5cm	10×9×5 cm	直腸筋腫	直腸切断術
3	岸野 1961	61 女	肛門部圧迫感	後壁3cm	小指頭大～鶏卵大	直腸悪性腫瘍	直腸切断術
4	前田 1972	37 男	排便困難 肛門出血	2cm	10×9×8 cm	直腸癌	腫瘤剔出術
5	前田 1972	64 男	排便困難	後壁7cm	双手拳大	直腸癌	直腸切断術
6	林 1973	62 男	排便困難 肛門痛	不明	不明 (多発性)	試摘により良性神経鞘腫	直腸切断術
7	増田 1975	38 男	排便困難 便柱狭小化	前壁3cm	最大径 13cm	神経原性又は筋原性肉腫	不明
8	熊本 1977	61 男	肛門痛 肛門出血	左前壁3cm	4×5×2 cm	直腸平滑筋腫の疑い	直腸切断術
9	本症例	60 女	肛門出血	後壁2cm	10×9×10 cm	直腸神経鞘腫	Pull-through法 直腸切除術

図4　切除標本組織像（H-E 染色）．細長い線維状胞体に，紡錘形ないし随円形の核をもつ腫瘍細胞が束状に配列している．核分裂像はなく，悪性所見は認められない．

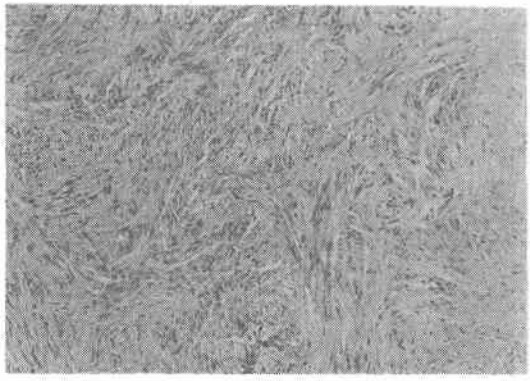

発の徴なく，排便に何ら不便を感じない．

考　察

従来，神経線維性腫瘍は神経線維腫と呼ばれ，内外神経鞘から発生した線維腫と考えられてきた．1909年 Masson[1] は Schwannoma の語を提唱し，その後 Palmer[2] も，この語を用いている．1910年 Verocay[3] は，神経線維腫とは別に神経鞘を形成する Schwann 細胞から発生する腫瘍が存在することを明らかにし，Neurinom と命名した．Neurinom（神経鞘腫）は，Schwannoma, Neurilemoma とも呼ばれるが，現在この腫瘍は Schwann 細胞の腫瘍であるということは，一般的見解となっている．

一方，Fisher ら[4] は電顕的観察から，神経線維腫と神経鞘腫の差は単に膠原線維の量的な差にすぎず，両者ともに腫瘍構成細胞は Schwann 細胞であり，神経線維腫は fibrifying Schwannoma といえよう，と述べている．

現在，神経線維腫と神経鞘腫の異同については意見の一致はみられないが，細胞成分の多いものを神経鞘腫，線維成分の多いものを神経線維腫と呼ぶのが趨勢のようである．

消化管に発生する神経性腫瘍は少く，本邦では，胃については，本島ら（1974）[5] が125例について報告している．小腸については，贄田ら（1972）[6] が36例を集計報告しているが，結腸や直腸ではきわめてまれと思われる．信田ら[7] によれば，1968年から1974年までの7年間に本邦で報告された消化管神経性腫瘍は，胃に48例，小腸に12例，直腸に1例で，食道および結腸には報告例がない．

直腸神経性腫瘍については，1924年 Krekeler[8] が報告したのが最初であり，外国では，その後，Butler ら[9] や Sabchareon ら[10] の報告がある．また結腸例を含め Weston ら[11] の集計報告があるが，どの報告もきわめてまれであると述べている．本邦では，1939年児玉[12] が始めて報告し，今回われわれが集計しえた限りでは，自験例を加え，9例にすぎない（表2）．

以下，われわれの集計した症例について文献的考察を加える．

性別については，Weston ら[11] は男女ほぼ同数と述べているが，Butler ら[9] やわれわれの集計（男6例，女3

例）では男に多い．

年齢分布をみると，われわれの集計例では30歳代2例と60歳代7例であるが，Butler ら[9]の11例では，70歳代の2例を除けば，われわれの集計例よりも，全体に若い．

症状としては，Sabchareon ら[10]は，普通無症状で，大神経が侵された場合に，末梢の知覚障害や麻痺が起こると述べているが，Butler ら[9]やわれわれの集計例では直腸腫瘤による一般的症状が主である．われわれの集計例では，排便困難，肛門出血，肛門痛が多く，排尿困難を伴なった症例1と症例7はいずれも，直腸前壁に発生したものである．

われわれの集計例では，多くは肛門より5cm 内外に発生し，大きさは小指頭大から双手拳大までであるが，症例3と症例6および，Butler ら[9]の11例中1例は多発例であった．

術前診断は，直腸指診，内視鏡，注腸X線検査などで腫瘤を認めても，生検を行わねば，平滑筋腫等，他の直腸非上皮性腫瘍との鑑別は困難である．われわれは，生検により術前に神経鞘腫の診断を得たが，症例7と症例8では，生検によっても確診を得ておらず，神経鞘腫の組織学的診断の困難さを物語っているものと思われる．また皮膚に café au lait spots や腫瘤が存在し，直腸腫瘤が認められれば，神経線維腫の可能性が強くなり，診断の一助となろう．

治療は外科的に腫瘍摘出あるいは直腸切除または切断する以外にない．われわれの集計例では，術前診断で悪性腫瘍としたものが多く，また直腸という位置的関係および腫瘤の大きさから直腸切断術が多く行われている．また多発性の場合や悪性の疑われる場合は直腸切断術の適応となろう．

悪性例に関して，われわれの集計例では，転移陽性例はないが，症例1，3，4，7の4例が悪性ないし悪性の可能性が考えられる例で，9例中4例を占めている．これは，胃神経性腫瘍，および小腸神経性腫瘍の悪性例が，それぞれ，6％（本島ら[5]），27％（贄田ら[6]）であることと比較すると，直腸では高率である．以上のように直腸神経性腫瘍は，症例数は少ないが，悪性例が高頻度に認められ，治療にさいし，充分考慮すべきであると考えられる．

結　語

術前に確定診断を得た直腸神経鞘腫の1例について報告した．直腸神経鞘腫は，本邦，外国を問わず，きわめて少ない．これらについて検討したが，悪性ないし悪性の可能性の考えられる例が9例中4例と高率にみられ，治療上注意すべきと考える．

（本論文の要旨は，第146回日本消化器病学会関東甲信越地方会において発表した．）

文　献

1) Masson, P.: Les névromes ganglionnaires du grand sympathique. Thèse, Paris. Paris. G. Steinheil, 72, 1909.
2) Palmer, E.D.: Benign intra-mural tumors of the stomach. Medicine, **30**: 81—181, 1951.
3) Verocay, J.: Zur kenntnis der "Neurofibroma." Beitr. z. path. Anat. u.z. allg. Path., **48**: 1—69, 1910.
4) Fisher, E.R. and Vuzevski, V.D.: Cytogenesis of Schwannoma (Neurilemoma), Neurofibroma, Dermatofibroma, and Dermatofibrosarcoma as revealed by electron microscopy. Am. J. Clin. Pathol., **49**: 141—154, 1968.
5) 本島悌司，鍋谷欣市，花岡建夫，滝川弘志，新井裕二：胃外性発育を呈した巨大胃神経鞘腫の1例．日消外会誌，**7**：616—620，1974．
6) 贄田茂雄，梅津武美，菅谷　彪，渋谷一誠，木村孝哉，梁盛　強：小腸に発生し一部悪性化せる神経線維腫の1例．臨床外科，**27**：1011—1015，1972．
7) 信田重光，長島金二，荒川征之，松沢良和，池口祥一，横田勝正，武藤邦彦，日高知明，高田悦雄：消化管の非上皮性腫瘍について—その臨床面よりの考察—：胃と腸，**10**：861—875，1975．
8) Krekeler: Über ein Neurinom in der Wand des Mastdarms, Inaug. —Diss. Bonn, 1924. (Stout, A.P.: The peripheral manifestations of the specific nerve sheath tumor (Neurilemoma). Am. J. Cancer, **24**: 751—796, 1935. より引用)
9) Butler, D.B. and Hanna, E.: Neurogenic tumor of the rectum. Dis. Colon. Rectum, **2**: 291—293, 1959.
10) Sabchareon, V., Bacon, H.E. and Gennaro, A.R.: Neurilemoma of the Rectum and Perirectal Area: Report of a Case. Dis. Colon. Rectum, **11**: 356—358, 1968.
11) Weston, S.D., Marren, M., Cohan, M.H. and Schlachter, I.S.: Neurofibroma of the Rectum and Colon. J. Int. Coll. Surg., **40**: 285—293, 1963.
12) 児玉喜夫：直腸周囲ヲ浸潤セルのいりのーむノ1例．北越医会誌，**54**：274—275，1939．
13) 早坂　滉，安保秀勝，高野教泰，杉本良一，太田節郎：稀有なる部位に発生した神経鞘腫の1

治験例．外科，**21**：535—537，1959．
14) 岸野泰雄，穴吹　浩，豊田滋生：興味ある直腸腫瘍の1例．四国医誌，**17**：83，1961．
15) 前田克昭，中尾量保，西　望，北川　晃：直腸に発生した神経鞘腫の2例．日臨外会誌，**33**：657，1972．
16) 林　悦郎，緒方　淳，工藤正純，後藤洋一，高杉信男，手戸一郎，長谷川正義，伊藤哲夫：直腸周囲に発生した巨大神経鞘腫の1治験例．日臨外会誌，**34**：319—320，1973．
17) 増田幸久，舟田　彰，佐々木喬敏，馬田保昌，竹腰隆男，杉山憲義，丸山雅一，高橋　孝，出雲井士郎，高木国夫，河合恒雄，中村恭一，遠藤次彦：巨大な直腸 malignant neurinoma の1例．日消会誌，**72**：888，1975．
18) 熊本吉一，小林　理，三橋　進，田中茂樹，真鍋嘉尚，直江史郎：直腸神経鞘腫の1例．外科，**39**：533—535，1977．