日消外会誌 11（8）：626～630，1978年

特 集 5*

食道静脈瘤出血に対する胃上部切除術

名古屋大学第2外科
秀 村 立 五
愛知医科大学第1外科
山 本 貞 博

TERMINAL ESOPHAGO-PROXIMAL GASTRECTOMY (TEPG) FOR BLEEDING ESOPHAGEAL VARICES

Ryugo HIDEMURA
The 2nd Department of Surgery, Nagoya University School of Medicine)
Sadahiro YAMAMOTO
The 1st Department of Surgery, Aichi Medical College)

索引用語：胃上部切除術，胃上部横断術，直達手術，食道静脈瘤，門脈圧亢進症

I はじめに

門脈圧亢進症の三主徴，腹水，脾腫，食道静脈瘤のうち，現在腹水は内科的治療対象となり，脾腫も血行路廓清の一環として剔出が考慮されるべきものであって，外科的治療対象は食道静脈瘤のみである．したがって外科治療の立場からは，門脈圧亢進症は食道静脈瘤症と換言できる．

門脈圧が亢進した病態の主要徴候として出現する食道静脈瘤に対して，門脈圧を下降させて治療目的を達する門脈下大静脈吻合術を典型とする血管吻合術は非常に効果的である．しかし，肝硬変性の門脈圧亢進症では，吻合術後に肝不全が出現しやすく，食道静脈瘤からの出血を防止できても，後に遺る肝機能不全のため血管吻合術は適用できない．私どもは154例の門脈下大静脈吻合術を中心とする門脈減圧手術の予後追跡の結果，門脈圧を下降して食道静脈瘤の治療目的を達する術式は，とくに肝硬変性門脈圧亢進症に選択すべきでないという結論を報告してきた．

すなわち門脈圧の亢進状態は，肝に多量の血液を送りこむという合目的的病態であると把握し，門脈圧を下降させることなく，食道静脈瘤からの出血を防止する直達手術に術式の転換をして久しいのである．

ここには食道静脈瘤の成り立ちより，胃上部切除術を典型とする直達手術を選択した根拠を述べ，その成績を報告する．

II 対象と術式

今回私どもが検討の対象とした胃上部切除術施行例は，140例であり，その中16例が肝外門脈閉塞症，21例が肝内門脈閉塞症，100例が肝内肝静脈閉塞症，残りの3例が肝外肝静脈閉塞症であった．

これらの成績を，血管吻合術の典型であった門脈下大静脈吻合術154例の成績と比較し，また直達手術の変法である胃上部横断術50例の成績とも比較検討した．

近年，門脈圧亢進症の大半は肝硬変性門脈圧亢進症が占めるようになり，また非硬変性門脈圧亢進症は予後が良好であるので，肝硬変性門脈圧亢進症に重点をおいて成績を分析した．

食道静脈瘤の成り立ちについて，術前術中の血管撮影，食道皺襞像および食道鏡所見等と手術によって得られた食道下部胃上部の切除組織の連続切片血管像を追跡し，再構築法によって検討した結果は，**図1**のごとく胃壁外の冠状静脈系および短胃静脈系の血行と，胃壁の筋層間および粘膜下を通過して来た血行が食道粘膜下で合

---

* 第11回日消外総会シンポⅡ
食道静脈瘤の直達手術とその適応

第1図　胃上部食道下部血行模型図

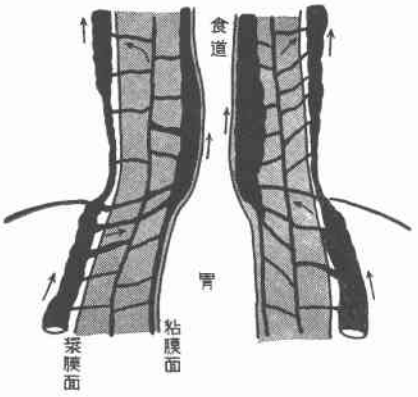

流し，食道静脈瘤が形成されると判断された．

したがって，直達手術の目的を達するには，この食道に流入する胃壁外と胃壁内の血行路を遮断することが必要である．

胃上部切除術とは，上腹部L字切開にて開腹，脾剔および食道下部と胃上部の血行廓清が第1段階である．これによって胃壁外から食道に注ぐ副血行路は遮断される．食道は8乃至10糎の長さにおいて血行廓清を施行するのである．次いで食道下部と胃上部を幅約5糎切除する操作が第二段階である．これによって胃壁に存在して食道に注ぐ血行路が遮断される．その後，切断された食道と胃前壁の端側吻合を施行，さらに食道周囲の血行廓清時の迷走神経切断に対して Heineke-Mikulicz 法にて幽門成形術を併施するが，これが第三段階である．脾剔は左胃大網静脈および短胃静脈から食道静脈瘤への副血行路遮断が主目的であり，結果として脾機能亢進の除去に役立つ．胃上部を切除する根拠は，前述したごとくこの部に食道静脈瘤への副血行路が集中するからである．

すなわちこの術式は，鬱滞した門脈血の流出路として出現する食道静脈瘤を消滅させるために鬱滞した門脈血を食道静脈瘤へ流入させない状態を作製することを目的とするのである．

III　成　　績

胃上部切除術の成績は，肝実質の障害度にしたがって検討されなければならない．すなわち進行性病変である肝硬変群と，非硬変群に分けてまず実測生存率と死因について検討した．

非硬変性の肝外門脈閉塞症16例の5年生存率は93.4%，10年以降85.8%であり，肝内門脈閉塞症21例では，

第2図　胃上部切除術後の実測生存率

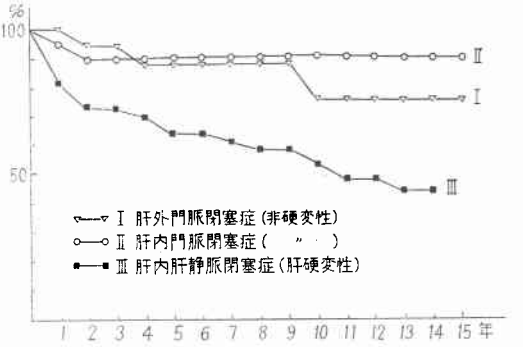

2年以降90%と高い生存率であった（図2参照）．肝外門脈閉塞症の死因は，術後1年と3年の交通事故死が2例，他の1例は，胃上部切除術後も吐血し，経胸的食道離断を併施するも吐血死した．術後10年2カ月であった．肝内門脈閉塞症の死亡例は，糖尿病症例で術後 DIC を合併した術死1例と，術後1年経過し急性肝不全で死亡したと他院から報告のあった1例である．

これに対して，肝硬変性の肝内肝静脈閉塞症100例の実測生存率は，5年64.4%，10年52.7%，15年43.6%であった．非硬変群に比し低率であるが，門脈下大静脈吻合術の実測生存率5年22.4%，10年11.6%に比し良好な成績である．

第1表　胃上部切除術後死因（肝硬変性門脈圧亢進症）

術　　死	10例
肝　不　全	13
出　血　死	8
肝　　癌	4
輸血後肝炎	2
脳　出　血	1
	38例

この肝硬変群の死因は，表1のごとく，術後1カ月内に死亡した術死10例（この中に肝不全例5例が含まれる．），肝不全13例および出血死8例などである．これらの術死および肝不全による死亡例の多くは，手術開拓期の高度肝障害例であった．

次に術後出血について検討した．非硬変群である肝外門脈閉塞症の術後出血は2例にみられ，その1例は術後10年2カ月の死亡例である．肝内門脈閉塞症には術後出血はなかった．これに対して肝硬変群である肝内肝静脈

第3図　胃上部切除術後出血症例



閉塞症の術後出血は**図3**のごとく19例である．その中8例が出血死亡例であるが，開拓期の症例に多い．その他は術後消化管出血があっても，死因となる出血でなく，術後長期生存して肝癌で3例，肝不全で2例が死亡している．

この肝硬変性門脈圧亢進症の100例を，前半と後半の50例ずつに分けると前半は7年，後半は7.5年に50例ずつ施行された事になる．前半の術後消化管出血は14例，後半は5例であり，それぞれ28%と10%であった．出血死亡率は前半14%，後半は2%であった（**表2**）．ここで

第2表　年度別術後消化管出血（肝硬変性門脈圧亢進症）

年度	出血例	死亡例
1964～1970	14/50 (28%)	7/50 (14%)
1970～1977	5/50 (10%)	1/50 (2%)

明確にしておくべきことは，術後消化管出血とは，静脈瘤出血のみを意味するものではないことである．すなわち吐血死亡した剖検例に静脈瘤はなく胃に多発潰瘍が認められたこと，また吐血後の食道鏡検査で静脈瘤は認められず吻合部に近い食道糜爛を認めた例などがあるのである．

一方肝内性門脈圧亢進症でありながら，非硬変性の肝

第4図

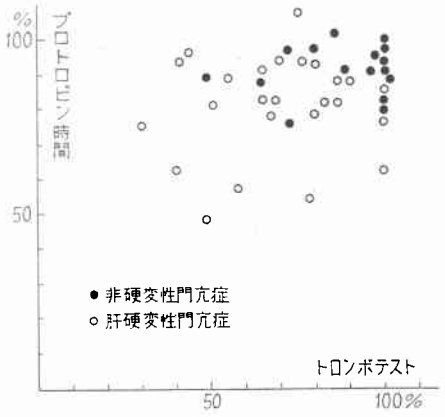

内門脈閉塞症には，術後に消化管出血がない事は肝硬変性の肝内肝静脈閉塞症と著しい差である．これは凝固能に関する2つのテストであるプロトロンビン時間とトロンボテストについて，非硬変性の肝内門脈閉塞症と硬変性の肝内肝静脈閉塞症の成績を比較すると，術後出血率とよく符合するのである（**図4**参照）．

ここで本術式の手術適応について述べる．胃上部切除術の開拓期からの手術例の術前臨床検査などの分析から，手術目的を達して5年以上の長期生存をえるには，次のような安全適応限界をえた．すなわち，アルブミン3g/dl 以上，BSP (30′) 30% 以下，KICG 0.1以上，閉塞肝静脈圧250mmH_2O 以下，Bilirubin 2.0mg/dl 以下，腹水がない，肝性脳症がない，年齢は60歳以下などである．

第5図　肝硬変性門脈圧亢進症の実測生存率

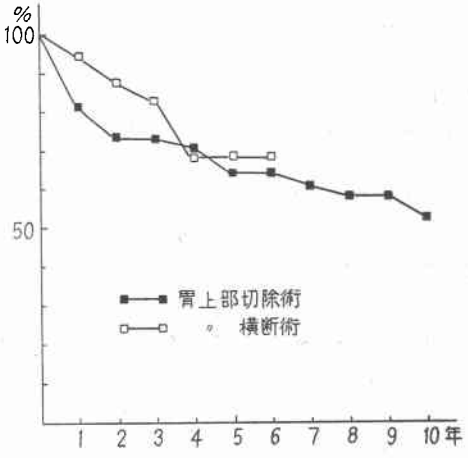

これらの安全適応限界を越えた症例は，長期生存例が少ないので，成績の向上を意図して胃上部横断術を考按し検討中であるが胃上部切除術との差は胃上部を切除することなく，E-C junction より約5糎の胃上部を完全に離断後再建することである．

この術式を50例に施行した．肝外門脈閉塞症が4例，肝内門脈閉塞症が12例，肝内肝静脈閉塞症が34例である．非硬変性の前二者16例には，若年者に対する胃機能保存の意味で適用されたが出血による死亡も，又他の原因による死亡もない．したがって肝硬変性の肝内肝静脈閉塞症のみの実測生存率を求めると**図5**のごとく，5年生存率69%と胃上部切除術の生存率と略一致する．死亡例は胃上部切除術と同様に，肝不全および肝機能障害による出血が多い．

IV 考　察

門脈圧亢進症の圧亢進を病的肝に対する合目的的病態として捉え，この圧亢進を残して，出血の危険のある食道静脈瘤を消滅させる直達手術としての胃上部切除術について，術式の根拠と成績を述べた．

食道静脈瘤が，鬱滞した門脈血を排除するために出現した副血行路であれば，この静脈瘤治療の三原則は，供給路の廓清，局所処置及び排出路の温存といえよう．

供給路の廓清は，これを広範且確実に行ってこそ，その目的を達するものである．Phemister や Hunt をはじめ類似の術式の成績が良好でなかったのに比し，私どもの成績が良好である理由は，まずこの廓清の広さと確実さにあるといえよう．すなわち脾剔を含め左胃大網静脈および短胃静脈を廓清し，小弯側は左胃動脈を含めて左胃静脈を，さらに胃後面の脾静脈と連絡する無名静脈を十分に廓清する．とくに食道裂孔周辺の廓清を入念に行うことが，食道静脈瘤再発防止につながる．開拓期の成績が悪かった理由は，適応設定とこの廓清が不十分であったものと判断された．廓清時にとくに留意することは，胃上部の胃漿膜の損傷をさけることであり，胃周辺の廓清は指尖をもって施行すべきである．

次に局所処置の場として，再構築模型図に示したごとく，最も副血行路の集中する胃上部を切除することは，静脈瘤の直達手術の原則にのっとった処置といえよう．局所遮断を確実にするためには，一部切除することが基本であるが最小の切除という観点から，前述したごとき胃上部横断術を施行して，目下経過を観察中である．

食道静脈瘤へ流入した血液は，奇静脈半奇静脈を経て心臓に環流するものであって，この流出路はむしろ温存すべきものであり，私どもは E-C junction より8乃至10cm の廓清範囲を流入路の遮断域と考え，これより口側は流出路として温存している．

私どもの直達手術は，かくのごとくすべて経腹的に行われ，また経腹的に十分目的を達するものである．経胸的に食道下部に到達することは，経腹的より容易ではあるが，静脈瘤への血行の原流から廓清ができる事，また門脈圧測定，門脈撮影が十分に行われ，かつ肝の肉眼的組織学的観察が可能である点など，経腹的手術の方が合理的であり且有用である．

緊急手術は可能なかぎり避けて，待期手術に移行させる．緊急時には，バルーンタンポナーデと新鮮血輸血にて止血し，1乃至2週後に，出血ショックによる新たな肝障害の程度を理解して手術を施行すべきである．

予防的手術については，食道鏡所見で，青または赤色の結節性静脈瘤を対象とするが，手術方法には特別工夫する点はなく，原則にしたがって施行する．

また門脈圧亢進を招来した原疾患の違いによって術式の変りはない．

次に手術成績について述べる．非硬変性のグループについては甚だ良好な結果であって問題はない．肝硬変性の肝内肝静脈閉塞症の実測生存率は原疾患の性質上，非硬変性のものより劣るが門脈減圧術より甚だ良好でありかつ同程度の肝機能障害のある非手術例に比し良好な予後といえる．成績の一端である術後出血については，非硬変性の肝内門脈閉塞症は術後出血もなく経過良好である．硬変性の肝内肝静脈閉塞症には19%の再出血率があった．これを開拓期を含めた前半と，後半に分けると，それぞれ28%と10%であった．この18%の差は，廓清を中心とした手技の改良と術後管理の向上による結果と考えられるが，なお非硬変性のグループとの間に差がある．これは凝固能成績で示したごとく，背景にある肝硬変による出血傾向また胃食道粘膜の脆弱性によるものである．すなわち術後出血は残存食道静脈瘤からのみでなく圧亢進のある粘膜静脈からも出血しやすいので，術後は粘膜保護収斂剤の服用，またアルコールなどによる胃炎食道炎の発生を防止することが良好な予後に通ずるのである．その理由は，非硬変性の肝内門脈閉塞症に術後出血例がない事実で，本術式が技法としては完成されたものであるといえるからである．

V 結　語

門脈圧亢進症の食道静脈瘤直達手術について，胃上部

切除術を中心にその術式の根拠と成績を述べた．とくに非硬変性の肝内門脈閉塞症と肝硬変性の肝内肝静脈閉塞症の成績を比較し，手術々式は完成されたものであり，硬変性の肝内肝静脈閉塞症の術後出血は，肝硬変を背景にした出血傾向および胃食道粘膜の脆弱性に起因することを述べた．

文　献

1) 今永　一：わが国における門脈圧亢進症の特性．日外会誌，**65**：1055，1964．
2) Phemister, D.B. and Humphreys, E.M.: Gastroesophageal resection and total gastrectomy in the treatment of bleeding varicose veins in Banti's syndrome. Ann. Surg., **126**: 397, 1947.
3) Hunt, A.: A contribution to the study of portal hypertension. Livingstone. Edinburgh & London, 1956.
4) 山本貞博：胃上部切除術．外科治療，**26**：643，1972．
5) Yamamoto, S., Hidemura, R. et al.: The late results of terminal esophago-gastrectomy (TEPG) with extensive devascularization and splenectomy for bleeding esophageal varices in cirrhosis. Surgery, **80**: 106, 1976.
6) 山本貞博，秀村立五，竹重言人：食道静脈瘤に対する胃上部切除術．手術，**30**：461，1976．
7) 荒木一文，永田虔二，中川昌壮：ICG 試験よりみた肝疾患の予後—肝臓最大排泄能，比較的貯蔵能を含めて，ICG 研究会講演集，46，1976．