日消外会誌　11（8）：656～661，1978年

大腸癌と大腸ポリープ共存例の検討

山口大学医学部第2外科
若林　信生　　石上　浩一　　渕本　　悍
山時　　脩　　根木　逸郎　　村上　卓夫
村上　通治　　兼田　幸児　　磯村　　徳

INVESTIGATION OF CARCINOMA OF THE COLON & RECTUM WITH POLYPS

N. WAKABAYASHI, K. ISHIGAMI, T. FUCHIMOTO, O. SANTOKI, I. NEGI, T. MURAKAMI, M. MURAKAMI, K. KANETA and I. ISOMURA
2nd Surgical Division, Yamaguchi University School of Medicine
(Director : Prof. Koichi ISHIGAMI)

過去10年間にわれわれの教室において切除された大腸癌152例を検索したところ29例（19.3%）にポリープの共存を認めた．これらポリープは大腸癌の占居部位と同じく，直腸およびS状結腸に多くみられた．ポリープは大きさが増せば悪性度も増し，形態が不整であれば悪性度も高い．ポリープの多くは主癌病巣の近くにみられるが，遠く離れて存在するものもあり，しかも悪性化像を示すものもあることから，術前はもちろんのこと，術中・術後にも広く全大腸の検索を慎重に行うべきである．

索引用語：大腸癌，大腸ポリープ，悪性ポリープ

はじめに

最近わが国においては，生活様式や食餌などの洋風化に伴い，いろいろな疾患が漸次欧米化の傾向を示しているといわれているが，大腸癌も以前に比べて増加の傾向にある疾患の1つであって，消化器癌としては胃癌に次いで多くみられる．

大腸癌について，切除標本などを検索すると，主癌病巣以外にポリープが認められることが少なくない．このポリープを組織学的に調べると，ポリープの一部またはポリープ全体に癌のみられることがある．このように主癌病巣以外にも癌化したポリープや細胞異型度の高いポリープが存在するということは非常に重大な問題である．

今回われわれは大腸癌とポリープが共存していた症例について種々検討を加えた．

対象および調査結果

われわれの教室で昭和43年1月から昭和52年12月までの10年間に，大腸癌167例，大腸ポリポージス4例，大腸ポリープ20例を経験した．この大腸癌167例中切除した152例について今回の対象とした（**図1，2，3**）．切

図1　年度別症例数

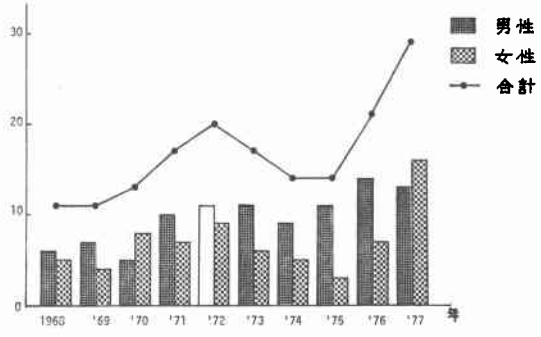

図2　ポリープ非共存大腸癌の年令別分布　男性68例女性55例合計 123例

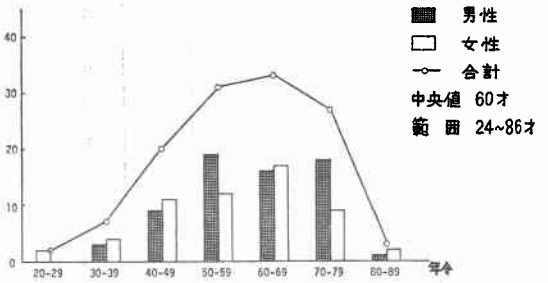

図3　ポリープ共存大腸癌の年令分布　男性21例女性8例合計29例

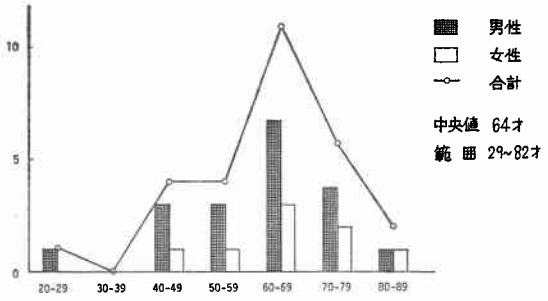

除した大腸癌152例中，29例（19.3%）にポリープの共存を認め，ポリープを認めない症例が123例であった．なお，ここでポリープとは腺腫性ポリープ（ポリープの一部に癌のみられるものも含む）およびポリープ全体に癌がみられるポリープ様癌のことをいい，肉眼的に明らかに癌と思われる Borrmann の分類に属するようなものは除外した．

ポリープを認めない大腸癌123例の年齢構成をみると，**図2**にみられるように60歳台が最も多く，次いで50歳台であった．性別では男性68例，女性55例で，男女比は1.2：1であって，男女ともに50歳台，60歳台および70歳台が全体の74.0%を占めていた．ポリープ共存大腸癌29例の年齢構成は**図3**にみられるように60歳台が最も多く，次いで70歳台である．性別では男性21例，女性8例であり，ポリープ非共存例と同様に50歳台，60歳台および70歳台で全体の75.9%を占めていた．

主癌病巣の占居部位をみると**表1**に示したように，ポリープ非共存例では直腸に最も多く，次いでS状結腸，上行結腸，横行結腸，下行結腸の順であった．ポリープ共存29例では主癌病巣は直腸に最も多く，次いでS状結腸，上行結腸の順であった（**表2**）．ポリープ共存29例の主癌病巣の進行度をその後修正された Dukes の分類[1]でみると**表3**のようになった．共存ポリープの存在部位は，**表4**に示すように直腸に最も多く，次いでS状結腸，上行結腸の順であった．共存ポリープが主癌病巣の口側および肛門側のいずれにあるかをみると，**表5**に示すように口側に18例と最も多く，肛門側6例，両側4例および二つの癌腫の中間に存在していたものが1例であった．共存していたポリープの数は，**表6**に示すように1個から14個まであり，単発例が10例，2個が9例，3，4，5個がおのおの2例で，総計95個のポリープがみられた．共存ポリープの形を山田の分類[2]によってわけると**表7**のようになり，Ⅱ型とⅣ型が最も多く，次いでⅢ

表1　ポリープ非共存大腸癌の存在部位

大腸癌存在部位	症例数
直腸	55
S状結腸	29
上行結腸	24
横行結腸	8
下行結腸	7

表2　ポリープ共存大腸癌の存在部位

大腸癌存在部位	症例数
直腸	17
S状結腸	8
上行結腸	2
下行結腸	1
S状結腸および直腸	1

表3　ポリープ共存大腸癌の Dukes の分類

		症例数
A		1
B	1	6(1)
	2	11(1)
C	1	3(1)
	2	5(1)
D		3(2)

（　）内はポリープに癌のみられたもの

表4　共存ポリープの存在部位

ポリープの存在部位	症例数
直腸	42 (3)
S状結腸	27 (1)
上行結腸	19 (3)
下行結腸	4
横行結腸	3
合計	95

(　)内はポリープに癌のみられたもの

表5　共存ポリープの存在部位

ポリープの存在部位	症例数
口側	18 (3)
肛門側	6 (2)
両側	4 (1)*
中間	1

(　)内はポリープに癌のみられたもの
* 肛門側のポリープに癌のみられたもの

表6　ポリープの数および症例数

ポリープの数	症例数
1	10 (1)
2	9 (1)
3	2 (1)
4	2
5	2 (1)
⋮	
7	1 (1)
11	2 (1)
⋮	
14	1

(　)内はポリープに癌のみられたもの

表7　共存ポリープの山田分類

型	ポリープの数
Ⅰ	2
Ⅱ	34
Ⅲ	25 (2)
Ⅳ	34 (5)

(　)内はポリープに癌のみられたもの

表8　ポリープの大きさと組織学的異型度

大きさcm ＼ 異型度	Ⅰ	Ⅱ	Ⅲ	Ⅳ
＜5	12	7	2	0
5≦ ＜10	7	12	1	0
10≦ ＜20	0	5	3	3
20≦	0	0	2	4

表9　ポリープの形態と組織学的異型度

	Ⅰ	Ⅱ	Ⅲ	Ⅳ
無茎半球	16	15	0	0
無茎不整	0	0	2	2
有茎球状	3	9	2	0
有茎不整	0	0	4	5

表　10

症例	年令 性別	癌存在部位 Dukes分類	癌，ポリープの存在部位	ポリープの大きさ	山田分類	組織学的異型度
1	76 F	上行結腸 B1		1) 2.5×2.5 2) 0.3×0.4	Ⅲ Ⅳ	Ⅳ Ⅰ
2	62 M	S状結腸 B2		1) 1.0×1.0	Ⅳ	Ⅳ
3	68 M	S状結腸 D		1) 2.0×1.0 2) 2.0×1.0 3) 4) 5) 米粒大	Ⅳ Ⅳ Ⅱ Ⅱ Ⅱ	Ⅳ Ⅲ Ⅰ Ⅰ Ⅰ
4	80 M	S状結腸 C2		1) 1.2×0.8 2) 2.0×1.0 3) ⋮ 11) 米粒大	Ⅳ Ⅳ Ⅱ 〜 Ⅲ	Ⅳ Ⅳ Ⅰ 〜 Ⅱ
5	69 F	直腸 C1		1) 2.5×2.0 2) 0.8×0.8 3) 0.4×0.3	Ⅳ Ⅳ Ⅲ	Ⅳ Ⅲ Ⅱ
6	67 M	直腸 D		1) 2.0×1.2 2) 1.0×0.7 3) ⋮ 7) 米粒大	Ⅲ Ⅲ Ⅱ 〜 Ⅲ	Ⅳ Ⅱ Ⅰ 〜 Ⅱ

型で，Ⅰ型が最も少なかった．術前に主癌病巣以外のポリープの存在が判明していたものは8例（27.6%）であった．大腸ファイバーによって3例，大腸透視によって2例および直腸鏡によって3例にポリープの存在が認め

らるていた

共存していたポリープを組織学的に検討してその悪性度を次のように分類した．

異型度Ⅰ　細胞異型度がないか，または軽度のもの

Ⅱ　細胞異型度が中等度のもの

Ⅲ　細胞異型度が高度ではあるが，しかし癌とはいいきれないもの

Ⅳ　細胞異型度が極めて強く，癌といいきれるもの

ポリープの細胞異型度とポリープの大きさとの関係は**表8**に示すようにかなり明確な平行関係がみられ，2cm以上のポリープはいずれも異型度ⅢまたはⅣであった．

ポリープの細胞異型度とポリープの形態との関係は**表9**に示すように有茎・無茎を問わず，ポリープの表面が不整形または分葉状のものに異型度ⅢまたはⅣが多くみられた．その他異型度とポリープの存在部位，数，分布および配列などとの間には特に関連性は見い出せなかった．

ポリープ共存大腸癌29例中，ポリープにも癌のみられた6例を示すと**表10**のようになる．

考　察

以前より大腸癌の切除標本について検索すると癌の近くにポリープがしばしばみられることが報告されており，切除大腸癌の20～30%にポリープが共存するといわれている．われわれの症例も切除大腸癌152例中29例（19.3%）にポリープの共存を認め，諸家の報告とほぼ同じである[3)4)5)6)7)8)9)]．

大腸癌の性別頻度は，わが国では一般に女性よりも男性に多く，とくに結腸癌よりも直腸癌にその傾向が強いといわれている[3)10)11)]．欧米においては大腸癌はほぼ男女同じであるが，結腸癌は女性に，また直腸癌は男性に多いといわれている[3)11)12)3)]．われわれの症例は結腸癌および直腸癌とを問わず全大腸癌ともに男性に多い傾向がみられ，結腸癌と直腸癌との間にもとくに差はみられなかった．

ポリープのない大腸癌123例の年齢構成は60歳台が最も多く，次いで50歳台であって，男性の中央値60歳，女性の中央値も60歳であって，男女間に全く差はみられなかった．わが国や欧米諸国の報告でもほぼ同様な傾向がみられ，60歳前後が一番多いようである[3)11)12)3)14)]．ポリープ共存大腸癌では，男性21例，女性8例であって，男女比2.6：1で，男性に多くみられ，ポリープを認めない大腸癌との間に大きな差がみられた．男性の中央値64歳，女性のそれは65歳であって，全体としては64歳であった．ポリープを認めない症例よりも多少年齢が高い傾向がみられた．

ポリープ非共存例の主癌病巣の占居部位をみると，**表1**にみられるように直腸に最も多く，次いでS状結腸，上行結腸の順であった．大腸癌の44.7%が直腸にみられ，直腸とS状結腸をあわせると84例で，大腸癌の過半数，約70%が直腸およびS状結腸の下部大腸にみられる．ポリープ共存29例では，主癌病巣はやはり直腸に最も多く，次いでS状結腸，上行結腸の順であり，ポリープを認めない大腸癌との間に全く差はみられなかった．本邦では右側結腸癌が左側結腸癌よりも多いと以前いわれていたが[9)11)]，そのような傾向はみられなかった．

ポリープ共存29例の主癌病巣の進行度を修正されたDukesの分類[1)]によってわけると**表3**に示したように，癌の進行度とポリープの存在との間に特別な関連性はなく，あらゆる進行度の癌にもポリープはみられたし，またその共存ポリープのうち悪性変化のみられたポリープも主癌病巣の進行度とは関係がみられなかった．共存ポリープの存在部位は直腸に最も多く，次いでS状結腸であり，直腸およびS状結腸に大部分（72.6%）が存在し，大腸癌存在部位および分布と平行関係がみられた．これらのポリープが主癌病巣の口側にあるか，肛門側にあるかをみると，すでに示したように口側に多く，肛門側に少ない．これは主癌病巣が直腸に最も多いことによるものであろう．

ポリープの存在が術前より判明していたのは29例中8例（27.6%）にすぎず，大半は切除標本を検索して初めてポリープの存在が明らかになったものである．このように術前にポリープの共存の診断が困難なのは癌病巣が直腸に最も多く，次いでS状結腸であり，全体として大腸下部に圧倒的に多いことと，しかも結腸癌ともに潰瘍形成性限局型の癌が大部分を占め，狭窄型が多いことによる．そのために注腸透視や直腸鏡および大腸ファイバーを行ってもその狭窄部より口側は診断不能のことが多いからである．また癌病巣にとらわれてその他のポリープ性病変をみのがすこともあると思われる．

共存ポリープの数は単発性から，多発性まであるが，1個から数個までが多く，5個以上のものは少ない[8)]．これは最低でも100個以上のポリープを有する家族性大腸ポリポージスと大きくおもむきを異にするものである．そのポリープのなかで癌のみられたものは29例中6例（20.7%），ポリープ95個中7個（7.4%）であった．

大腸ポリープは単発性よりは多発性ないしびまん性に発生するポリープに悪性化の傾向が強いといわれているが[13)15)]，われわれの症例ではそのような傾向はみられなかった．

共存ポリープの形態を山田の分類によってわけると，Ⅱ，Ⅲ，Ⅳ型ともにほぼ同数であり，あらゆる形態のポリープが存在しているが，癌のみられたものはⅣ型が一番多かった．ポリープの悪性化に関しては一般に有茎性よりも広基性のものが重要であるといわれているが[15)16)17)18)]，今回の調査ではそのような傾向はみられなかった．岩砂ら[19)]も大腸隆起性病変中悪性ポリープは有茎性のものに多い傾向がみられたと報告しているが，今後この問題もひろく検討されなければならない．

これら29例のポリープを組織学的に検討した結果はすでに示したが（**表8，9**），以前よりポリープが大きくなるにしたがって悪性度が高くなるといわれており，表面の性状も不規則，不整形のものに悪性度も高いといわれているが[18)20)]，われわれの症例も全くこれと同様な結果を示した．すなわちポリープを肉眼的にみて，不整形のものや2cm 以上のポリープはまず悪性の可能性が強いとみなければならない．小さなポリープで球形または半球形のポリープは良性として厳重なる注意のもとに経過を観察して差しつかえないものと思われる．

ポリープの多くは主癌病巣の近くにみられ，癌の切除とともにポリープも切除されるものが多いが，**表10**の症例4のように主癌病巣から遠く離れたところにポリープが存在し，しかもそのポリープに癌がみられたことは興味深い．このS状結腸の症例に結腸左半切除のみを行っていたなら，盲腸および上行結腸の10個のポリープを発見することができなかったかも知れない．そしてそのなかの2個のポリープに癌が存在していたことはわからなかったであろう．このような症例に出あうとき，われわれは術前にポリープの存在，その数，大きさおよび形態を知る必要性を痛感するものである．したがって今後，直腸鏡や大腸透視および大腸ファイバーなどを駆使していかに共存ポリープの診断率を向上さすかが重要な課題である．

しかし残念ながら狭窄部位の口側の診断はこれらをいかに用いても，狭窄が強ければある限度以上は不可能であることはすでに述べた．だから術前に充分検索できなかった症例では大腸癌切除後に残存腸管にまだポリープが残っている可能性があり，しかもそのポリープに悪性変化のみられるものがあるということを忘れてはならない．このことは従来大腸癌の再発であるといわれていた症例のなかに，実際は再発ではなく，ポリープ癌の進行したものが含まれている可能性もあるということである．これは非常に重大な問題であるので，今後慎重に検討されなければならない．

以上のべてきたことから．大腸癌においては主癌病巣のみでなく，広く全大腸の検索を術前はいうにおよばず，術中・術後と慎重に行い，ポリープの有無，その大きさや形態など充分に検討し，必要に応じて組織学的に検索を加えるべきである．

おわりに

われわれは過去10年間に切除した大腸癌152例を検索し，次のような結論をえた．

1) 152例中29例（19.3%）にポリープの共存を認めた．

2) ポリープ共存大腸癌とポリープを有しない大腸癌の間でその主癌病巣の存在部位および分布に全く差はみられなかった．

3) ポリープ存在部位と大腸癌の主癌病巣の存在部位とその分布は平行関係を示した．

4) ポリープの存在は主癌病巣の進行度とは関係がなく，その存在場所は主癌巣の口側に多く，術前診は断困難なことが少なくなかった．

5) ポリープは大きさが増せば悪性度も増し，形態が不整であれば悪性度も高い．

6) ポリープは主癌病巣より遠く離れて存在し，しかも悪性像を示すものもある．

7) 術前・術中・術後に広く全大腸の検索を行い，ポリープの有無・数および形態を調べ，必要に応じて組織学的に検討を行うべきである．

文　献

1) Astler, V.B. & Coller, F.A.: The prognostic significance of direct extension of carcinoma of the colon & rectum. Ann. Surg., **139**: 846—852, 1954.
2) 山田達哉他：胃隆起性病変．胃と腸，**1**：145—150，1966．
3) 梶谷　璟，高橋　孝：腸癌—診療に有用な数値表—．日本臨床，**32**：2276—2291，1974．
4) 間島　進他：外科手術からみた結腸・直腸ポリープと癌の関係について．日本癌学会記事，**26**：24—25，1967．
5) 田中義守他：大腸ポリープの組織学的検討．大腸肛門誌，**22**：31—32，1969．
6) 富田和義：大腸ポリープの臨床病理学的観察．

癌の臨床，**3**：419—538，1957.
7) Arthur, J.F.: Structur and significance of metaplastic nodules in the rectal mucosa. J. Clin. Path., **21**: 735—743, 1968.
8) 石原明徳他：大腸癌におけるポリープの合併．最新医学，**30**：1639—1646，1975.
9) 原　宏介：高令者剖検例における腸管の隆起性病変—とくに大腸腺性ポリープの癌化の問題を中心として—．日外会誌，**74**：18—32，1973.
10) 久保明良：老年者の腸．Geriat., Med., **9**：503，1971.
11) 松永藤雄：大腸疾患—その診かたと対策—南江堂，東京，1977.
12) Bochus, H.L.: Gastroenterology. Vol. II. pp. 1001, Sanders. Philadelphia, 1964.
13) Welch, C.E. & Burke, J.F.: Carcinoma of the colon and rectum. New Engl. J. Med., **266**: 211, 1962.
14) Bacon, H.E.: Cancer of the colon, rectum and anal canal. Lippncott. Philadelphia, 1964.
15) Morson, B.C.: Precancerous and early malignant lesion of large inteatine. Brit. J. Surg., **55**: 725—731, 1968.
16) 早川　勝他：大腸の隆起性病変と大腸癌．手術，**27**：571—576，1973.
17) 久保明良，松永藤雄：大腸疾患最近の動向．外科治療，**33**：18—24，1975.
18) 武藤徹一郎：大腸ポリープの円視鏡的診断ならびに摘除．手術，**27**：585—589，1973.
19) 岩砂三平他：大腸ポリープについて；癌合併例における若干の知見．大腸肛門誌，**30**：421—425，1977.
20) 土屋周二他：腸管の隆起性病変の頻度と治療方針—臨床例と剖検例との比較—．手術，**27**：564—570，1973.