日消外会誌　11（8）：667～669，1978年

症　例

十二指腸重複症の1症例について

九州大学第1外科（主任：中山文夫教授）
自見　雅文　　賴　　憲章　　大里　敬一

DUODENAL DUPLICATION: REPORT OF A CASE

Masafumi JIMI, Kensho RAI and Keiichi OHSATO
Department of Surgery I, Kyushu University Faculty of Medicine, Fukuoka

索引用語：十二指腸重複症，重複十二指腸内結石症

はじめに

十二指腸重複症は稀な疾患である．最近われわれは成人女性の1治験例を経験したので報告する．

症　例

28歳女性，当科入院昭和50年10月18日，主訴は上腹部痛，家族歴，生活歴，既往症に特記すべき事項はない．現病歴，昭和50年4月20日，分娩のため山口県柳井市周東病院産婦人科に入院中，上腹部痛，悪心呕吐があり，分娩後にも同様の症状を呈したため，同院内科で消化管透視を受け，十二指腸の腫瘤を指摘されて当科に入院．入院時現症について特記すべき異常はなかった．すなわち腹部の所見でも上腹部には腫瘤の触知，圧痛は無く，貧血・黄疸もなく，肝機能検査などの全身状態を示す諸検査も正常であった．

低緊張性十二指腸造影では**図1**のごとく十二指腸の下行部から水平部にかけての下十二指腸曲に嚢腫様陰影がみられた．

図1　低緊張性十二指腸造影（腹臥位）下十二指腸曲に嚢腫様陰影が見られる．

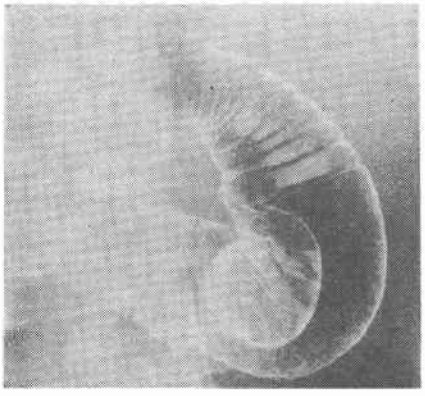

十二指腸ファイバアスコープによる内視鏡所見ではPapilla minorの下部に管腔に膨隆する大きな腫瘤があり，表面の粘膜は正常の光沢を有し，生検鉗子で押すとやわらかく鉗子で粘膜を把持し索引するとテント状にひっぱられることから嚢腫の可能性が最も高いと考えられた．なおPapilla majorは発見できなかった．

腹腔動脈造影の所見は**図2**のごとく，胃十二指腸動脈の十二指腸枝が軽度拡張して直径約3.5cmの腫瘤陰影を示している．

以上の所見により十二指腸嚢腫の診断のもとに昭和50年11月12日開腹手術を行った．開腹時所見としては肝臓，胃，十二指腸球部，横行結腸，小腸および胆嚢，総

図2　腹腔動脈造影．胃十二指腸動脈の十二指腸枝矢印のところに腫瘤陰影が見られる．

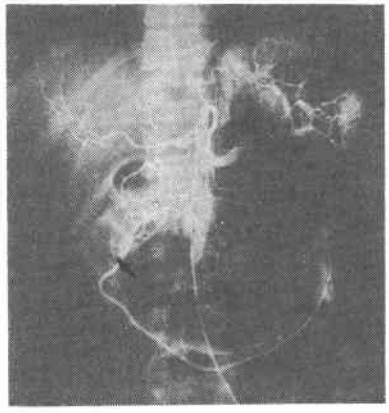

図3　胆道造影．胆嚢の下に嚢腫は十二指腸の円形の陰影欠損として矢印のところに見られる．

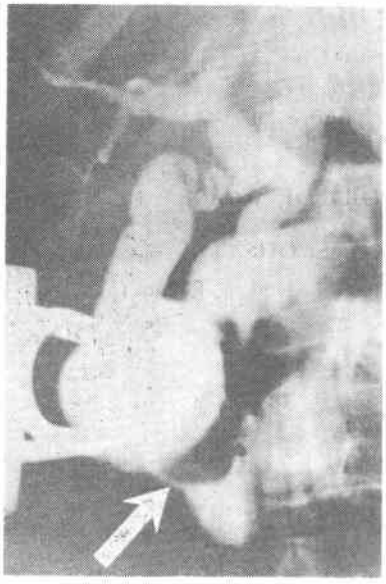

胆管，膵臓には視触診上異常がなかったが，十二指腸下行部下部に直径3cm の球型で表面平滑な嚢腫様の柔かい腫瘤を触知した．

胆管系との関係をみるために30% urografin 40ml を胆嚢に注入して胆道系の造影を行った所，**図3**のごとく胆道系には異常なく十二指腸に円形の陰影欠損として嚢腫が撮影されたので嚢腫と胆道系の交通はないものと考えた．よって十二指腸に Kocher の授動術を行い，前壁に切開を加え嚢腫を手術野に出した．**図4**は手術中の写真で，嚢腫は正常な十二指腸粘膜でおおわれ，嚢腫を引張ると茎部に数条の皺襞を生じ，広基性で嚢腫の口側

図4　術中写真．ゾンデで示しているのが Papilla major である．

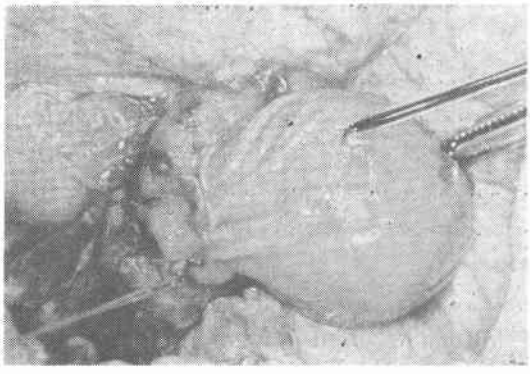

3cm のところに Papilla minor を認め，Papilla major は嚢腫の頂点近くでやや右寄りにあって，胆汁および膵液を交互に流出するのが認められた．よって Papilla major に2本のビニールチューブを各々総胆管と膵管に挿入し，これらを損傷しないように注意しながら嚢腫の肛門側粘膜に切開を加えて嚢腫に密接して剝離をすすめて摘出した．嚢腫は膵管系とも全く無関係であつた．嚢腫の内容は黄色で混濁しており，量は約6ml で内に粟粒大，黄色のもろい結石，約30ケが存在していた．**図5**は

図5　結石の超軟レントゲン写真

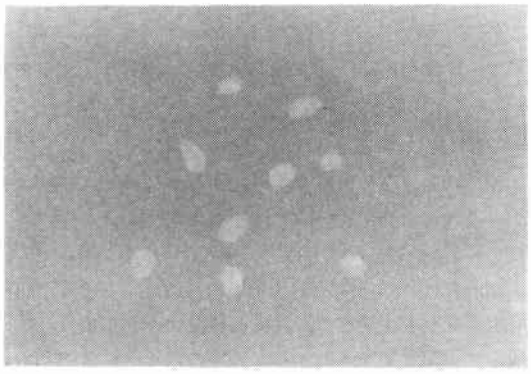

図6　十二指腸重複症の顕微鏡写真．粘膜下には肥厚した粘膜筋板が見られ，その下層に粘膜下層の疎性結合組織が見られる．

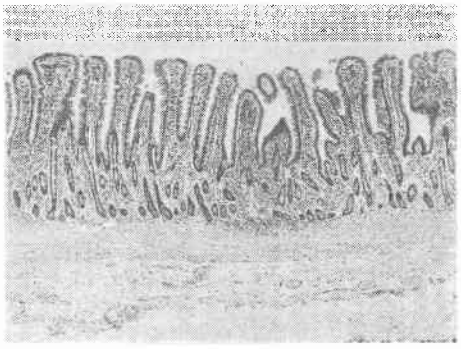

その結石を超軟レントゲン線により撮影したものである．嚢腫内容液の amylase 値は900 Somogyi 単位と膵液に比べて極度に低値であり，内容液の自動分析装置による分析では alkaline-phosphatase 値が1,050mU/ml 以上の異常高値を示した．患者は術後経過順調で術後27日目に全治退院した．

摘出した嚢腫の組織像は**図6**のごとく，嚢腫の粘膜は小腸粘膜で一部には Brunner 腺も存在し，肥厚した粘

膜筋板が見られ，その外層に疎性結合組織があり，固有筋層は欠いている．

考　察

腸管重複症が十二指腸に生じるものはきわめて稀であり，1965年 Inouye[1] は文献より十二指腸重複症を集計しているが，54例にすぎず欧米においてもきわめて稀な疾患であることがわかる．本邦においても1960年の稗貫[2]の症例をはじめとして本例を入れても9例[3)4)5)6)7)8)]の報告があるにすぎない．

嚢腫内の結石についての報告は本邦例にはないが，Williams[9] の報告した膵炎をくりかえし発症した生後1年1カ月の小児例では，膵頭部に生じた膵管と交通のある嚢腫内に柔かい接面形成せる小結石が存在し，膵頭十二指腸切除術を行い摘出した嚢腫の病理組織学検査により十二指腸重複症と判明している．われわれの症例は前に述べたごとく，胆管，膵管とは交通がなく，内容液の amylase 値も低く，このことからも嚢腫と膵管との交通はなかったものと考えられる．

手術操作としては本症例のごとき嚢腫の直前に Papilla major が開口している症例では嚢腫の剝離の前に，胆管・膵管にビニールチューブを挿入しておくことはこれらの両管の損傷を予防する上で推奨されるべき方法と思われる．

おわりに

われわれは28歳女性で十二指腸の Papilla major の後方に存在し，嚢腫内に小結石の存在した十二指腸重複症の1治験例を報告した．

文　献

1) Inouye, W.T. et al.: Duodenal duplication: Case report and literature review. Ann. Surg., **162**: 910—916, 1965.
2) 稗貫　博ほか：十二指腸に発生した腸管性嚢腫の1例．臨消，**8**：525—528，1960．
3) 木村　元ほか：興味ある胆道系疾患の2例．日内会誌，**52**：250，1963．
4) 幕内精一ほか：胆管嚢腫を思わせた消化管重複奇型の1治験例．日臨外，**25**：152，1964．
5) 日野博光ほか：乳児十二指腸重複腸管症の1治験例．小臨，**20**，700—703，1967．
6) 後藤　久ほか：重複十二指腸の1治験例．外科治療，**17**：355—358，1967．
7) 加藤栄一ほか：十二指腸重複症の1例．外科，**37**：1669—1672，1975．
8) 田浦晴也ほか：十二指腸重複症の臨床知見と微細構造．日消会誌，**73**：1427，1976．
9) Williams, W.H. et al.: Intrapancreatic duodenal duplication causing pancreatitis in a child. Surgery, **69**: 708—715, 1971.