日消外会誌 11（8）：670～675，1978年

薬剤性小腸潰瘍
本邦症例と文献的考察

八千代病院* 外科
佐藤太一郎　七野　滋彦　前田　正司
磯部　豊　岸本　秀雄

DRUG-INDUCED SMALL INTESTINE ULCERATION
—CASE REPORTS IN JAPAN AND A REVIEW—

Taichiro SATO, M.D., Shigehiko SHICHINO, M.D., Masashi MAEDA, Yutaka ISOBE and Hideo KISHIMOTO
Surgical Department, Yachiyo Hospital

医薬品の開発は目覚しいばかりであるがその陰には幾多の副作用がある．われわれは Indomethacin 小腸潰瘍の症例を扱ったので，これを機会に薬剤性小腸潰瘍の本邦症例を過去20年にわたり集めて考察した．

症例は17歳男の腎炎で Indomethacin 150mg 152日間投与され回腸に23ケ所の穿孔を招いたもので，数回の手術でこれを全治せしめた．

われわれが集めえた本邦における薬剤性小腸潰瘍は自験例を加えて14例で内訳は Steroid が7例，KCL-Thiazide が5例，通経剤が1例，Indomethacin によるものはわれわれの1例のみであった．Indomethacin により小腸に潰瘍が生じ得る可能性についても文献的考察を行った．

索引用語：薬剤性，小腸潰瘍，Indomethacin

近時，薬力学的に卓効ある薬剤の開発が試されている反面，その副作用についても各種の検討が行われている．われわれは最近 Indomethacin による多発性小腸潰瘍の穿孔例を経験したので報告し，Steroid や K・Cl などと共に薬剤性小腸潰瘍として文献的考察を行う．

症　例

17歳，男．

昭和50年12月，健康診断で蛋白尿を指摘され，某医の紹介で当院内科を受診，昭和51年5月31日に入院した．尿蛋白（卅），沈渣に赤血球多数，顆粒円柱を認め，慢性腎炎と診断された．Indomethacin 150mg を毎日投与したが尿所見は好転せず，7月12日の腎生検では糸球体の腫大と線維化がみられ，間質にも浮腫と線維化が極く軽度にみられた．9月30日 Fishberg 試験正常，10月2日 PSP 排泄試験では15分値52％，120分で合計60％であった．

10月始めから一過性に下腹部に疝痛を覚えたが，10月中旬から腹痛は持続性になり，背痛を伴い，10月29日には腹部膨満，下腹部全体に圧痛をきたし，10月30日に汎発性腹膜炎と麻痺性腸閉塞を呈するにいたった．心窩痛が強く急性膵炎を疑って保存的療法を行ったが好転せず，11月4日に化膿性腹膜炎として外科へ転科した．Indomethacin は152日間に合計22.8g が投与された．

憔悴著しく，皮膚および舌は乾燥し，血圧154～88 mmHg，脈拍120，舌苔厚く，腹部全体に膨隆し鼓腸を呈し圧痛があった．肝濁音界は残存していたが，筋性防禦は著明であった．

直腸指診で Douglas 窩の膨隆を触れ圧痛があった．

第1回手術．GOF の許に正中切開で開腹すると，腹腔内に多量の膿汁があり，肝，胃，大網および腸は膿苔

を被っていた．小腸は一塊になり，ことに回腸は大網に包まれ，おたがいに穿孔し，Douglas 窩を占居し，剝離が困難であった．穿孔は回盲弁から口側5cm から60cm にわたって23個が認められ，穿孔が密集している40cm を切除し端々吻合を行い，残り数個の穿孔は2層に縫合し，4ケ所に腹腔 drainage を施し，温生理的食塩水2500ml で腹腔洗滌して閉腹した．

切除標本．長さ40cm の回腸．粘膜面に2×1cm 以下の大小不同で種々な深さの潰瘍が多数認められ，そのうち19個所は穿孔していた（**図1**）．

図1　切除標本（第1回手術）

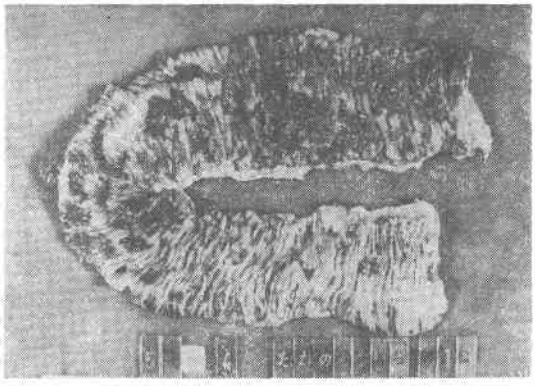

潰瘍は不整形で融合したものもあり，境界は明瞭で，縁下蚕蝕はなく，周辺の高まりは見られなかった．顕微鏡的には Ul-I から Ul-IVまでいろいろあって，潰瘍底の一部は筋層を突破し漿膜に至る肉芽織より成り，またほかの潰瘍底の肉芽織の下にはリンパ球を主とする強い細胞浸潤がみられ，その下に筋層がみられた．リンパ球浸潤が強い部分では濾胞形成があり，全体にプラスマ球や好酸球などの浸潤も加わっていた．粘膜は分泌相が旺盛で粘膜下に強い浮腫がみられた（**図2**）．

術後経過．術後3日目に腸内容が多量に噴出し腹壁創

図2　潰瘍辺縁と糜爛 HE，100×

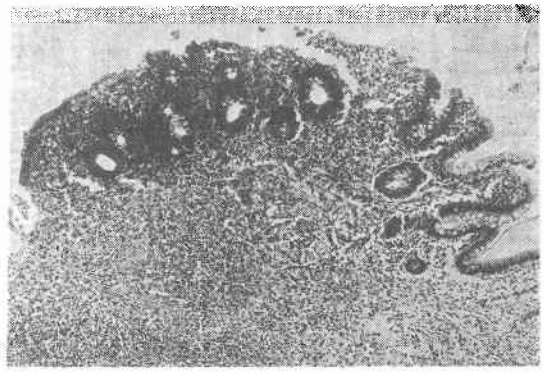

図3　経過図

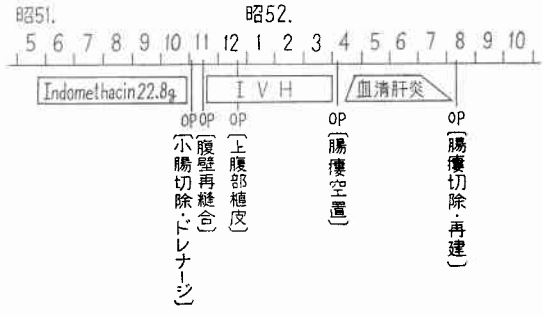

図4　術式の略図

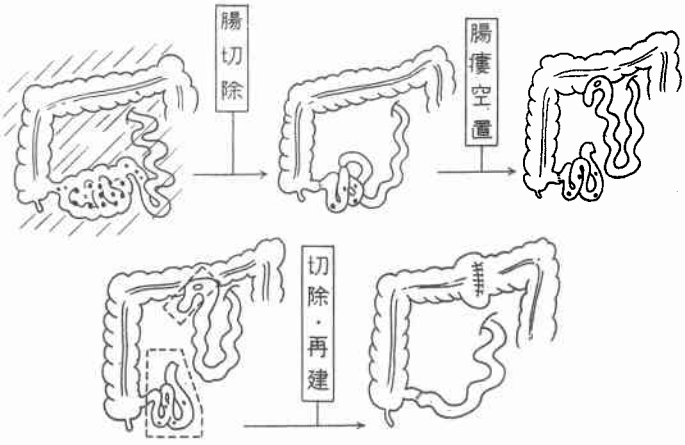

が哆開し，10日目には残存小腸に数個の穿孔があって，ここから腸内容の流出するのが確認できた．そのあと創哆開は全腹に拡大し腸管脱出の傾向があり，腹壁の糜爛も著しいので，11月15日に小腸穿孔部の再縫合と腹壁の Wire による縫合を行った．11月11日に中心静脈栄養（IVH）を開始したが腸瘻からの排泄が多量のために輸液量や電解質平衡に苦心した．12月21日，腹壁創の頭側の部分は小腸壁によって腹壁が形成されたので水分喪失を防ぐため，Thiersch 植皮を行った（**図3**）．IVH は52年4月5日まで実施した．胃腸造影により消化吸収のための最小限度の長さの小腸があることを確認し，4月19日，左旁腹直筋切開で開腹し，空置的小腸大腸吻合を行った．有効な残存小腸は約250cmであった（**図4**）．その後，腸瘻からの排泄は減少し，経口投与が可能になった．しかし血清肝炎を併発するなど体力の回復に手間どった．

最終手術．8月11日，NLA 麻酔により一塊となって腸瘻を形成していた回腸を切除し，消化管を再建し，腹壁の皮膚欠損部を修復した．

経過．良好な経過で10月21日に退院．以後，体重の回復は順調で腎炎も軽快し，4ケ月で復職した．

考　察

Matthew Baillie (1795) が小腸潰瘍を始めて記載した．Combes (1897) は小腸潰瘍の症例をまとめ，Richardson (1922) が全米の症例を集め，Ebeling (1933) が術前診断できた第1例を報告した．穿孔に先んじて手術できた症例を Brown と Pemberton (1936) が始めて報告した．Evert, Black, & Dockerty (1948) が Mayo Clinic と文献から130例を集めて報告し，Goehrs, Morlock, & Dockerty (1957) が18例を加えた．わが国においては小腸潰瘍のうち原発性非特異性多発性小腸潰瘍を岡部 (1966) がまとめたし，われわれ (1972) もその1例を報告した[1]．

小腸の潰瘍には腸チフス，結核，梅毒，放線菌症などによって惹起されるものや新生物による潰瘍があるが，それらのように明らかな原因が認められない小腸潰瘍を Guest (1963)[2] は原因論の立場から，① 血管性，② 神経性，③ 感染，④ 外傷，⑤ 栄養，⑥ 内分泌性に分類した．また八尾 (1972)[3] は臨床的な観点から，① 原因の明らかなもの，例えば阻血性腸炎，KCL によるもの，放射線によるものなど，② 全身疾患の一分症として，例えば Behçet 病，尿毒症など，③ 狭義の非特異性潰瘍，i）Crohn 病，ii）いわゆる非特異性多発性小腸潰瘍，iii）慢性潰瘍性空腸回腸炎，iv）単純潰瘍，v）そのほかに分類した．われわれは此の八尾の分類①の中で薬剤性小腸潰瘍というまとめを試みた．

最近，高齢者の医療が普及して薬剤による小腸潰瘍が多発し易いことを金沢 (1974)[4] は臨床の5例と，これに動物実験を加えて主張した．

薬剤性小腸潰瘍の代表には Steroid があげられる．Steroid が胃や十二指腸にびらんや潰瘍を形成したり，胃・十二指腸潰瘍を悪化させることは余りにも有名であるが，小腸に潰瘍を発生したという報告は意外に少ない．外国では Berg (1960)[5] はじめ，2・3の報告があるが，わが国においては最近，池田 (1961)[6] を始めとして7例の報告がある．池田らの症例では下血，白根[7] の症例でも消化管出血が主症状であるが，板東[8] や中島[9] の症例の如く穿孔をきたしたものもある．Steroid 投与の基礎疾患が Behçet 病であった場合には Behçet 病そのものによる潰瘍か，Stenoid による潰瘍かはいまだ確証が得られていない．Schönlein-Henoch 紫斑病についても同じ議論がなされている．Steroid 小腸潰瘍はびらんから潰瘍穿孔までいろいろの深さの潰瘍があり，潰瘍周辺に浮腫を伴うものが多い．また胃，十二指腸，大腸にびらんや潰瘍を伴うものもある．発症は急激で主症状は出血であることが多く予後不良である．

1963年から1964年にかけて北米で小腸潰瘍の穿孔が多発して KCl や Thiazide の投与と関係があることに気付き多くの報告が出始めた．

また Sweden でも St. Erick 病院で1964年4月から5月に小腸狭窄による腸閉塞4例が手術され全例とも Thiazide が投与されていることに注目された．わが国においては1968年頃から KCl-Thiazide 小腸潰瘍の症例が報告された．Baker (1964)[10] は15ヵ月間に12例の小腸潰瘍を治療し，そのうち11例は KCl 腸溶錠の投与を受けていたという．England (1965) は11例を経験し，そのうち2例が穿孔していたといい，中年以上の患者の腹部疝痛に注意せよと警告した．Ashby (1965)[11] は6例の全周性小腸潰瘍を報告し，5例が狭窄，1例が穿孔していたという．そのほか Morgenstern(1965)[12], Boley (1965)[13][14], Campbell (1966)[15], Tyson (1966)[16], Wagner (1967)[17], Räre (1967) など数多くの報告があるが，要約すると KCl-Thiazide 小腸潰瘍は小腸中部または回腸下部にKが集積し血管攣縮を惹起し阻血を招き，腸管が終末動脈で栄養されていることから全周性すなわち輪状の小腸潰瘍を発生するものと思われる．顕微

表1 薬剤性小腸潰瘍

文献番号	報告者	原因薬剤	年齢	性	術前診断	開腹所見 切除標本	手術	転帰
6	近・池田 (1961)	Steroid	9	男	下 血	空腸に多数の潰瘍	—	剖 検
18	東大木本外科 (1963)	〃	26	男	下血・鼓腸	回腸に2個の穿孔	縫 合	剖 検
19	浜 田 (1967)	〃			腹痛・呕吐	空腸に大小不同の潰瘍	—	剖 検
7	白 根 (1972)	〃	54	男	消化管出血	回腸に十数個の潰瘍	開腹術	—
8	板 東 (1973)	〃	33	男	ショック	回腸に23個の穿孔	—	剖 検
9	中 島 (1973)	〃	7	男	腹痛・下血	回腸に4個の穿孔	切 除	—
24	峰 下 (1973)	〃	48	男	腹腸炎	回腸に潰瘍と穿孔	切 除	全 治
20	内 藤 (1968)	K. Thiazide	49	男	腹 痛	小腸に数個の潰瘍	—	剖 検
21	赤 井 (1970)	Chlotoride.Apre	66	男	腸閉塞	回腸に狭窄と潰瘍	切 除	全 治
22	野 村 (1973)	KCl	60	男	腸閉塞	小腸中部に狭窄と潰瘍	切 除	全 治
23	大 森 (1973)	KCl . Digitalis	60	男	小腸狭窄	小腸中部に狭窄と潰瘍	切 除	全 治
25	増 田 (1975)	KCl . Thiazide	72	女	小腸狭窄	(回 腸)	—	—
26	川 口 (1968)	通経剤「メンゼス」	38	女	腸閉塞	回腸に腫瘤・潰瘍	切 除	全 治
	自 験 例 (1978)	Indomethacin	17	男	腹膜炎	回腸に23個の穿孔	切 除	全 治

鏡的には粘膜または粘膜筋板の収縮性瘢痕が認められる．症状としては反復する腹部疝痛で漸進的な腸管狭窄症状を示すものが大部分であるが5～10%の症例では穿孔に至る．消化管出血の症例も報じられているが，極めて稀のようである．穿孔に至るまでに手術されれば予後良好である．猿に KCl を経口投与して小腸潰瘍を起すことができるが Thiazide ではまだ実験的小腸潰瘍を作ることは成功していない．現在では Morgenstern の主張するごとく，この種の小腸潰瘍の原因は KCl か，Thiazide か，その併用か，いまだ結論に達していない．

昭和33年から昭和52年まで20年間の医学中央雑誌から薬剤に関係した小腸潰瘍を検索して13例を見出すことができた[18)~25)]．実際には原因究明が不充分で報告されなかったものも多数あるのではなかろうか．文献にみる13例は表1のごとくで Steroid によるもの7例，KCl-Thiazide によるもの5例，通経剤によるもの1例で，われわれの症例のごとく Indomethacin によるものは見られなかった．

通経剤「メンゼス」による小腸潰瘍を報告した川口[26)]によれば，その38歳主婦は常用量の2倍量を4日間連用し，4日目に性器出血とともに腹痛，下痢をもって発し，腹痛，呕吐，全身衰弱，Douglas 窩右側に腫瘤を触れるに至り，慢性腸閉塞の状態になったので腸切除を行ったという．回腸中部に腫瘤状を成し，粘膜は一般に粗糙で小びらんを認め一部は潰瘍を形成し，その中心は壊死，瘻孔形成があったと述べている．「メンゼス」の組成はアロエ，サフラン，硫酸キニーネ，卵胞ホルモン，大黄，ケンゴ子，還元鉄などを含むがどの成分が潰瘍形成を促したか不明である．

さて Indomethacin は1963年に開発され，非 Steroid 系消炎鎮痛解熱剤として各種の炎症性筋骨格系疾患に優れた効果があり[27)]，また1968年頃から腎炎にも長期投与されるようになった[28)]．ところが本剤の消化管に対する重大な副作用は武田薬工[29)]のまとめによると胃，十二指腸潰瘍と小腸潰瘍がわが国では2/3388，消化管穿孔が0/3388，外国では前者が64/3267，後者が1/3277であるという．Norcross (1966)[30)]は Indomethacin 長期投与440例のうち胃潰瘍9例，十二指腸潰瘍4例を経験し，そのうち5例が出血，4例が穿孔，1例が閉塞をきたしたというが小腸潰瘍には触れていない．Shack (1966)[31)]

は薬剤性小腸潰瘍5例を報告し，そのうち2例が Indomethacin に関係したという．すなわち43歳女の症例では回腸穿孔が腸間膜付着部反対側に認められ腸切除で治癒，27歳女の症例では回盲部炎症性腫瘤を形成し結腸右半切除で治癒したという．一方 Somogyi (1969)[32] が羊を使って Indomethacin の抗炎症作用の実験を行ったところ急性空腸潰瘍の穿孔が頻発した．多数の全周性の2～3mm の大きさで種々の深さの潰瘍が空腸にみられたが胃十二指腸，回腸，大腸にみられなかったという．Nicoloff (1968) や Edlich (1970)[33] は Indomethacin を犬に投与した場合の上部消化管における循環量を測定し食道や十二指腸に比べ胃の血流が増大したと述べ，また Indomethacin を投与した犬7頭のうち5頭で胃粘膜の潰瘍化が認められたという．これは幽門前庭に表在性の浅いもので十二指腸には潰瘍形成がなかったと述べた．彼らは Indomethacin による胃潰瘍を Pitressin や Histamine の如き血管痙攣による阻血性で説明したが小腸については検索しなかった．

このように実験動物による種族差や報告症例が少いためにいまだ Indomethacin 小腸潰瘍の概念は完成されていないが，欧米では AMA (1973)[34] や Dukes (1975)[35] が Indomethacin 小腸潰瘍について警告を発している．

われわれの症例では回腸の中部以下に腸間膜付着部の反対側に限らず全般的に島状に種々の深さの多数の潰瘍が認められ，その一部が穿孔していた．これは Edlich が本剤の潰瘍形成はその阻血性にあると説明しても KCl による小腸潰瘍とは形態的に似ていなかった．またわれわれの症例では150mg が152日にわたって投与された腎炎であったが小腸潰瘍の発生前に尿毒症の前徴は全く認められなかったし，Steroid や KCl などを始め，そのほかにも潰瘍形成の可能性がある薬剤は全く投与されていなかったので帰納的に Indomethaccin による小腸潰瘍と判断せざるをえない．

むすび

いろいろな薬剤による薬剤形成の作用機序は異なり小腸潰瘍の形態はそれぞれ違うが，それらが医原性であるという点であえて薬剤性小腸潰瘍としてまとめてみた．新薬の使用に当って消化器症状がある場合は少なくとも糞便潜血反応だけでも繰返し実施すべきであると思う．

この論文の一部は第11回日本消化器外科学会総会（昭和53年2月28日於千葉市）で発表した．

文　献

1) 佐藤太一郎ほか：原発性非特異性小腸潰瘍の1例．治療，**54**：1576—1581，1972．
2) Guest, J.L.: Nonspecific ulceration of the intestine. Surg. Gyn. Obst., **117**: (Abst) 409—416, 1963.
3) 八尾恒良ほか：腸の潰瘍性病変に関する新しい提案—所謂“非特異性多発性小腸潰瘍症”を中心として—．胃と腸，**7**：1615—1619，1972．
4) 金沢暁太郎ほか：高令者にみられた薬物性胃・小腸潰瘍の臨床的及び実験的知見．日消会誌，**71**：400—400，1974．
5) Berg, P. et al.: Perforation of the ileum in steroid treated systemic lupus erythematosis. Amer. J. Dig. Dis., **5**: 274—282, 1960.
6) 池田忠雄ほか：Steroidhormon による空腸に多発性潰瘍を生じた Lupus sine Lupo が疑われる1剖検例．小児科診療，**25**：331—338，1962．
7) 白根東久二ほか：興味ある小腸潰瘍の2症例．日消会誌，**69**：115—115，1972．
8) 板東隆文ほか：小腸穿孔の4例．日消外会誌，**6**：470—470，1973．
9) 中島正裕ほか：小腸穿孔症例について．日消外会誌，**6**：476—476，1973．
10) Baker, D.R. et al.: Small bowel ulceration apparently associated with thiazide and potassium therapy. J.A.M.A., **190**: 586—590, 1964.
11) Ashby, W.B. et al.: Small bowel ulceration induced by potassium chloride. Brit. Med. J., **2**: 1409—1412, 1965.
12) Morgenstern, L. et al.: The circumferential small bowel ulcer; Clinical aspects in 17 patients. J.A.M.A., **191**: 637—640, 1965.
13) Boley, S.J. et al.: Potassium-induced lesions of the small bowel—I. Clinical aspects. J.A.M.A., **193**: 997—1000, 1965.
14) Allen, A.C. et al.: Potassium-induced lesions of the small bowel—II. Pathology and pathogenesis. J.A.M.A., **193**: 1001—1006, 1965.
15) Campbell, J.R. and Knapp, R.W.: Small bowel ulceration associated with thiazide and potassiumtherapy; Review of 13 cases. Ann. Surg., **163**: 291—296, 1966.
16) Tyson, W.T. and Greenfield, J.: Ulceration of the small bowel associated with thiazide and potassium therapy. Amer. Surgeon, **32**: 161—164, 1966.
17) Wagner, W. et al.: Drug-induced ulcers of the small bowel causing intestinal obstruction or perforation. Amer. Surgeon, **33**: 7—11, 1967.
18) 東大・木本外科：小腸穿孔を来した Schönlein-Henoch 紫斑病の1例，特に Steroid hormon との関係．外科診療，**5**：196—211，1963．
19) 浜田忠雄：長期 Steroid 治療により誘発された

と思われる多発性小腸潰瘍の1剖検例．日病理会誌，**56**：194—195，1967．
20) 内藤孝和，村上元正：興味ある2症例，原発性アミロイドーシスと多発性小腸潰瘍．日内会誌，**57**：1138—1139，1968．
21) 赤井貞彦ほか：原発性小腸潰瘍の1例—薬剤と本症との関係についての文献的考察—．診断と治療，**58**：1905—1909，1970．
22) 野村益世ほか：KCl 腸溶錠による小腸潰瘍の1例．胃と腸，**8**：1387—1391，1973．
23) 大森高明ほか：小腸潰瘍の2手術例．日消会誌，**70**：296—296，1973．
24) 峰下　哲ほか：Behçet 病による回腸穿孔について．日臨外会誌，34：628—633，1973．
25) 増田　浩ほか：小腸狭窄をきたした興味ある3症例．日消会誌，**72**：774—775，1975．
26) 川口　浩ほか：通経剤により誘発されたと思われる小腸潰瘍イレウスの1例．母性衛生，**9**：56—59，1968．
27) Lövgren, O. and Allander, E.: Side effect of indomethacin. Brit. Med., J., **1**: 118—118, 1964.
28) 阿部武二郎：糸球体腎炎患者に対するインドメサシンの使用経験．診断と治療，**61**：1263—1272，1973．
29) 武田薬工：薬剤による副作用，pp. 173—181，大阪，1975．
30) Norcross, B.M.: Prolonged treatment of chronic arthritis with indomethacin, international synposium on non-steroid anti-inflammatory compounds, ste. Marguerite, P.Q., Canada, Oct., 20,21,22, 1966. pp. 60—64.
31) Shack, M.E.: Drug-induced ulceration and perforation of the small intestine. Arizona Med., **23**: 517—523, 1966.
32) Somogyi, A. et al.: Jejunal ulcers produced by indomethacin. J. Pharm. Pharmac., **21**: 122—123, 1967.
33) Edlich, R.F. et al.: Gastric blood flow and its distribution during indomethacin administration. Surg. Gyn. Obst., **130**: 789—793, 1970.
34) AMA Department of Drugs: AMA drug evaluations, 2nd Ed. pp. 289—299, 1973.
35) Dukes, M.N.G.: Meyler's side effects of drugs: A survey of unwanted effects of drugs reported in 1972—1975, Vol. VIII, pp. 217—220, 1975.