日消外会誌　11（8）：676～678，1978年

術前に診断し得たメッケル憩室出血の1症例

九州大学第1外科
古川研一郎　自見　雅文　大里　敬一

MECKEL'S DIVERTICULUM WITH AN ULCER DEMONSTRATED BY SMALL-INTESTINAL X-RAY: REPORT OF A CASE

Kenichiro FURUKAWA, Masafumi JIMI and Keiichi OHSATO
First Department of Surgery, Kyushu University Faculty of Medicine

索引用語：メッケル憩室，潰瘍出血，小腸造影，異所性胃底腺粘膜

緒　言

消化管出血は日常よく遭遇する疾患であるが，その部位診断は時としてわれわれを悩ますことがある．メッケル憩室は消化管出血をきたす疾患の1つである．メッケル憩室の発生頻度は約1～2％で，本邦では本症における合併症の6.8％が潰瘍出血といわれている[1]．しかるに潰瘍出血の術前診断は極めて困難であり開腹術を受けて初めて診断を得る症例がほとんどである．

メッケル憩室潰瘍出血の診断法としては，消化管造影，^{99m}TcRI 検査，血管造影がある．これまで消化管造影により術前診断を得た症例は，本邦では高橋[2]ら，秋山[3]らによる2例のみである．

最近われわれは大量下血を主訴とし経ゾンデ法による小腸2重造影により術前に診断し得た成人のメッケル憩室出血の1症例を経験したので報告する．

症　例

K.S.，20歳男，学生

主訴：下血

家族歴・生活歴・既往歴：特記すべきものはない．

現病歴：昭和51年9月8日朝，何ら誘因なく赤褐色の下痢様下血があった．腹痛，呕気，呕吐はなかった．9月9日同様の下血があり軽い頭痛を伴った．9月10日近医に入院し400ml の輸血を受け，翌日当科に入院した．

入院時現症：体格，栄養中等．脈拍数84整．血圧138～68mmHg．眼瞼結膜に貧血あり，眼球結膜に黄疸なし．胸部は打聴診上異常なし．腹部は平坦で抵抗，圧痛なく，肝脾を触知せず，また腫瘤も触れない．肛門指診により指嚢に血液の付着を認めたが，腫瘤を触知しなかった．

臨床検査成績：Hb 8.5g/dl，赤血球232×10^4，Ht 25.3％，白血球9500，血小板26.5×10^4，検便；潜血（卅），虫卵（－），検尿；蛋白（－），糖（－），出血時間3分，凝固時間8分30秒，総蛋白5.5g/dl．総コレステロール175mg/dl，BUN 22mg/dl．総ビリルビン0.3mg/dl，LDH 110mU/ml，GOT 20．GPT 10．

入院後経過：入院後も下血があり，入院3日目にはHb 6.1g/dl，赤血球199×10^4，Ht 18％となった．直腸鏡，大腸内視鏡，逆行性大腸造影，胃十二指腸内視鏡，ルーチン法による経口小腸造影の順に検査を行ったが出血源は不明であった．2600ml の輸血により Hb 13.9g/dl，赤血球452×10^{4}となり，1週間便潜血陰性となったため出血源不明のまま10月4日退院した．外来で経過を観察していたが11月26日大量の下血があり当日再入院した．翌日血管造影を行ったが出血源は不明であった．12月4日経ゾンデ法による小腸2重造影を行い，回腸に盲嚢を見出した（**図1**）．その底部に隆起性病変とそれに隣接したバリウムのたまりを認めた．他部の粘膜像は回腸のそれに類似していた．メッケル憩室と診断し出血源の可能性が大であると考え12月13日に手術を施行した．

手術所見：下腹部の右腹直筋旁切開にて開腹した．回盲弁より70cm 口側の回腸の腸間膜付着反対側に7×2×2cm の憩室を認めた．臍との交通はなかった（**図2**）．回腸に米粒大の小腫瘤を多数触知した．腹腔諸臓器には他に出血源となるような病変はなかった．メッケル憩室の楔状切除と虫垂切除を行った．

摘出標本：憩室底部には2.0×2.0×0.8cm のイモムシ状を呈する腫瘤があり，それに隣接して潰瘍がみられた．回腸側の粘膜に多数の小腫瘤があった（**図3**）．

図1　小腸2重造影

矢印はメッケル憩室底部の隆起性所見を示した．

図2　メッケル憩室（術中写真）

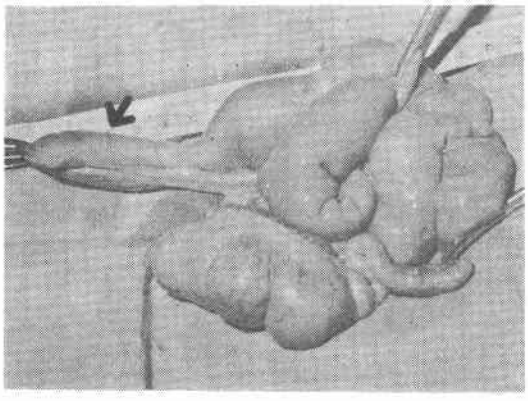

図3　切除標本（粘膜面）

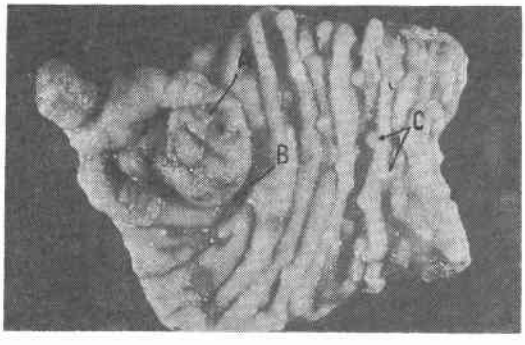

A：異所性胃粘膜
B：潰瘍
C：リンパ性ポリープ

図4　憩室粘膜（H.E. ×6）

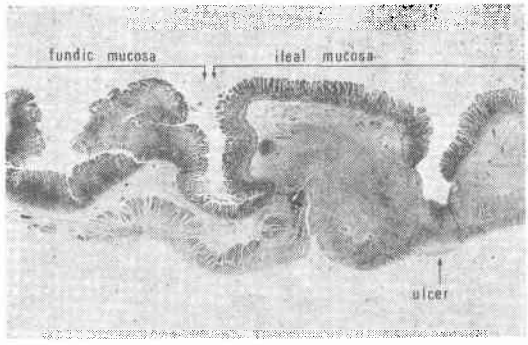

底部は胃底腺粘膜で，それより1cm 離れた小腸粘膜に Ul-Ⅲ の潰瘍がある．

図5　異所性胃底腺粘膜（H.E. ×41）

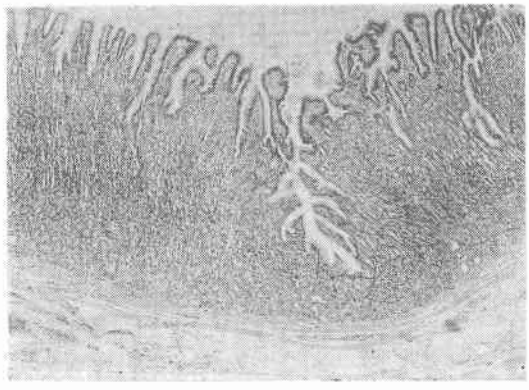

組織学的所見：憩室は真性憩室で，その近位側は回腸粘膜で Ul-Ⅲの消化性潰瘍がみられた．底部は異所性胃底腺粘膜であった（**図4，5**）．小腫瘤はリンパ性ポリープであった．

術後経過：順調に経過し12月24日全治退院した．その後便潜血は常に陰性である．

考　察

メッケル憩室の発生頻度は約1～2％といわれている．田中らの集計によると1970年までの本邦報告例は444例と極めて少ない．ほとんどの症例が無症状のまま経過するものと思われる．Weinstein[4] によれば，症状はすべて合併症としてのそれであり，特異的なものはない．

本症における合併症としては，本邦では腸閉塞症，腸重積，憩室炎が3大合併症であり，他に出血，穿孔およびヘルニアの内容となったものなどがある．本症例にみられたような潰瘍出血は，本邦では本症合併症の6.8％

にみられるといわれているが[1]，諸外国の報告では30.9～39%と合併症の第1位を占めている．この差は次に述べるように迷入組織の合併率によるものと考えられる．

メッケル憩室の迷入組織に関する正確な統計は本邦では皆無にひとしい．諸外国の集計では少ないもので12～15%，多いもので50%以上と報告されている．その内容としては，いずれも胃粘膜が最も多く，他に膵，十二指腸，空腸，結腸などがある．田中らの集計によると本邦では迷入組織の43.1%が胃粘膜であり，これに対し諸外国のそれは50～80%とその頻度が高い[1]．Weinstein のメッケル憩室出血63例の統計をみると，39例に潰瘍を認め，うち31例が消化性，8例が炎症性であった．また50例（79.4%）に迷入組織があり，その49例に何らかの形で胃粘膜があったという[4]．このことは出血と異所性胃粘膜との相関を示唆するものであり，本邦と諸外国における迷入組織としての胃粘膜の頻度の差が，合併症としての出血の頻度の差として現れてくるものと考えられる．

診断法としては腹部単純撮影，消化管造影，血管造影，RI 検査がある．これらのうち消化管造影によりメッケル憩室と診断された症例は本邦では本症例を含めて5例[2)3)5)6)]であり，潰瘍出血はこのうち3例にみられた．消化管造影には経口法と注腸法があるが，一般には前者が適切と考えられている．経口小腸造影にはルーチン法と経ゾンデ法[7]がある．本症例は後者により診断を得た．White ら[8]はメッケル憩室の消化管造影上の4つの所見をあげている．

1) バリウムのメッケル憩室内での停滞
2) 腸重積
3) 炎症性メッケル憩室周囲の小腸係蹄の分離
4) ポリープに似た小腸のバリウム欠損

潰瘍出血の時は本症例のように憩室内に潰瘍を認めることがある．

血管造影によるメッケル憩室出血の報告は外国文献にはみられるが，本邦ではまだない．

最近，^{99m}Tc を用いて異所性胃粘膜を有するメッケル憩室を描出する RI 検査が行えるようになった．本邦においても少数例ながら報告がある[9]．潰瘍出血が高頻度に異所性胃粘膜を持つことを考えると，この RI 検査はメッケル憩室潰瘍出血の1つの有力な診断法であろう．

上部消化管造影，注腸法による大腸造影により診断のつかなかった消化管出血についての Richardson ら[10]の26例の集計では，動静脈奇形，大腸子宮内膜症，大腸ポリープ，限局性腸炎などがあったが，メッケル憩室も2例見出されている．このことよりも出血源不明の消化管出血に際しては常に鑑別診断の1つとしてメッケル憩室の存在を念頭におく必要がある．

結　語

術前経ゾンデ法による小腸2重造影により診断し得たメッケル憩室出血の1症例を報告した．本症例では異所性胃粘膜がみられ，Ul-Ⅲの消化性潰瘍を合併していた．

本症例の診断にご協力いただいた九州大学第2内科八尾恒良博士，同第2病理渡辺英伸博士に感謝する．

文　献

1) 田中早苗ほか：Meckel 憩室—本邦報告例444例の統計的観察を中心に—．外科診療，**13**：818—825，1971．
2) 高橋一江ほか：メッケル憩室潰瘍の1例．逓信医学，**21**：433，1969．
3) 秋山守文ほか：大量下血を繰りかえした Meckel 憩室の1治験例．日本消化器病学会雑誌，**72**：82，1975．
4) Weinstein, E.C. et al.: Meckel's diverticulum, 55 years of clinical and surgical experience. J.A.M.A., **182**: 251—253, 1962.
5) 吉村敬三ほか：術前に診断し得た Meckel 憩室穿孔の1例．外科診療，**1**：833，1959．
6) 酒井邦夫ほか：X線学的に発見した巨大 Meckel 氏憩室の1例．臨床放射線，**13**：298—301，1968．
7) 中村裕一ほか：経ゾンデ法による小腸X線検査—小腸二重造影法—．胃と腸，**9**：1461—1469，1974．
8) White, A.F. et al.: Radiologic Manifestations of Meckel's Diverticulum. Amer. J. Roent. Rad. Ther. & Nucl. Med., **118**: 86—94, 1973.
9) 吉田靖彦ほか：^{99m}Tc による Meckel 憩室の術前診断．日本小児外科学会雑誌，**10**：637—643，1974．
10) Richardson, J.D. et al.: Occult Gastrointestinal bleeding. Arch. Surg., **110**: 661—665, 1975.