日消外会誌　11（9）：780～784，1978年

特集 4*

肝内結石症に対する肝左葉切除術の適応と術式

兵庫医科大学第1外科

鈴木栄太郎　岡本　英三　桑田　圭司
菅原　一郎　豊坂　昭弘　京　明雄
劉　燦太郎　朱　明義　岡空　達夫
柏谷　充克　光信　正夫　余田　洋右

INDICATION OF LEFT HEPATIC LOBECTOMY IN INTRAHEPATIC CHOLELITIASIS

Eitaro SUZUKI, Eizo OKAMOTO, Keiji KUWATA, Ichiro SUGAHARA, Akihiro TOYOSAKA, Akio KYO, Santaro RYU, Akiyoshi SHU, Tatsuo OKASORA, Mitsuyoshi KASHITANI, Masao MITSUNOBU and Yosuke YODEN

The Second Department of Surgery, Hyogo Medical College

索引用語　肝内結石症・肝左葉切除術・肝内胆管狭窄

はじめに

近年直接胆道造影（PTC，ERCP）の発展，術中胆道造影の徹底により肝内結石症の診断は著しく向上してきたが，その治療法・治療成績についてはいまだ充分満足できるとは言い難い．その原因として肝内結石症では病型が多岐にわたり，その病型に応じた手術術式の選択が要求されるにもかかわらず，比較的姑息的な手段で済まされてしまうことが多いためと思われる．これが肝内結石症は難治性疾患であるという概念を外科医に植付けた最たる要素ではないだろうか．

ここでは肝内結石症ことに肝内胆管に狭窄を有するタイプにつきその診断・術式の選択などにつき検討し，その成績・予後などにつき述べたい．

症　例

昭和48年1月当教室開設以来過去5年間における胆石症手術症例は240例で，うち肝内結石症は14例（5.8%）である（表1）．西村の病型分類に従えば，Ⅰ型7例・Ⅱ型3例・Ⅲ型4例であり，Ⅰ型では手術操作によると思われる二次的狭窄の肝内結石症は除外し，Ⅱ・Ⅲ型では明らかに総胆管結石症に分類されるべきような症例は

表1　胆石症手術症例（昭48．1～昭52．12）

胆嚢内結石症	173	72.1%
総胆管結石症	53	22.1
肝内結石症	14	5.8
計	240例	100　%

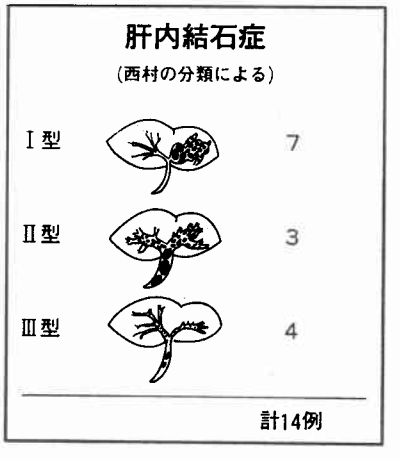

表2　肝内結石症Ⅰ型・手術症例

	年令 性別	前回手術	症状 初発年令	症状（既往を含む） 疼痛	発熱	黄疸	肝機能（入院時） GPT	Al-ph※
症例1	34才 ♀		22才	○	○		24	0.8
2	27 ♂		18	○	○		80	3.8
3	43 ♂	8年前 胆摘	33	○	○	○	150	7.3
4	50 ♂		49	○	○	○	102	4.4
5	37 ♀		36	○	○	○	21	1.1
6	57 ♂	2年前 胆摘	53	○	○	○	154	6.4
7	48 ♂	16年前 胆摘	30	○	○		40	3.3

※Al-ph：BLu　正常値 0.8～2.3

除外している．

ここではこれら肝内結石症のうち肝内胆管に狭窄を有するⅠ型を中心に述べる．

Ⅰ型肝内結石症手術症例は7例で（**表2**）年齢は27～57歳，男性5例・女性2例，再手術症例は3例でそれぞれ2年・8年・16年前に胆嚢摘出術を受けている．症状初発年齢は18歳～53歳平均34歳である．疼痛・発熱・黄疸のいわゆる胆石三主徴を既往も含めてすべて具えていたものは4例で，疼痛・発熱は全例に認められた．入院時肝機能検査では transaminase 上昇例が4例，alkaline-phosphatase 上昇例が5例である．なおこの7例の肝内結石症のうち胆嚢結石を合併していたものは1例，総胆管結石を合併していたものは3例，4例は肝内にのみ結石を有していた．

診　断

肝内結石症の診断において最も価値のあるのは直接胆道造影（PTC，ERCP，術中胆道造影）である．われわれも初期の3例は術中造影で初めて肝内結石症を診断しえたが，最近の4例は PTC または ERCP で術前に狭窄部位など胆管形態を正確に把握してから手術に臨んでいる（**表3**）．前記の直接胆道造影に比較し DIC は肝

表3　肝内結石症Ⅰ型・診断

	DIC	ERCP	PTC	OP
症例1				○
2				○
3				○
4	△	○		
5		○		
6			○	
7	△		○	

○ 確診
△ 疑診

図1　症例5の ERCP

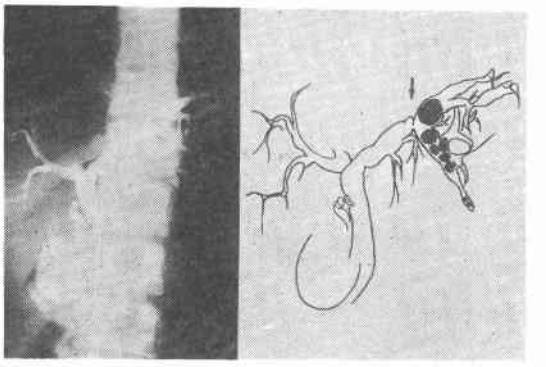

内結石症に対してはかなり診断能が劣る．われわれの症例でもⅠ型7例中2例（症例4・7）に DIC で疑診を得，それぞれ ERCP・PTC で確診に至っているが DIC のみで確診を得たものはない．症例5は典型的な胆石発作をくり返していながら寛解期に行った DIC では左右肝内胆管ともよく造影され胆道系に異常なしと言われていた．しかしその後も同様発作が続くため，当科を受診し ERCP を行ったところ，左肝内胆管左右合流部よりさらに上流約 5cm の部に狭窄があり結石も証明された（**図1**）．DIC の診断能の限界を示す好例と思われる．

さらにわれわれは肝内結石症の疑診・確診を得た症例には全例肝シンチグラムを行っているが，肝内胆管狭窄（左葉肝内結石症）では左葉はほとんど描出されないか，あるいは極く淡くしか描出されない（**図2**）．つまり結石を有する左葉若しくは左葉外側区域はほとんど機能をもっていないことが窺え，このような症例に対して姑息手術の成績は不良であり，根治手術として肝切除が適応として考慮される．

手　術

Ⅰ型左肝内胆管狭窄は**図3**のごとく左右合流部よりさらに上流で狭窄をきたしているものと，合流部で狭窄ときたしているものとに分類され，前者をⅠa・後者をⅠbとすると私どもの症例7例中 Ⅰa は3例，Ⅰb は4例でこの2つのタイプではおのずと手術術式は異ってくる．

結石症に対する肝切除術式は腫瘍の場合と異なり，健常肝実質の損失をできるだけ少なくし，かつ拡張胆管は狭窄部を含めて充分に切除すべきである．Ⅰa タイプに対してわれわれの行っている外側区域切除の手技は肝鎌状靱帯の外側に沿い外側区域に行く肝動脈枝と門脈枝を

図2　左肝内結石症の肝シンチグラム

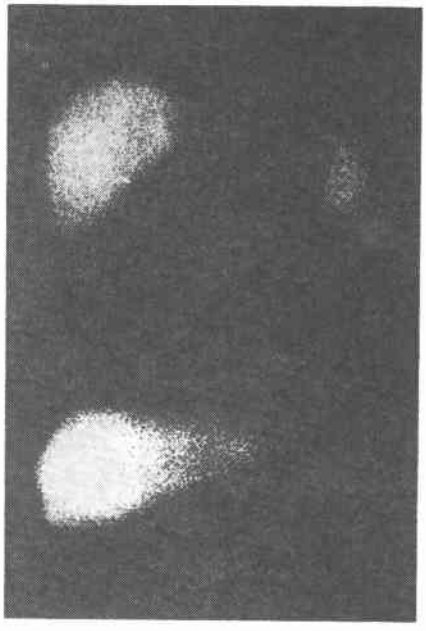

結紮切断後直ちに肝実質の切離を行い肝静脈外側区域枝を結紮したのち最後に拡張した胆管を狭窄部を含めて切除するようにしている．

Ⅰa タイプに対しては，肝シンチ・術中所見などから左葉内側区域にまで萎縮・線維化の及んでいる症例には

図3　左肝内胆管狭窄部位の分類

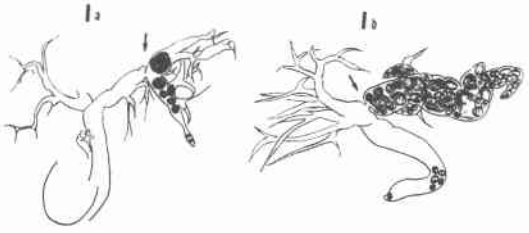

Ⅰa：上流部狭窄，Ⅰb：合流部狭窄

左葉切除術を，内側区域がいまだ充分機能を保っている症例には外側区域切除を行い，拡張胆管と空腸を Roux-en-Y 法で吻合している．また Ⅰa タイプで右肝内胆管の anterior-inferior duct が左肝内胆管に drainage している anomaly のある症例には，外側区域切除術兼 Roux-en-Y 吻合が絶対的適応である（**図4**）．

成　績

Ⅰ型肝内結石症7例中6例に左葉外側区域切除または左葉切除を行ったが予後は極めて良好で術後12カ月～31カ月の現在全例愁訴なく就業している（**表4**）．予後不良の1例（症例1）は合流部狭窄 Ⅰa タイプに対し拡大胆管切開にて截石し狭窄部を拡張した症例であるが，術後も心窩部疝痛を訴え（発熱，黄疸は認めない）このような症例に対する肝切除の重要性を痛感している．

術後合併症は1例（症例6）に術後膵炎を発症したが

図4　狭窄部位と手術術式の選択（Ⅰ型）

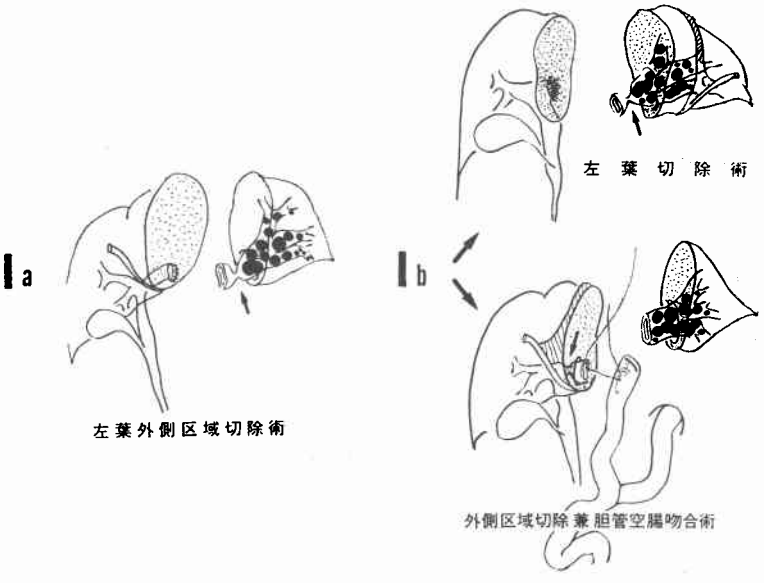

図5　肝切除症例の肝機能の推移

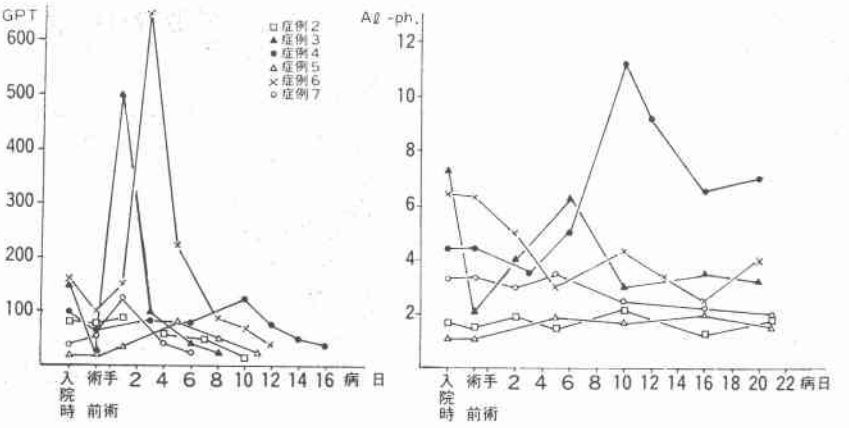

表4　狭窄部位と施行手術術式及び予後

	部位	施行手術術式	予後
症例2	左・Ia	左葉外側区域切除術	良好
4	〃	〃	良好
5	〃	〃	良好
1	左・Ib	狭窄部形成兼乳頭形成術	不良（左葉切除予定）
3	〃	1 右葉 Tubing 兼乳頭形成術 2 外側区域切除兼胆管空腸吻合術	良好
6	〃	左葉切除術	良好
7	〃	外側区域切除兼胆管・空腸吻合術	良好

これは総胆管結石症を合併していた症例で乳頭形成術を付加したことによるものであり，肝切除による合併症は1例も経験しなかった．また術前・術後の肝機能の推移は**図5**に示すように transaminase は入院時4例に高値を認めたが肝切除後上昇したものは2例のみでいずれも6～12日で正常に復した．transaminase に比べ alkaline-phosphatase には一定の傾向がみられず，術後3週でなお高値を持続する症例が多い．

次に胆管狭窄は Ib タイプで両葉に結石のあった症例3の経過を呈示する．

（症例3）　43歳男性．8年前胆嚢摘出術を受けている．入院時肝機能検査；T.P. 6.6g/dl (A/G 1.4), ZTT 5.5u, TTT 2.2u, Bilirubin 0.69mg/dl (0.21+0.48), GOT 72u, GPT 150u, Al-ph 7.3BLu, LDH 211u, LAP 347 GRu.

DIC で総胆管結石症と診断し開腹したが外側区域に軽度線維化を認め，左葉を触診すると拡張した胆管内に多数の結石を触知した．右葉は触診上正常で総胆管は拡張・肥厚し内部に多数の結石を触知した．術中造影では**図6**に示すように左葉 Ib タイプの狭窄と嚢腫状拡張，内部に多数の結石を認め，右葉には狭窄はないが結石は多数認められた．総胆管切開を行い右葉の截石・洗浄をくり返したが完全な截石は不可能と判断し結石溶解剤の適応と考え右葉への tubing と乳頭形成術を行い左葉結石に関しては二次的に左葉切除を行うべく手術を終えた．

図　6

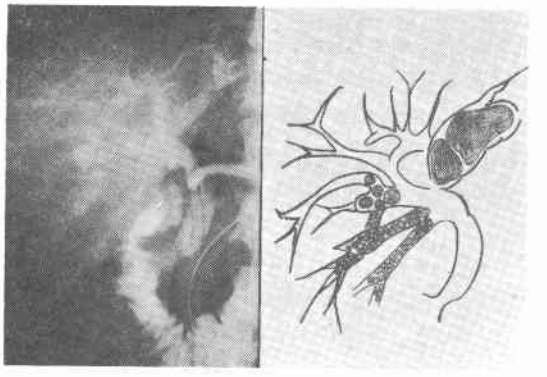

術後2週目より1日200cc の5％ヘキサメタ燐酸ソーダで右葉を洗浄したところ，10回2,000cc 使用後 posterior-inferior duct の結石は，徐々に崩壊を始め（**図7**），20回 4,000cc 使用後には左肝内胆管と anterior-inferior duct が造影され始め ant.-inf. duct は左胆管に drainage していることが判明した（**図8**）その後30回6,000cc 使用し右葉結石は ant.-inf. duct のものを残してほぼ完全に崩壊し総胆管まで流出してきたので，第二期手術とし

図　7

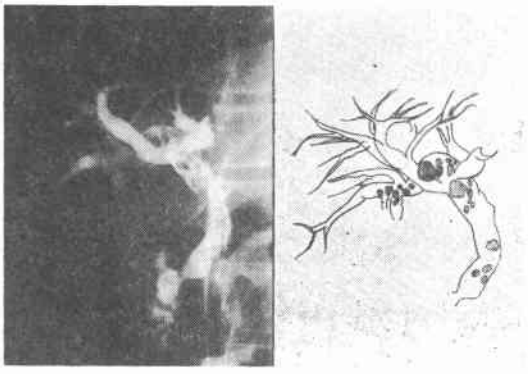

図　8

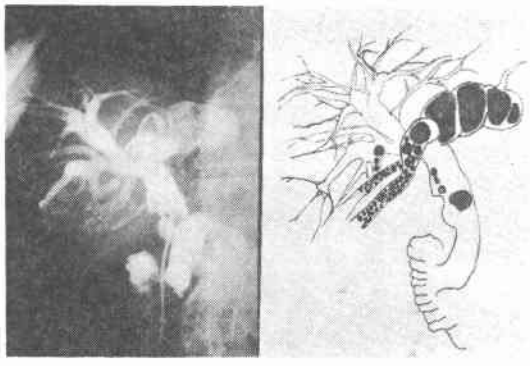

て ant.-inf. duct を温存すべく外側区域切除を行い徹底的な截石を行ったのち拡張した左胆管と空腸を Roux-en-Y 法で吻合した．**図9**は切除肝の組織で胆管の拡張・増生が著明で正常肝細胞はほとんどみられない．この症例は，27ヵ月の現在全く愁訴なく経過している．

図9　症例3の切除肝の組織像

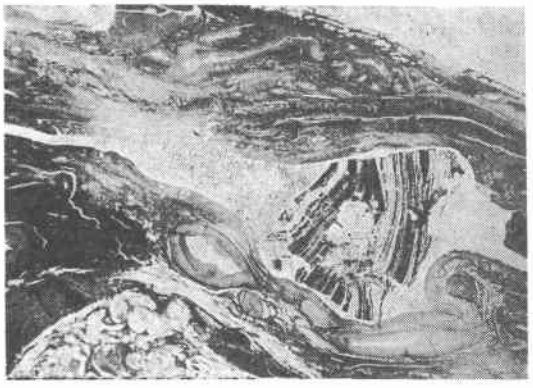

まとめ

以上肝内結石症のうち左肝胆管に狭窄を有するI型に対しては肝シンチ・切除肝の組織所見などから左葉はほとんど機能を保っていないこと，姑息手術では愁訴がとれ難いことなどから初回手術から最も根治性の高い肝葉切除が適応と考えている．われわれの行ってきた術式の選択をまとめると，Ia タイプには外側区域切除術を，Ib タイプには左葉切除術または外側区域切除術兼胆管空腸 Roux-en-Y 吻合術を行ってきた．左葉切除における尾状葉の処理の煩雑さを考えれば同等の効果が得られるものであれば外側区域切除と，Roux-en-Y 吻合が手技的に容易で推奨すべき術式と考えている．