日消外会誌　11 (12)：1009～1013，1978年

胆石症に対する乳頭成形術後の乳頭部の形態的変化

山口大学第1外科
小林　修　江里　健輔　守田　信義
小田　悦郎　八牧　力雄

FOLLOW-UP STUDIES ON THE STOMA AFTER TRANSUDUODENAL SPHINCTEROPLASTY

Osamu KOBAYASHI, Kensuke ESATO, Nobuyoshi MORITA, Etsuro ODA and Rikio YAMAKI
First Department of Surgery, Yamaguchi University School of Medicine

胆石症のため，乳頭括約筋成形術を受けた17例について，遠隔時（2～24カ月）の血液検査成績および内視鏡による乳頭部開口状態を検討した．乳頭部開口状態は，良好（径10mm 以上）4例，やや良好（径5～10mm）4例，不良（径5mm 以下）2例で，血清アルカリフォスファターゼおよびアミラーゼ値はほとんどの症例が術後正常値に復帰したが，胆道ドレナージ不良な4例では前者は依然高値であった．胆道内空気像およびバリウムの胆管内逆流を70～80％の症例に認めたが，術後肝内胆管に狭窄をきたした1例のみが胆管炎をきたした．したがって，乳頭成形術後，たとえ胆道内逆流が起こっても，ドレナージが充分であれば胆管炎は発生しないで，完全に括約筋を切除すべきである．

索引用語　乳頭括約筋成形術，乳頭開口径，胆道内空気像，バリウムの胆管内逆流

緒　言

経十二指腸的乳頭成形術は1952年，初めて Jones ら[1]が慢性膵炎の治療として行って以来，遺残胆石の治療および胆石再発の予防に広く用いられるようになった．本術式の適応に関する報告は多いが，乳頭成形部の遠隔時形態的変化に関する報告は稀れである[2)3)4)]．

われわれはこの点に関して14例に対し検査を行い，興味ある知見を得たので，若干の文献的考察を加えて報告する．

対象および方法

昭和50年11月から昭和52年10月までに手術を行った胆嚢および胆嚢・胆管結石は101例で，この16.8％（17例）に乳頭成形術を行なった（**表1**）．今回は遠隔調査（術後2カ月から24カ月，平均13.8カ月）が可能であった男および女それぞれ7例，計14例を対象とし下記の事項について検討した．

1）術前および術後の血清アルカリフォスファターゼおよび血清アミラーゼ．

2）十二指腸ファイバースコープによる乳頭部の形態的変化．

3）立位における胆管内空気像．

4）経口的に投与されたバリウムの腹臥位における胆管内逆流状態および立位における胆管内残存状態．

なお，われわれが行った乳頭成形術は下記の如くである．まず，十二指腸の授動後，膵上部の総胆管切開よりネラトンカテーテルを十二指腸方向に挿入し，乳頭を確

表1　乳頭成形術を行つた胆石症例

部　位	男	女	計
胆嚢・総胆管	6 (6)	8 (5)	14 (11)
肝内・総胆管	1 (1)	1 (1)	2 (2)
総　胆　管	0	1 (1)	1 (1)

（　）内は遠隔時調査症例数

認した後，これに近い十二指腸前壁を約1.5cm 縦に切開する．総胆管の横径とほぼ同じに拡大されるまで頭側の乳頭括約筋を楔状に切除し，4－0カットグートで総胆管前壁と十二指腸後壁を結節縫合し，開口部が逆U字型になるようにする．最後に，十二指腸前壁の切開創を縫合閉鎖する．

結　果

1．血清アルカリフォスファターゼおよびアミラーゼの変動

血清アルカリフォスファターゼ値（正常16～48単位）は術前平均160.9±118.6単位と既に高値であったが，術後遠隔時には平均47.2±13.7単位とほぼ正常に復帰した．しかし，胆嚢・胆管結石症11例のうち4例は依然軽度ながら高値を示した．これらは経口的に投与されたバリウムの胆管内逆流が不良または認められず，いずれも胆道ドレナージの不充分なものであった．

表2　血液検査成績

	術前(u)	遠隔時(u)
アルカリフォスファターゼ	160.9±118.6	47.2±13.7
アミラーゼ	171.0±59.4	139.2±33.1

血清アミラーゼ（正常70～220単位）は術前平均171.0±59.4単位と軽度に高値を示していたが，術後遠隔時では平均139.2±33.1単位と正常になった（**表2**）．

2．乳頭部の形態的変化

遠隔時，10例において乳頭部をコリオパン30mg 筋注後，十二指腸ファイバースコープにて観察した．乳頭開口径は十二指腸ファイバースコープのカニューレの大きさを基準にし，10mm 以上を良好，5～10mm をやや良

図1　十二指腸内視鏡所見．A．開口不良（術後11ヵ月）．カニューレーション（矢印）により乳頭開口部がかろうじて確認された．B．開口やや良好（術後15ヵ月）．開口は裂隙状（矢印）であつた．C．開口やや良好（術後15ヵ月）．開口は円形であるが直径8mm であつた．D．開口良好例（術後14ヵ月）．開口は円形で口側辺縁に表面平滑な肉芽様隆起（矢印）を認めた．

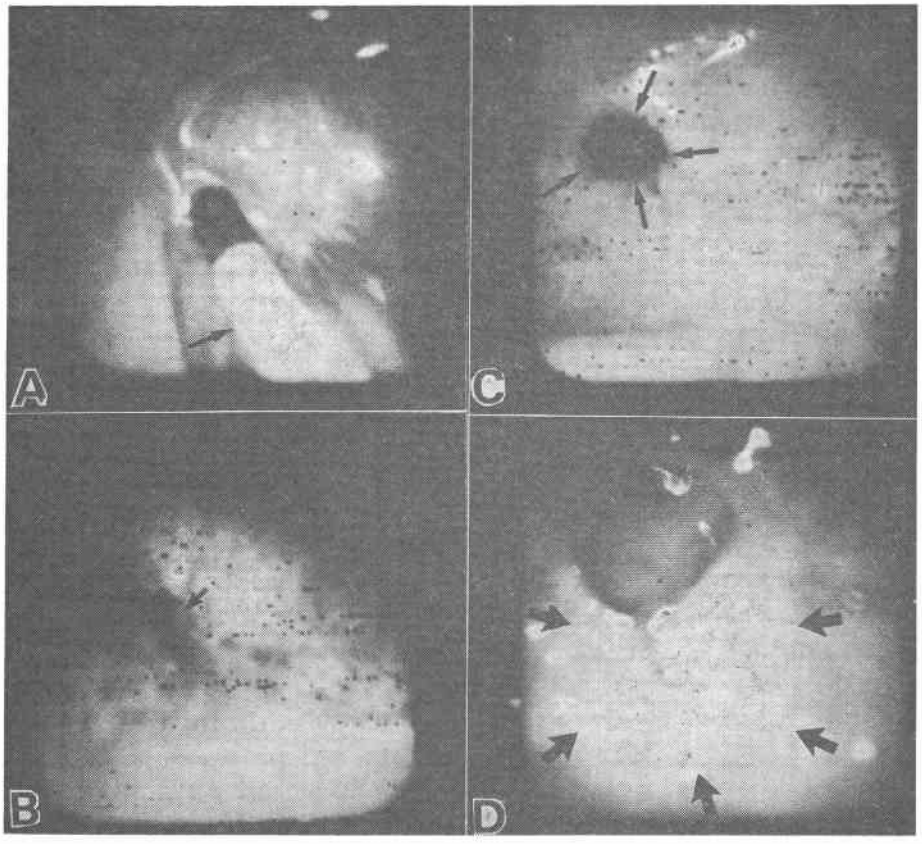

好，5mm 以下を不良とした．開口径は3mm から16mm に亘り，その内訳は良好およびやや良好がそれぞれ40％（4/10），不良20％（2/10）であった．開口径が良好な4例は開口部辺縁に肉芽様隆起が見られ，開口には円形または楕円形で，この中に膵管の開口部を確認することができ，十二指腸の蠕動により乳頭部の大きさはほとんど変化を受けなかった．これに対し，やや良好例では開口部が十二指腸の蠕動により変形するものがあり，その形も円形から裂隙状と多岐に亘っていた．不良例では粘膜は浮腫状で，開口部が不明なものがあり，十二指腸ファイバースコープによりカニューレを挿入して始めて，開口部より気泡または胆汁の流出を認めた（**図1**）．

3．立位胆管内空気像

立位腹部単純レ線による胆管内空気像（**図2**）を85.7％（12/14）に認めた（**表3**）．これを認めなかった2例はそれぞれ術後6カ月および15カ月を経たもので，いずれも内視鏡により乳頭部の開大が不良であった．乳頭部の開大良好なものでは，4例のすべてに胆道内に空気を

図2　立位胆管内空気像．左右肝内胆管および総胆管内に空気（矢印）を認める（術後3カ月）．

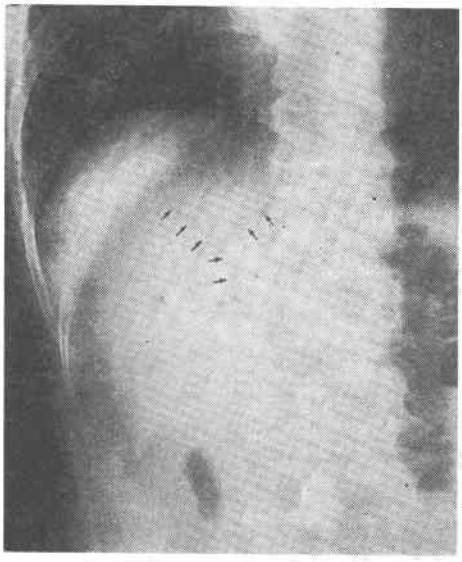

表3　立位胆管内空気像

		部　位	症例数
空気	有	左右肝内胆管	11
		左肝内胆管	1
	無		2

表4　経口的バリウム投与によつて認められた胆管内逆流

		部　位	症例数
逆流像	有	左右肝内胆管	2
		右肝内胆管	1
		総胆管分岐部	2
		総胆管の一部	4
	無		4

図3　腹臥位における造影剤の胆管内逆流像．バリウムを総胆管および右肝内胆管内に認めるが，左肝内胆管には認めない（術後13カ月）．S＝胃，D＝十二指腸．

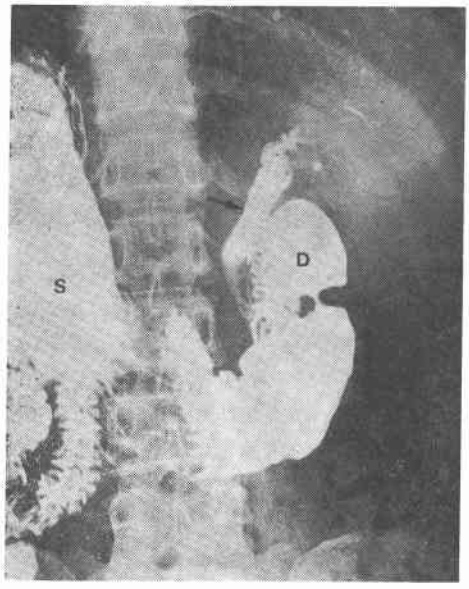

認めた．しかし，やや良好4例においても同様に認めた．したがって，胆道内空気像から乳頭成形術の結果を判断することはできなかった．

4．腹臥位および立位における造影剤の胆管内逆流および残存

経口的にバリウムを服用させ，腹臥位ついで立位とし造影剤の胆管内逆流および残存の状態を観察した．腹臥位で胆管内に造影剤の逆流を認めたものは69.2％（9/13）で，これを認めなかったものは30.8％（4/13）であった（**表4**）．前者のうち，総胆管分岐部またはその一部に逆流したのが6例（**図3**）と最も多く，左右または右肝内胆管までのものは3例であった．後者の4例はいずれも内視鏡上開大不良またはやや良好例で，このうち1例

図4　腹臥位における造影剤の胆管内逆流像．左右肝内胆管までバリウムの逆流を認めたが，左肝内胆管は杜絶（矢印）し，この末梢側に遺残結石を認めた（術後14ヵ月）．S＝胃，D＝十二指腸．

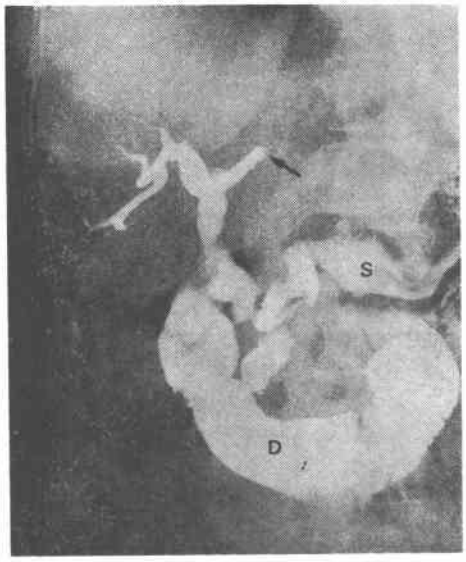

は立位においても左肝内胆管にバリウムが残存し，左肝内胆管に遺残結石を認め再手術を待期中のもので，術後1回ではあるが逆流性胆管炎をきたした（**図4**）．

考　察

経十二指腸的乳頭成形術は胆汁のうっ滞を防止する目的で乳頭括約筋の機能を廃絶し，人為的に胆道機能不全を作るものである．したがって，その適応決定には慎重でなければならないが，いまだ統一した見解はない．一般的には乳頭部狭窄，乳頭炎，肝内結石または遺残結石，胆泥，乳頭部嵌頓結石，慢性膵炎などが本術式の適応とされている．しかし，これらの因子のほかに，術中の検査により Jones ら[5]は No. 3 Bakes Dilator または No. 10尿道カテーテル，光永ら[6]は No. 10尿道ブジー，佐藤ら[7]は直径3mm の消息子がそれぞれ乳頭部を通過しない症例に対して乳頭成形術を行うべきであると述べている．われわれは経皮的胆道造影や内視鏡的逆行性胆管膵管造影で，肝内および肝外胆道に狭窄がなく，かつ術中胆道内圧が20cm H_2O 以上で，直径5mm の消息子が乳頭部を通過しないものに本術式を行った．胆石症総数に対する乳頭成形術の頻度は佐藤らは5.48%，梅園[8]は34.3%，われわれは16.8%であった．

乳頭成形術の発案である Joens によれば，胆管，十二指腸吻合術は全周にわたり縫合されるので，再狭窄も稀れではないが，本術式では総胆管の前壁のみ縫合されるのでこの恐れはない．しかし，これには乳頭括約筋が完全に切除されていることが条件となる．小野らは乳頭括約筋が完全に切除された23例では，開口径は大きく，術直後と遠隔時では全く同じであったのに対し，不完全切除の4例では遠隔時では狭小となったと報告している．われわれは乳頭部開口径が総胆管の径と同じ大きさになるように前壁の乳頭括約筋を切除し，4－0カットグート糸を用いて縫合した．遠隔時の開口状態は10例中良好4例，やや良好4例，不良2例であった．やや良好および不良では乳頭括約筋の切除が不完全であったと考えている．

Bittmann[9] は乳頭部切開が10mm 以下であった18例中4例に，Stefanini ら[10]は10～12mm に切開した5例にそれぞれ再狭窄を認めたと述べている．開口径をどの程度の大きさにすべきかは俄かに断定できないが，堤らは少くとも1.5cm 以上乳頭括約筋を切除することが再狭窄を防止する上で重要であると述べ，梅園らも切除範囲が10～15mm であった症例に結石の再発をきたしていることより，総胆管の径に関係なく，少くとも2cm以上切除することが必要と思われる．

つぎに，最も問題となるものは十二指腸内容物の胆道への逆流による上行性感染である．Jones ら[11]は術後の胆道内への逆流は乳頭括約筋が完全に切除されていれば，当然発生するもので，胆管炎を危惧する必要はないと述べている．術後十二指腸内容物が胆管内へ逆流する頻度は Böhmig ら[12]によれば，43.0%で，術後なんらかの愁訴のない113例中これを認めたものは48例で，逆流と愁訴との間には相関々係がない．われわれの13例中逆流を認めたものは9例であったが，このうち胆管炎症状を呈したものは1例にすぎなかった．この症例は立位でも造影剤が胆管内に残存し，左肝内胆管に狭窄を認めた．したがって，胆管内逆流があっても胆道内に狭窄がなくドレナージが充分であるならば，胆管炎をきたすことはないといえる．われわれの乳頭括約筋の不完全切除例のうちで胆管内逆流をきたしているものは将来胆管炎を惹起する可能性があるので，厳重な監視が必要である．

総　括

胆石症のため乳頭括約筋成形術を受けた17例について，遠隔時（2～24ヵ月，平均13.8ヵ月）の血液検査成績および内視鏡による乳頭部の開口状態の検討より下記の結果を得た．

1. 血清アルカリフォスファターゼおよびアミラーゼ値はほとんどの症例では術後正常値に復帰したが，前者は胆道ドレナージ不良な4例では依然高値に止った．

2. 乳頭開口の直径により開口状態を分類すると，検索し得た10例では良好（10mm 以上）4例，やや良好（5～10mm）4例，不良（5mm 以下）2例となり，良好例以外は十二指腸蠕動に伴い開口は変形し，乳頭括約筋の不完全切除を示唆した．

3. 14例中12例に胆管内空気像を認め，これを認めなかった2例は乳頭開口が不良なものであった．しかし，開口がそれほど良好でないものでも胆管内に空気像を認めた．

4. 経口的に投与されたバリウムの腹臥位における胆管内逆流は13例中9例に認められたが，このうち肝内胆管に狭窄を認めた1例にのみ胆管炎が発生した．逆流のない残りの4例は開口不良またはやや良好であった．したがって，乳頭成形術後，たとえ胆道内逆流が起ころうとも，ドレナージが充分であれば胆管炎はほとんど起こらないものと思われるが，追跡期間が2～24カ月と短期間であるので，俄かに断定し難く，今後厳重に経過を観察すべきであろう．

結　語

胆石症に対する乳頭成形術を行うにあたり，完全に括約筋を切除すべきである．不完全な切除は乳頭部に狭窄を残しドレナージは不充分となるので，かえって逆流性胆管炎をきたしやすくなる．

本論文の要旨は第11回日本消化器外科学会総会（千葉市，1978年）で発表した．

文　献

1) Jones, S.A. and Smith, L.L.: Transduodenal Sphincteroplasty for Recurrent Pancreatitis. Am. Surg., **136:** 937, 1952.
2) 西村正也：胆石症における乳頭形成術．外科卒後教育セミナー，**2**：237，1974.
3) 小野慶一，鈴木英登士，嶋野松明，横山義弘，原田正夫：経十二指腸括約筋形成術後における吻合口の内視鏡的観察．外科治療，**36**：629，1977.
4) 堤敬一郎，菅野鑑一郎，斉藤英樹，吉村光政，金沢信三，高野征雄，阿部要一，吉田奎介，武藤輝一：十二指腸乳頭形成術後の遠隔時における肝機能および胆管病変の変化について．手術，**29**：627，1975.
5) Jones, S.A. and Smith, L.L.: A Reappraisal of Sphincteroplasty (Not Sphincterotomy). Surg **71:** 565, 1972.
6) 光永慎吾：黄疸を伴う胆石症の外科．外科，**27**：169，1965.
7) 佐藤寿雄，松代　隆，三条忠夫，鈴木範美，中村尚志，前多隆吉：胆石症に対する乳頭成形術と胆管空腸側々吻合術の適応と手術成績．外科，**34**：679，1972.
8) 梅園明：胆道の手術とその根拠―胆石症に対する乳頭成形術について―．臨床外科，**26**：909，1971.
9) Bittmann, O.: Unmittelbare and Spatergenissen nach 202 Sphincterotomien. Chirurg., **37:** 262, 1966.
10) Stefanini, P., Carboni, M., Patrassi, N., De Bernardis, G., Negro, P., and Loriga, P.: Transduodenal Sphincteroplasty. Its Use in the Traetment of Lithiasis and Benign Obstruction of the Common Duct. Amer. J. Surg., **128:** 672, 1974.
11) Jones, S.A., Steedman, R.A., Keller, T.B. and Smith, L.L.: Transduodenal Sphincteroplasty (Not Sphincterotomy) for Biliary and Pancreatic Disease. Amer. J. Surg., **118:** 292, 1969.
12) Bohmig, H.J., Fritsch, A., Kux, M.U. and Stacher, G.: 3) より引用．