日消外会誌 12（3），150～156，1979年

直腸癌のリンパ節転移
—「拡大郭清」による摘出リンパ節の検討—

横浜市立大学第2外科
大見 良裕　大木 繁男　金井 忠男　松田 好雄
江口 英雄　犬尾 武彦　土屋 周二

LYMPHATIC METASTASIS IN CANCER OF THE RECTUM
—EXAMINATION OF LYMPH NODES OBTAINED BY EXTENDED RADICAL DISSECTION—

Yoshihiro OMY, Shigeo OKI, Tadao KANAI, Yoshio MATSUDA, Hideo EGUCHI, Takehiko INUO and Shuji TSUTIYA
The Second Department of Surgery, Yokohama City University, School of Medicine

最近3年間の拡大郭清を伴う直腸癌治癒切除例76例について郭清リンパ節を詳細に検索し，リンパ節転移を検討した．上方転移は39例，51%にみられた．側方転移は15例，20%にみられたが，転移リンパ節数は1～4個，平均1.6個と少なく，15例中14例は1カ所だけに転移を生じていた．側方転移部位は内腸骨リンパ筋が6例と最も多く，中直腸根リンパ節・4例，閉鎖リンパ節・3例で次に多い．とくに中直腸根リンパ節は術中に腫張のみられたもののうち75%の頻度で転移がみられた．

索引用語：直腸癌，拡大郭清，側方転移

はじめに

直腸癌の外科的治療として現在も広く行われている腹会陰式直腸切断術は1884年に Czerny によって初めてなされ，1908年に Miles[1] によって確立された．さらに1950年代になり Deddish[2]，Sauer & Bacon[3] 等により骨盤壁の内腸骨動脈領域のリンパ節郭清が唱えられて，直腸癌の上方，側方郭清が一層拡大され，同時に5年生存率がさらに5～10%向上した[4)5)6)]．

直腸癌のリンパ節転移は5年生存率の明らかな差から，手術に際して最も注意を要する因子とされている[7)8)9)10)11)12)]．

直腸におけるリンパの流れが，上方，側方，下方の3系路に分けられることは周知の事実である．そしてこの3方向へのリンパ節転移は癌病巣の占居部位と密接な関係があり，今日では全症例に側方，下方のリンパ節郭清が必要というわけではないというものもある[3)13)10)11)120)]．しかしながら，骨盤内臓器間のリンパの流れやリンパ節転移の傾向などは現在でもなお不明な点が多い．そして，これらの点は郭清を広く徹底して行い，リンパ節のとり残しをできるだけ少なくして検討することにより，はじめて正確に実態を把握できるわけである．そこでわれわれは直腸癌の治癒手術において局所癌巣の完全切除と，上方，側方の R_3 以上の郭清を行った症例の郭清リンパ節を検討し，リンパ節転移の実態を明らかにしようと試みたので，以下に報告する．なお，リンパ節の部位は大腸癌取り扱い規約の名称を使用した（**表1**）．

対　象

昭和49年9月から52年9月までに当外科で根治手術を施行した直腸癌（局所切除を除く）は149例であり，このうち腫瘍の占居部位をとわず上方と側方リンパ節郭清を徹底的に行った治癒手術例76例を対象とした．

癌の占居部位は大腸癌取り扱い規約[29)]の名称を使ったが，Ra は完全に癌病巣が腹膜反転部より口側に位置しているものとし，癌病巣の中心が腹膜反転部より口側で

表1　直腸癌における上方向，側方向リンパ節郭清範囲

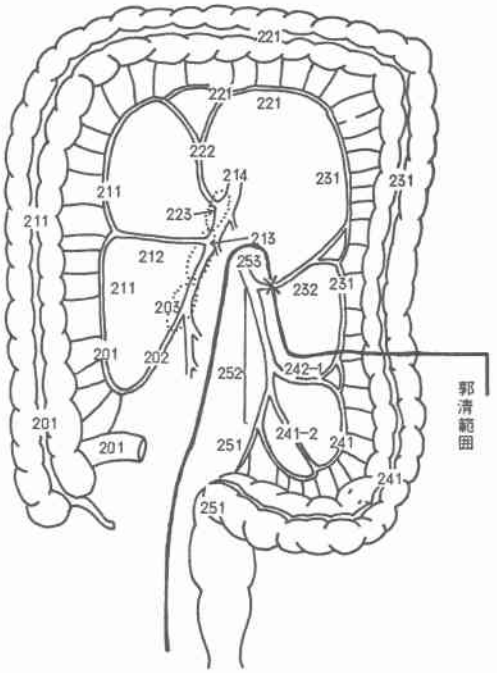

大腸のリンパ節表示（上・下腸間膜動脈系）

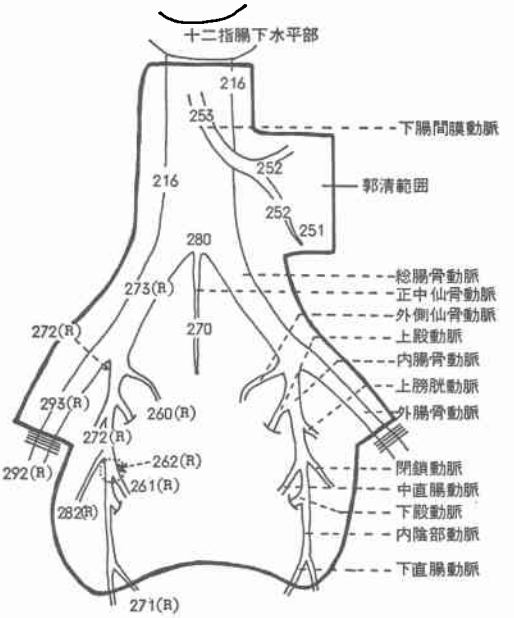

大腸のリンパ節表示（内・外腸骨動脈系）

あるが，一部肛門側にある Ra-b の9例は Rb に含めた．また，Pは癌病巣の下縁が歯状線から 2cm 未満（10%ホルマリン液固定後）のものとした．

術中リンパ節郭清は，上方は十二指腸下水平部以下の大動脈周囲から下腸間膜動脈根部，大動脈分岐部，総腸骨動静脈，側方は内外腸骨動静脈，閉鎖動脈，子宮動静脈，上膀胱動静脈，下臀動静脈，内陰部動静脈，中直腸動静脈などを露出させて周囲軟部組織とともに仙棘靱帯まで郭清した．これらの血管の分枝，ときに幹部も必要に応じて切除し，また仙骨前筋膜は静脈に接するところまでできるだけ除去するようにした．

病理検査の対象となったリンパ節は径 2mm 以上のものをひろい出して検討した．なお，深，浅鼡径リンパ節は術前および術中に腫脹のみられた症例だけに郭清を行い，括約筋保存術式を行った症例では下直腸リンパ節は郭清していない．

側方郭清施行76例の手術術式は表2のように腹会陰式直腸切断術18例，仙骨腹式直腸切断術31例，前方切除11例，pull through 法13例，Hartmann 法1例，骨盤内臓全摘術2例であった．直腸切断術は全体の64%を占め

表2　手術々式―側方郭清施行例―S 49. 9～52. 9

術式／部位	直腸切断術		肛門括約筋保存術式			骨盤内臓器全摘術	計
	腹会陰式	仙骨腹式	前方切除	pull through	Hartmann		
Rs			4		1	1	6例
Ra	2		3	4			9
Rb	9	14	4	9		1	37
P	7	17					24
計	18例	31	11	13	1	2	76

横浜市大II外

表3　Dukes の分類―側方郭清施行例―

S.49.9～52.9

	Dukes A	Dukes B	Dukes C	計
Rs	3	0	3	6例
Ra	3	2	4	9
Rb	6	9	22	37
P	5	7	12	24
計	17例	18	41	76

横浜市大II外

る．症例の Dukes の分類は表3に示したように，Dukes A 17例，Dukes B 18例，Dukes C 41例であり，Dukes C は全体の54%を占めている．壁深達度をみると sm 癌の1例以外は進行癌でそのうち pm 癌が15例含まれている．

結　果

1．郭清リンパ節数

おのおのの症例で郭清により得られたリンパ節数は0～79個であり，76例の郭清リンパ節総数は1,998個で，一症例平均郭清リンパ節数は26個であった．表4は占居部位別に平均郭清リンパ節数をあらわしたものである．リンパ節転移陰性例の平均郭清リンパ節数は，Rs・31個，Ra・28個，Rb・22個，P・23個であり，リンパ節転移陽性例の平均郭清リンパ節数は，Rs・29個，Ra・28個，Rb・30個，P・25個で，占居部位のちがいやリンパ節転移の有無により郭清リンパ節数の差はなく，統計学的にも有意差はなかった．側方向リンパ節にかぎってみると，リンパ節転移陰性例の郭清リンパ節数は，Rs・7.7個，Ra・7.8個，Rb・4.5個，P・5.9個と Rs, Ra にやや多い傾向を示した．リンパ節転移陽性例の郭清リンパ節数は，Rs・2.0個，Ra・6.0個，Rb・8.1個，P・4.4個と Rb にやや多い傾向を示した．癌病巣が明らかに腹膜反転部より口側に位置していても，側方郭清によって Rb, P と同じかそれ以上の数のリンパ節が除去されたことが注目される．

表4　直腸癌の平均郭清リンパ節数

S.49.9～52.9

	リンパ節転移(n)	症例数	平均郭清リンパ節数	上方向 平均郭清リンパ節数	側方向 平均郭清リンパ節数
Rs	陰性	3例	31個	23個	7.7個
	陽性	3	29	27	2.0
Ra	陰性	5	28	21	7.8
	陽性	4	28	22	6.0
Rb	陰性	15	22	18	4.5
	陽性	22	30	20	8.1
P	陰性	12	23	17	5.9
	陽性	12	25	18	4.4

横浜市大Ⅱ外

2．上方向リンパ節郭清とリンパ節転移

上方向リンパ節転移は76例中39例にみられた．占居部位別にみると，Rs・6例中3例，Ra・9例中3例，Rb・37例中21例，P・24例中12例となり，上方向リンパ節転移は Rb の57%が最も頻度が高かった．表5に示すようにリンパ節転移率も，Rs・5.3%，Ra・6.8%，Rb・11.0%，P・8.7%と Rb に高い傾向にあった．リンパ節転移部位は表6に示した．大動脈周囲リンパ節216番に転移のみられたものはなく，下腸間膜動脈根部253番に転移のみられたものが3例あったが，この転移例はいずれも251番に転移のみられたものであった．この上方向リンパ節転移の傾向は主に次の4つに分けられる．すなわち，① 251番にだけ転移のあるもの．② 251番とさらに上方に転移のあるもの．③ 252番にだけ転移のあるもの．④ 241番，242-2番にだけ転移のあるものである．最も多くみられたのは①であり，上方向転移陽性例39例中22例（57%）と半数以上を占め，②は13例（33%）であった．現取扱い規約のリンパ節群の番号によれば一応跳躍転移（skip pattern, jumpingmetastasis）を示したといえるものが4例（10%）で，このうち③は2例，④は2例であった（表6）．

表5　上方向郭清リンパ節とリンパ節転移

	症例	リンパ節転移例	総郭清リンパ節数	総転移リンパ節数	リンパ節転移率
Rs	6例	3例	150個	8個	5.3%
Ra	9	3	192	13	6.8
Rb	37	21	754	83	11.0
P	24	12	412	36	8.7
計	76	39	1508	140	9.3

横浜市大Ⅱ外

表6　上方向リンパ節転移の特性
—転移陽性39例の検討—

① 251番にだけリンパ節転移あり---22例（57%）
② 251番とさらに上方にリンパ節転移あり---13例（33%）
③ 252番にだけリンパ節転移あり--- 2例（ 5%）
④ 241番，242-2番にだけリンパ節転移あり--- 2例（ 5%）

横浜市大Ⅱ外

3．側方向リンパ節郭清とリンパ節転移

側方向リンパ節転移は76例中15例にみられた．占居部位別にみると Rs・6例中1例，Ra・9例中1例，Rb・37例中6例，P・24例中7例となり，Pでは側方リンパ節転移が29%にみられ最も頻度が高かった．表7に示すようにリンパ節転移率も Rs・3.4%，Ra・1.5%，

表7　側方向郭清リンパ節とリンパ節転移

	症例	リンパ節転移例	総郭清リンパ節数	総転移リンパ節数	リンパ節転移率
Rs	6例	1例	29個	1個	3.4%
Ra	9	1	65	1	1.5
Rb	37	6	245	9	3.7
P	24	7	123	13	10.6
計	76	15	462	24	5.2

横浜市大Ⅱ外

表8　Rs, Ra 15例—側方向郭清リンパ節とリンパ節転移—

部位 / 症例	280	273		293		270	272		282		262		261		271	
		R	L	R	L		R	L	R	L	R	L	R	L	R	L
リンパ節腫張例	4例	3	2	0	1	1	5	4	5	5	0	1	0	0	0	0
リンパ節転移例	0	0	1	0	0	0	0	0	0	0	0	1	0	0	0	0
総郭清リンパ節数	11個	6	4	0	1	2	16	23	10	17	0	1	0	0	0	0
転移リンパ節数	0	0	1	0	0	0	0	0	0	0	0	1	0	0	0	0
リンパ節転移率	0	0	25	0	0	0	0	0	0	0	0	100	0	0	0	0

横浜市大Ⅱ外

表9　Rb. P 61例—側方向郭清リンパ節とリンパ節転移—

部位 / 症例	280	273		293		270	272		282		262		261		271	
		R	L	R	L		R	L	R	L	R	L	R	L	R	L
リンパ節腫張例	14例	5	5	9	6	3	26	22	24	21	2	1	1	1	1	0
リンパ節転移例	0	0	0	1	1	0	3	3	2	1	2	1	0	0	0	0
総郭清リンパ節数	29個	10	13	21	13	4	74	61	74	61	4	3	3	2	1	0
転移リンパ節数	0	0	0	2	2	0	2	6	2	1	3	2	0	0	0	0
リンパ節転移率	0%	0	0	9.5	1.5	0	2.8	9.8	2.7	1.6	75	67	0	0	0	0

横浜市大Ⅱ外

Rb・3.7%%，P・10.6%とPに明らかに高い値を示した．また癌病巣が腹膜反転部より完全に口側に位置している場合の側方転移は15例中2例（13%）であり，腹膜反転部より肛門側にあるか，または腹膜反転部にかかっている場合の側方転移は61例中13例（21%）であった．

表8は Rs と Ra の15例について部位別に側方向郭清リンパ節数と転移リンパ節数をみたものである．郭清リンパ節数の多い部位は272番と282番であり，両者を合わせると93個中66個と全体の70%を占めることになる．側方転移は2例にみられ，1例は左273番に1個，他の1例は左262番に1個みられた．なお，この2例では術中にも転移陽性と診断された．

表9は Rb とPの61例について部位別に側方郭清リンパ節数と転移リンパ節数をみたものである．郭清リンパ節数は Rs, Ra と同じように272番と282番が多く，両者を合わせると373個中270個と郭清リンパ節の72%を占めた．

側方転移は13例にみられ，そのうち12例は1ヶ所だけであり，他の1例は左293番に2個と左262番に2個みられた．転移リンパ節数は1～4個であり，手術時に転移陽性と診断したのは13例中7例であった．転移の多い部位は272番が6例で最も多く，282番と262番がおのおの3例で次に多かった．

リンパ節転移率は右262番が75%，左262番が67%と他の部位に比し，圧倒的に高い頻度を示し，手術時262番にリンパ節腫張がみられた時は高頻度に転移陽性である

表10　癌下縁の歯状線からの距離とリンパ節転移



横浜市大Ⅱ外

表11　側方向リンパ節転移症例15例の概略

症例	年	性	部位	歯状線からの距離 cm	大きさ cm	還周	肉眼型	組織型	深達度	リンパ節転移 上方	側方	(N)
1. S.I.	45	♂	Rs	14	4.5×3.5	全	Ⅱ	高分化	si bladder	+	273 1ヶ	(+)
2. K.S.	60	♂	Ra	8	4×3	全	Ⅱ	中	se	−	262 1ヶ	(+)
3. T.H.	31	♂	Rb	2	7×9	全	Ⅱ	粘液癌	a2	+	272 2ヶ	(+)
4. T.E.	65	♂	Rb	5	3.2×3.5	1/3	Ⅱ	高	a2	−	272 1ヶ	(+)
5. K.N.	31	♀	Rb	2.8	3×4	全	Ⅱ	中	si vagina	+	262 2ヶ	(−)
6. S.T.	43	♀	Rb	3	3×5	3/4	Ⅱ	中	a1	+	282 1ヶ	(−)
7. N.S.	51	♂	Rb	3	2×4	3/4	Ⅱ	中	a2	+	272 2ヶ	(−)
8. H.S.	41	♂	Rb	4	3.7×4.5	1/2	Ⅱ	中	a2	+	282 1ヶ	(−)
9. R.I.	50	♂	P	0	6×4	全	Ⅱ	高	a1	+	262 1ヶ	(−)
10. T.T.	55	♀	P	0	4×3	全	Ⅱ	粘液癌	a2	+	272 3ヶ	(+)
11. N.S.	67	♀	P	1.5	4×4	全	Ⅱ	高	a2	+	272 1ヶ	(+)
12. I.Y.	66	♂	P	0	5.5×3.5	全	Ⅱ	腺管上皮癌	a2	+	272 1ヶ	(+)
13. M.I.	68	♀	P	0	7×8	全	Ⅴ	粘液癌	a1	+	273 3ヶ 283 1ヶ	(+)
14. Y.T.	56	♂	P	0	4.6×4.2	1/2	Ⅱ	低	si ureter	+	293 2ヶ	(+)
15. H.U.	37	♀	P	1.1	4.6×3.2	全	Ⅳ	粘液癌	a2	+	282 1ヶ	(−)

N：同部の肉眼的リンパ節転移の有無　　横浜市大Ⅱ外

表12　肉眼型・還周・組織型からみた側方向リンパ節転移の頻度（%）

	例数	肉眼型					還周				組織型						Pm癌
		Ⅰ	Ⅱ	Ⅲ	Ⅳ	Ⅴ	全周	1/4	1/2	1/3以下	高分化	中分化	低分化	粘液	印環	扁平	
総数	75例	% 6.8	71.5	16.9	1.4	1.4	46.4	15.9	21.8	15.9	59.5	21.6	3.4	9.5	1.4	2.7	20.0
側方転移症例	15	0	46.6	40.0	6.7	6.7	66.7	13.3	13.3	6.7	26.7	33.3	6.7	26.7	0	6.7	0

横浜市大Ⅱ外

ことを念頭におき，十分に郭清する必要があると考えられた．

表10は癌下縁の歯状線からの距離によるリンパ節転移をみたものであり，側方転移は歯状線に近い癌程多いことがわかる．

表11は側方向リンパ節転移15症例の概略を示したものである．側方向リンパ節転移の頻度を sm 癌1例を除いた75症例全例に比べたものが**表12**であり，側方向転移は肉眼型ではⅢ型，還周では全周性，組織型では粘液癌

に多い傾向がみられた．

考　察

直腸癌のリンパ節転移は m 癌では事実上なく，癌病巣の切除で根治が得られることになっている[14)15)]．当科においても follow up がまだ短期間ではあるが再発はみられていない[16)17)]．しかしながら，sm 癌からは5～10%にリンパ節転移を生じるようになり[18)19)]，1908年に Moynihan[20)] の指摘したようにリンパ節郭清を行うことがすすめられている．

直腸癌における郭清リンパ節数は Dukes[21)] によれば1,000例の直腸癌で1例平均17個であるが，われわれは平均26個と多い．さらにこれを n(＋) 群と n(－) 群に分けると，Bacon & Trimpi[13)] によれば直腸癌90例で n(＋) 群平均33個，n(－) 群平均27個であり，われわれの症例では n(＋) 群28個，n(－) 群24個と n(＋) 群がやや多い傾向にあった．しかし，この両者には統計学的な有意差はなく，n(－) 群でも57個のリンパ節を郭清した症例があり，生体の局所免疫機構などが関係して非転移性リンパ節腫張がおこっているとも考えられる[22)23)]．

癌の占別部により上方と側方の郭清リンパ節数に差があるか否かをみると，われわれの症例ではほとんど差がなく，癌病巣が腹膜反転部より上方にある Rs, Ra でも側方向リンパ節腫張が Rb, P と同じようにみられ，リンパの流れがかならずしも上方向だけでなく，逆行性に側方向にも流れ，これらの部位に反応性の非転移リンパ節腫張を生じている可能性が推測される．

われわれはこの点に関して，手術前に India ink 1 ml を肛門縁より 10cm の直腸前壁の粘膜下に注入し，側方向リンパ節にとり込まれるか否かを摘出したリンパ節の組織学的検索により検討した．表13はこの操作をした後に側方郭清を行った13症例の側方向リンパ節の色素のとり込みをみたものである．13例中12例に色素のとり込みがあり，上部直腸からのリンパの流れは側方向にもあり得ることが示された．

表13　色素陽性リンパ節部位（側方向）

○：色素陰性リンパ節
●：色素陽性リンパ節

症例＼部位	280	273 R	273 L	293 R	293 L	270	272 R	272 L	282 R	282 L	262 R	262 L	261 R	261 L	271 R	271 L
1			●					○		○						
2								●	●	●						
3								●	●							
4		●			●					●						
5							●			○						
6							●	●	●	●						
7	○						○	○								
8								●				○				
9									●					●		
10	●	●							●	●						
11	●	●	○						○							
12	○	●		●												
13							●		●							

↑肛門縁から10cmの直腸前壁に注入

横浜市大II外

リンパ節転移は全根治手術例76例中41例にみられ，このなかで Rs, Ra では15例中7例（47%）に，Rb, P では61例中34例（56%）にみられた．

次に上方向リンパ節転移についてみると76例中39例（51%）にみられたが，大動脈周囲リンパ節には1例もなく，253番には3例（7.7%）だけ転移があったが，Grinneal & Hiatt[24)] が述べたような253番にだけ転移のみられたものはなかった．しかし，State[25)] の提唱した skip metastasis は手術の際に注意を要するものであり，われわれは39例中4例（10%）にそれと類似したものをみとめた．すなわち，2例は252番にだけ，他の2例は241番，242-2番にだけ転移がみられた．

側方向リンパ節転移をみると Rs, Ra では15例中2例（13%）に，Rb, P では61例中13例（21%）に転移があった．梶谷[26)] は歯状線から 6cm をこえる癌では151例中4例（2.6%）に，6cm 以下のものでは373例中73例（19.6%）に側方向転移をみたという．北條[27)] は Ra・6.9%，Rb, P・15.5%に側方転移があったという．われわれの症例中根治手術のできた Rs, Ra のものに側方転移のみられたものがあり，この点についてさらに例数を重ねて頻度を検討する必要があろう．久野[28)] は歯状線から6cm 以下の癌272例のうち側方向にだけ転移のあったのは7例（2.5%）といっており，高橋[10)] は Rb, P 374例中11例（2.9%）に側方向だけ転移を認めている．われわれは治癒手術61例中1例（1.6%）にだけみとめており，下部の直腸癌で他の転移がなく，側方向にだけ転移を生じているものは少ないものと思われる．

側方向の転移リンパ節数は1～4個で平均1.6個と非常に少ないものである．転移部位は272番・6例，282番・3例，262番・4例，293番・2例，273番・1例と272番が40%を占めていた．しかし，リンパ節転移率は262番が圧倒的に高く，同部のリンパ節腫張がみられた時は転移陽性と考え郭清が必要であろう．また，側方転移は大腸癌取り扱い規約のリンパ節群番号からみれば，しばしば skip pattern ともいえる転移を示すものと考えられる．われわれの色素注入結果より検討すると，色素のとり込みのある部とない部があり，かならずしもリ

ンパの流れが規約のリンパ節群番号のようにゆくとは限らないようで，他の種々の流れがあるとも思われる．

直腸癌の手術においては，側方郭清を行う時は十分に行なうことが大切である．不十分な郭清は転移陽性であるただ1個のリンパ節をとり残す危険がある．

まとめ

治癒手術を行った直腸癌76例に上方，側方郭清を徹底的に行い，郭清リンパ節を詳細に検索し，リンパ節転移を検討した．上方転移は51%にみられたが，そのうち，現在の規約からみれば skip metastsis と考えられるものが4例（10%）にみられた．側方転移は20%にみられたが，転移リンパ節は1～4個，平均1.6個と少なく，ほとんど1ヶ所だけにみられた．側方転移の部位は272番が6例で最も多いが，リンパ節転移率は262番が75%と高い頻度を示した．側方転移は現在の規約からみれた skip pattern といえるものがあると考えられ，リンパ節群の分類にはなお検討を要するものと思われる．

なお，本研究には厚生省がん研究梶谷班の補助金を使用した．

本論文の要旨は第11回日本消化器外科学会（S53年2年）と第78回日本外科学会（S53年4月）において発表した．

文献

1) Miles, W.E.: A method of performing abdominoperineal excision for carcinoma of the rectum and of the terminal portion of the pelvic colon. Lancet., **2:** 1812—1814, 1908.
2) Deddish, M.R.: Discussion on the treatment of advanced cancer of the rectum. Proceedings of the Royal Society of Medicine, **43:** 1071—1088, 1950.
3) Sauer, I. and Bacon, H.E.: A new approach for excision of carcinoma of the lower portion of the rectum and anal canal. Surg. Gynec. Obstet., **95:** 229—242, 1952.
4) Deddish, M.R.: Surgical procedures for carcinoma of the left colon and rectum with 5-year end results following abdominopelvic dissection of lymph nodes. Amer. J. Surg., **99:** 188—191, 1960.
5) Crile, G. Tr. and Turnbull, R.D.: The role of electrocoagulation in the treatment of carcinoma of the rectum. Surg. Gynec. Obstet., **135:** 391—396, 1972.
6) 小山靖夫："直腸癌" 癌の臨床，**21**：1144—1153，1975.
7) Astler, B.B. and Coller, F.A.: The prognostic significance of the colon and rectum. Ann. Surg., **139:** 846—852, 1954.
8) Welch, C.E. and Giddings, W.P.: Carcinoma of the colon and rectum. New Eng. J. Med., **244:** 859—867, 1951.
9) C.W. Mayo and W.M. Hardy: Five year survival after anterior resection for carcinoma of the rectum and rectosigmoid. Surg. Gynec. Obstet., **106:** 695—698, 1958.
10) 高橋　孝："病理学的知見よりみた直腸癌の診断と治療" 手術，**29**：793—802，1975.
11) 梶谷　璟："大腸癌の外科" 日消外会誌，**11**：23—27，1978.
12) 高橋　孝："直腸癌の手術とその成績" 癌と化学療法，**4**：955—962，1977.
13) Mcelwain, J.W. and Bacon, H.E. and Trimpi, H.D.: Lymph node metastasis: experience with aortic ligation of inferior mesentery artery in cancer of the rectum. Surgery, **35:** 513—531, 1954.
14) Shatney, C.H.: Metastasis from a pedunculated adenomatous polyp with focal invasive carcinoma. Dis. Col. Rect., **18:** 67—71, 1975.
15) 武藤徹一郎："大腸ポリープとポリポージス" 医学のあゆみ，**94**：572—581，1975.
16) 土屋周二："早期大腸癌" 外科治療，**36**：33—40，1977.
17) 松田好雄，土屋周二，犬尾武彦："早期直腸癌の治療" 外科診療，18：1218—1227，1976.
18) Morson, B.C.: Factors influencing the prognosis of early cancer of the rectum. Proc. Roy. Soc. Med., **19:** 607—608, 1966.
19) 土屋周二，松田好雄，犬尾武彦："早期大腸癌の治療，とくに直腸 sm 癌の対策" 臨床外科，**31**：741—749，1976.
20) Moynihan, B.G.A.: The surgical treatment of carcinoma of the sigmoid flexure and the rectum. Surg. Gynec. Obstet., **6:** 463—466, 1908.
21) Dukes, C.E.: Cancer of the rectum: an analysis of 1,000 cases. Journal of Pathology, **1:** 527—539, 1940.
22) Black, M.M., Kerper, S. and Speer, F.D.: Lymph node structure in patients with cancer of the breast. Amer. J. of Path., **29:** 505—521, 1953.
23) Patt, D.J.: Mesocolic lymph node histology is an important prognostic indicator for patients with carcinoma of the sigmoid colon: an immunomorphologic study. Cancer, **35:** 1388—1397, 1975.
24) Grinnell, R.S. and Hiatt, R.B.: Ligation of the inferior mesenteric artery at the aorta in

resections for carcinoma of the sigmoid and rectum. Surg. Gynec. Obstet., **94**: 526—534, 1952.

25) State, D.: Combined abdominoperineal excision of the rectum—a plan for standardization of the proximal extent of dissection. Surgery, **30**: 349—354, 1951.

26) 梶谷　環："結腸・直腸癌の外科的治療をめぐる諸問題" 医学のあゆみ，**94**：600—605,1975.

27) 北条慶一："直腸癌（下部）" 日臨外会誌，38回4号 431—436，1977.

28) 久野敬二郎："外科領域におけるリンパ節転移の臨床" 癌の臨床，**20**： 753—757，1974.

29) 大腸癌取扱い規約金原出版，1977.