日消外会誌 12（3），172～177，1979年

症　例

非特異性結腸潰瘍症
S字結腸非特異性潰瘍の1例を中心に

金沢医科大学消化器外科
古川　信　稲田章夫
有塚史郎　小坂　進

NONSPECIFIC ULCER OF THE COLON
—ESPECIALLY A CASE OF NONSPECIFIC ULCER OF THE SIGMOID COLON—

Makoto FURUKAWA, Akio INADA, Shiro ARIZUKA, and Susumu KOSAKA (Director)
Department of Second Surgery, Kanazawa Medical University

結腸の非特異性潰瘍は，まれなものと考えられる．私どもはすでに4例の経験を報告したが，今回，さらにS字結腸にみられた非特異性潰瘍を加え報告する．
63歳，女性で下血を主訴とし来院，注腸透視にて短時間の間の病変の変化，ファイバースコープ，バイオプシーにて術前正診をなし，術中病理診断も用いて，最小侵襲にて治癒せしめた．
本邦23例と対比し，文献的考察を行った．

索引用語　結腸非特異性潰瘍，下血，S字結腸潰瘍

はじめに

結腸に潰瘍を形成する疾患は感染，阻血性変化によるものなどの原因のはっきりしたものから，潰瘍性大腸炎，肉芽腫性大腸炎などの一応 clinical entity の確立しているものまで，種々みられるが，simple, benign, solitary, または，nonspecific ulcer と呼称され，その成因のはっきりしない，いわゆる"非特異性結腸潰瘍"は，Cruveilhier[1] が1830年に記載したのを嚆矢として，Barron[2] が1928年までの53例を集計報告し，その後，Mark[3] は1964年までの52例を報告している．

私どもは，さきに4例のいわゆる非特異性結腸潰瘍を報告したが[4]，今回，さらにS字結腸に発生した非特異性結腸潰瘍を経験したので，若干の文献的考察を加え報告する．

症　例

63歳，女

主訴：下血，排便習慣の異常

家族歴：父，肺炎，母，結核にて死亡．

既往歴：特記すべきものはない．

現病歴：約1年前，便潜血反応陽性といわれ，上部消化管および注腸透視を受けたが，異常なしとされ，腹部不快感あったが放置，5ヵ月，裏急後重を認めたが，大腸炎として，2～3日で軽快，それ以後，絶えず，排便後にも宿便感を認めていた．一度だけ，下血を認め，近医にて，左下腹部腫瘤様抵抗，圧痛，注腸透視でS字結腸の陰影欠損を認め，紹介され当科へ来科する（**図1**）．

入院時所見：体格中等，栄養やや不良，脈拍60整，血圧 160/70mmHg，貧血，黄疸なく，口腔粘膜異常なし，胸部，聴打診上異常なし．腹部平坦，左下腹部圧迫により，不快感を認めるが，圧痛抵抗，腫瘤は触知しえなかった．肝，脾，腎触知せず．下腿浮腫なし．

検査所見：**表1**の如くである．

注腹所見：S字結腸と下行結腸移行部に一致して，薄いバリウムの溜りを認める．その辺縁は鋭で，周堤をみ

図1　術前3週の注腸造影像．S字結腸に狭窄をみる．

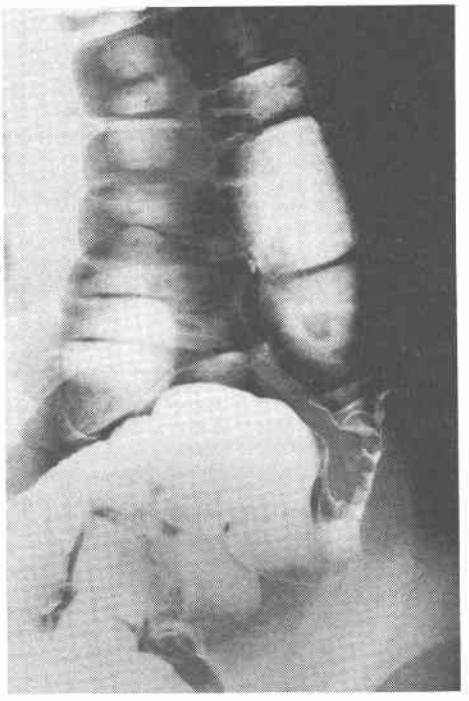

図2　術前1週の注腸造影像．図1の如き狭窄像なく薄いバリウム斑をみとめる．

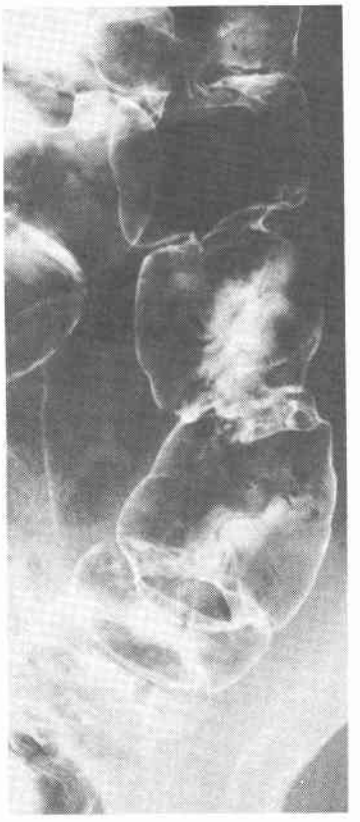

表1

WR	−	Liver function	
ESR	9/1h 21/2h	T-bil	1.1 mg/dl
Blood		TTT	0.6 U
RBC	4.17×10^6	ZTT	3.1 U
Hb	13.5g%	GOT	33 U/L
WBC	5.3×10^3	GPT	27 U/L
PCV	35.1×10^3	AL-P	85 U/L
PLTS	197×10^3	MG	6 U
Faeces		LDH	241 U/L
Hema test	+	ICG	11.2%
Guaiac test	+	HPT	84%
Urine		BT	2′00″
PH	6	CT	7′00
Protein	±	Immunology	
Sugar	−	IgG	660 mg/dl
Urobil	Nor.	IgA	40
CRP	+1	IgM	104
Blood chemi		C_3	54
T-P	6.5 g/dl	T-cell	55.5%
ALB	4.2 g/dl	B-cell	4%
Cholesterol	193 mg/dl	Lymph. Blast. for	
renal function		Un-stimu	38477
PSP	38.5%/1h	Con-A	30223
	46.5%/2h	PWM	18713

ない．壁は整であるが，伸展性を欠く，バリウムの溜りは，まだらで，浅い凹凸不平の底をもつ，陥凹性病変を疑わせ，**図2**にみる紹介医のレ線像と比して，短期間に大きな変化をみせる病変であると考えられた．

大腸ファイバースコープ所見：肛門輪より，40cm のS字結腸部に，白苔を有する潰瘍を見る．辺縁が鋭であり，その周辺は軽度の浮腫と発赤が認められ，大きさは腸管のほぼ半周を占め，伸展性にとぼしかった．潰瘍部より，2ケの Punch Biopsy を施行したが，nonspecific ulcer basis との結果であった．

肝シンチグラム，腎盂，尿管造影にて異常なかった．

以上の結果より，S字結腸非特異性潰瘍と術前診断をしたが，なおかつ，悪性腫瘍を完全に否定しえず，術中病理にて確診することとし，開腹術を施行した．

手術所見：S字結腸，下行結腸移行部に，漿膜面軽度発赤した硬結が触れる．癒着などなく，所属リンパ節の腫脹もない．術中病理標本作成し，悪性像のないことを

図3　切除標本．2×2cm の円形潰瘍

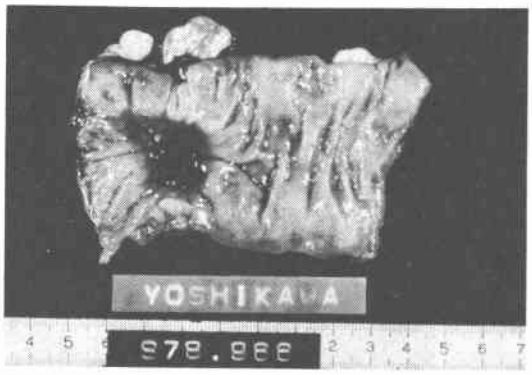

図4　S字結腸潰瘍のルーペ像

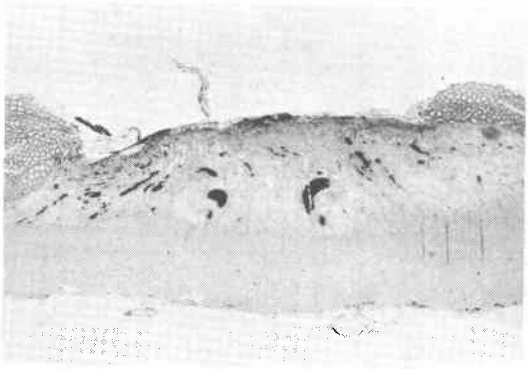

確め，病巣部を含め，約 10cm 長を切除し，端々吻合を行った．腹腔内他臓器では，子宮筋筋腫を認めたのみであった．

術後経過：順調に経過し，14病日にて退院現在愁訴なく，生活に復帰してくる．

切除標本：粘膜皺壁の集中する中心に，直径約 2cm の，ほぼ円形で，一部はみだすようにみえる潰瘍があり，辺縁は鋭であり，集中している粘膜皺壁の断端近くはやや浮腫状に膨隆して見える．

組織学的所見：潰瘍底は粘膜下層に達し，比較的平坦であり，肉芽層内には，多核球の浸潤も多くみられ，亜急性の性状のかなり強い慢性潰瘍であり，特異性炎症の所見はない．

考　察

1）疫学的事項：欧米において，1928年までに Barron[2]は，53例を集計し，Yates[5] らは，1960年までに約100例の大腸の非特異性潰瘍の報告があるとしている．その後，Mark[3] らは Barron[2] の集計以後，1964年までの英文文献より52例報告しているが，その後も，Case Report として散見され，いずれも，まれなものとしてとり挙げられている．しかし，Barlow は[6]，大病院では，直腸を含めた大腸の非特異性潰瘍は，年間に3例ぐらいはみっかるとしている．

本邦にあっては，亀井[7]が1936年に報告して以来，1972年までに山形ら[8]は11例の報告があったとし，岡田ら[9]は1976年までに学会発表を含め39例が報告されたとしている．私共は，過去10年間に報告されたもののうち，直腸を除き，学会発表と重復したものをはぶくと23例を集計し得た．

大腸の外科的疾患の多い欧米においては，その報告も散見しえるが，本邦では，著るしく少ないと考えられていた．私どもが過去に4例を報告したが，3例が自験例で1例が関連病院例であった．今回の1例を加えれば，4例が私どもの施設開設以来，4年間に経験されたことになり，その間の総手術例約1.500例，大腸疾患に限れば約100例中に経験されたことになり，それほど，まれな疾患でないか，または，近年著るしく増加している疾患でないかと推測しえる．

性別については，，Barron[2] の集計で記載の明らかなもの43例では，30：13で男で多く，Mark ら[3]の集計でも30：22で，Yates[5] らのS字結腸の非特異性潰瘍の集計でも11：8で男性に多くみられた．本邦例23例でも19：4で男性に多くみられた．

年齢については，Barron[2] の集計では18歳から80歳までに分布し，40～60歳に低い Peak をもっとしており，Mark[3] らの集計も16～74歳までにみられ，中年層にややかたよるが，いずれの年齢層にもみられる．本邦例でもまた14～65歳にみられた．

2）病理学的事項：潰瘍の発生部位をみると，Mark[3] らは上行結腸移行部を含めた盲腸部に44.2%，上行結腸25%，S字結腸15.4%，横行結腸9.6%と報告しており，Barron[2] の集計でも，上行結腸，盲腸部に52例中28例，S字結腸に11例と報告し，盲腸，上行結腸に最も多く，次いでS字結腸に多くみられる．本邦報告例でも，23例中，16例が，盲腸，上行結腸にみられた．潰瘍の大きさは7×7cm という巨大な報告もあるが，ほとんどが0.2～3.3cm 以内である．Smithwick[10] は右側結腸では小さく，左側結腸のそれは大きいと述べているが，本邦例では，明確な傾向はみられていない．その深さでも，記載のはっきりした本邦例の中，Ul Ⅰ，Ⅱの浅いものは，1例のみで，Ul Ⅲ，Ⅳの深いものか，その瘢痕が

ほとんどであった．Mark ら[3]によれば，その82.7%は単発であり，腸間膜附着部対側に発生することが多いとされている．

Barron の報告[2]した52例中43例は穿孔しており，Mark ら[3]の集計した53例中では17例が穿孔後，みつかっている．Barlow[6] は右側は左側に発生したそれより穿孔しやすいと述べているが，私どもの集計しえた，過去10年間の本邦例23例では，4例のみが穿通例であり，そのことは診断技術の向上によるものであろうと推測しえた．

組織学的にみれば，結腸のそれも，消化性潰瘍と同じようであり，周辺に慢性炎症性細胞浸潤や，結合識の増生を伴い，固有筋層の断裂は穿通性鋭利であり，筋層内に炎症細胞浸潤と浮腫を軽度ないし，中等度に認める．潰瘍は下堀れ状であり，時に異物巨細胞をみることがあるが，結核や，Crohn 病にみられる肉芽腫はないと渡

表2　本邦結腸潰瘍報告例（過去10年）

報告者	年	性	主訴	局在	術前診断	大きさ(cm) 深さ	備考
滝田他	65	♂	下腹部痛	S 字	癌	0.5×0.5 Ul IV	腫瘤触知
	26	♂	下血	横行	?	2.0×1.5, 0.7×0.9 Ul IV	内瘻形成 穿通
	57	♂	下血	S 字	?	2.0×1.5 Ul IV	穿通
	43	♂	下腹部痛	盲腸	癌	5.0×2.0 Ul IV	
岡田他	41	♂	下血	右側結腸	多発潰瘍	1.0×0.2～0.2×0.1 Ul I or II	50コ多発 口内アフタあり
本木他	32	♂	右下腹部痛	盲腸	良性腫瘍	2×2 Ul IV	圧痛，腫瘤
中田他	38	♂	下血	盲腸	癌	3×2 Ul III	
志多他	55	♀	便秘 左下腹部痛	S 字	多発潰瘍	線状と円形2コ	腫瘤触知
村上他	30	♂	腰痛 発熱	盲腸		0.5×0.5	回腸穿孔
淵上他	47	♂	回盲部痛	盲腸	虫垂炎		
山形他	36	♂	下痢 腹痛	盲腸	結核	4×2.5 Ul IV	圧痛
	14	♂	下血 腹痛	盲腸 上行	肉芽腫性大腸炎	3.8×5.5, 2.5×4 Ul IV	圧痛 口内，陰部アフタ
村上他	54	♂	下痢 回盲部痛	上行	結核 憩室	0.2×0.2 Ul IV	圧痛
陳他	43	♂	心窩部痛	盲腸	癌	2×1.5, 2×2 Ul IV	腫瘤触知
	33	♀	右下腹部痛	盲腸	非特異性炎症腫瘤	4.5×3 Ul IV	腫瘤触知 1.5年後再発
豊島他	32	♂	右下腹部痛	盲腸	?	3×1.6 Ul IV	
	53	♂	同上	同上	?	7×7 Ul IV	
	28	♂	同上	同上	?	7×4.5 Ul IV	
	17	♀	同上	同上	?	3×3 Ul IV	
飯田他	35	♂	腫瘤	回盲部	癌		
	44	♂	腫瘤	盲腸	癌	2.8×1.6 Ul IV	糞瘻形成 再発疑い
三芳他	59	♂	下血	上行	癌		
自験例	63	♀	下血	S 字	結腸潰瘍	2×2 Ul II	一時腫瘤触知

辺[11]は記載している．清水[12]らは Behçet 病にみられる潰瘍は多発性であり，組織学的にも細小血管（特に小静脈）にみられる Fibrinoid 病変と Vasculitis の病変が特徴的で組織学的にも判定しえると述べているが，私どもは[13]，単発で，Vasculitis をあまり伴ってない Entero-Behçet を経験しており，組織病変のみから，非特異性結腸潰瘍を診断することは慎重であるべきと考える．

3） 病因についての事項：種々の病因が考えられ報告されているが，例数の少ないこともあり，いずれも推測の域を出ない．Davis[14] らは，Lipoma との合併例より，腫瘍脱落後に生じたと推計し，Barron[2] は消化性潰瘍と同じ機序を，Friedmann[15] らは，Stress に対する結腸粘膜色調変化より，Stress の関与を示唆し，その他，異物，寄生虫を原因とする説，循環障害とする説，Parker ら[16]らの憩室炎との関係をみる説などがあるが，今後，例数の研究が進み，解明されるものと期待される．

4） 症状についての事項：症状は，その潰瘍の局在部位，急性期か，慢性期かの時期，穿孔，穿通等の合併症のあるなしによって異なる．しかし，報告例のいずれもが，下血，腹痛，腫瘤，または腫瘤様抵抗の触知を記載しており，私ども，今回の報告例でも，この3症状ともに一時認め，軽快していることより，病期により，症状はかなり変化すると考えられた．

5） 診断，治療に関する事項：術前に正診されそものは少数であり，穿孔，穿通し急性腹症として緊急手術されたものの他は，大多数は，急性または慢性虫垂炎，憩室炎，悪性あるいは良性腫瘍，結核等の疑診にて切除されている．今回のわれわれの症例において，X線像，内視鏡，生検などの診断手技を用いて，術前に診断したが，その上，術中病理にて，確認して，最少の侵襲にて切除した．この疾患がまれであり，術前に確診がない以上，術中の病理診断をもちいて切除すべきものと，考えられる．

6） 予後に関する事項：Mark ら[3]は，19例の穿孔例中の35.5%は死亡しており，穿孔，穿通による腹膜炎を起せば致命率は高くなる．その穿孔率は，81%という高い報告[15]もみられるが，一方，Eagleson[17]，King ら[18]の自然治癒例の報告例もある．

一方，切除後の予後をみると，本邦23例中4例に再発をみたとされているが，1例は切除後，糞瘻形成をみ，局所に再発したためと推測した例，1例は回腸にまで，多発性潰瘍の形成をみている例で，Crohn 病を疑わせる症例であった．Yates ら[5]はS字結腸潰瘍19例の集計で再発をみないとのべ切除すべきものとしている．

私ども，現況にあっては，穿孔という致命的合併症を有するこの疾患は，術中病理診断のもと，最少の侵襲にとどめ切除すべきものと考えている．

まとめ

1） 63歳，女，S字結腸に発生したいわゆる非特異性結腸潰瘍を報告した．

2） 過去10年の本邦報告例，23例を集計した．

3） 近年，絶対数の増加か，診断技術の進歩によるか不明であるが，多く経験されるようになった．

4） 現況にあっては，術中病理を利用して，最小限の侵襲で切除すべきと考えるにいたった．

文献

1) Cruveilhier, J.: Anatomie Pathologique du Corpus Humain. Paris, J.B. Bailliere, 1835.
2) Barron, M.E.: Simple, nonspecific ulcer of the colon. Arch. of Surg., **17**: 355—407, 1928.
3) Mark, H.I. and Ballinger, W.F.: Nonspecific ulcer of the colon, report of a case and review of 51 cases from the literature. Am. Jour. of Gastroenterology, **41**: 266—291, 1964.
4) 滝田佳夫，古川　信，小坂　進：結腸の非特異性潰瘍：臨床外会誌，**37**：633，1976.
5) Yates, L.N. and Clausen, E.G.: Simple non-specific ulcers of the sigmoid colon. Arch. of Surg., **81**: 535—541, 1960.
6) Barlow, D.: Simple ulcers of cecum, colon and rectum. Brit. J. Surg., **28**: 575, 1914.
7) 亀井照見：盲腸部円形潰瘍の1例．治療及び処方，**17**：1923，1936.
8) 山形敞一，渡辺　晃，五味朝男，奈良坂俊樹，藤井功衛，今井　大，上江洲ジュリオ：盲腸に発生した非特異性結腸潰瘍の2例．胃と腸，**7**：651—656，1972.
9) 岡田光男，冬野誠助，八尾恒良，尾前照雄，副島一彦：特異な臨床像と病理所見を示した非特異性多発な大腸潰瘍の一例．胃と腸，**11**：1507—1516，1976.
10) Smithwick, W., Anderson, R.P. and Ballinger, W.F.: Nonspecific ulcer of the colon. Arch. Surg., **97**: 133—136, 1968.
11) 渡辺英伸：病理から見た潰瘍性病変—潰瘍性大腸炎とクローン病をのぞく—綜合臨床，**26**：1089—1100，1977.
12) 清水　保，萩野鉄人：Behçet 病における腸管傷害，とくに腸管型 Behçet 病（Entero-Behçet 病）の研究．胃と腸，**10**：1593—1600，1975.
13) 古川　信，Bambang, Sondhi，滝田佳夫，小坂

進，高瀬修二郎，根井　仁一：Intestinal Behçet の一例，金医大誌，**2**：117—121，1977.
14) Davis, W., German, J. and Chang, C.H.: Lipoma of the colon: A possible cause of non-specific ulcers of the colon. Ann. Surg., **28**: 749, 1962.
15) Friedmann, M.H. and Mackenzie, W.C.: Simple ulcer of the colon. Canada J. Surg., **2**: 279, 1959.
16) Parker, R.A. and Serjeant, J.C.B.: Acute solitary ulcer and diverticulitis of the cecum. Brit. J. Surg., **45**: 19, 1957.
17) Eagleson, W.M.: Nonspecific ulcer of large bowel. Canada. Med. Ass. J., **67**: 653, 1952.
18) King, J.M. and Weinshel, L.R.: Benign ulcer of transverse colon. Wisconsin Med., **49**: 139, 1950.